This is a digital copy of a book that was preserved for generations on library shelves before it was carefully scanned by Google as part of a project to make the world's books discoverable online.

It has survived long enough for the copyright to expire and the book to enter the public domain. A public domain book is one that was never subject to copyright or whose legal copyright term has expired. Whether a book is in the public domain may vary country to country. Public domain books are our gateways to the past, representing a wealth of history, culture and knowledge that's often difficult to discover.

Marks, notations and other marginalia present in the original volume will appear in this file - a reminder of this book's long journey from the publisher to a library and finally to you.

Usage guidelines

Google is proud to partner with libraries to digitize public domain materials and make them widely accessible. Public domain books belong to the public and we are merely their custodians. Nevertheless, this work is expensive, so in order to keep providing this resource, we have taken steps to prevent abuse by commercial parties, including placing technical restrictions on automated querying.

We also ask that you:

+ *Make non-commercial use of the files* We designed Google Book Search for use by individuals, and we request that you use these files for personal, non-commercial purposes.

+ *Refrain from automated querying* Do not send automated queries of any sort to Google's system: If you are conducting research on machine translation, optical character recognition or other areas where access to a large amount of text is helpful, please contact us. We encourage the use of public domain materials for these purposes and may be able to help.

+ *Maintain attribution* The Google "watermark" you see on each file is essential for informing people about this project and helping them find additional materials through Google Book Search. Please do not remove it.

+ *Keep it legal* Whatever your use, remember that you are responsible for ensuring that what you are doing is legal. Do not assume that just because we believe a book is in the public domain for users in the United States, that the work is also in the public domain for users in other countries. Whether a book is still in copyright varies from country to country, and we can't offer guidance on whether any specific use of any specific book is allowed. Please do not assume that a book's appearance in Google Book Search means it can be used in any manner anywhere in the world. Copyright infringement liability can be quite severe.

About Google Book Search

Google's mission is to organize the world's information and to make it universally accessible and useful. Google Book Search helps readers discover the world's books while helping authors and publishers reach new audiences. You can search through the full text of this book on the web at `http://books.google.com/`

A 3 9015 00380 264 5
University of Michigan - BUHR



Digitized by Google

610.5
F87

Verhandlungen

der

Freien Vereinigung der Chirurgen Berlins.

Herausgegeben im Auftrage des Vorstandes

von den Schriftführern

E. Sonnenburg, J. Israël, C. Langenbuch.

Jahrgang V.
1892.

Sonderabdruck aus der „Deutschen Medicinischen Wochenschrift“ 1892 und 1893.
Redacteur: Geh. Sanitätsrath Dr. S. Guttmann.

Leipzig.
Verlag von Georg Thieme.
1893.

Digitized by Google

Digitized by Google

Medical
Müller
6-1-28
16319

6-11-28 H.R.V.

Inhalt.

I. Verhandlungen.

Seite

47. Sitzung am 11. Januar. Vorsitzender Herr Lindner 3
Gallenblasenoperationen. — Geheilte Intussusception. — Partielle Fussamputationen und Resectionen. — Chloroformnarkose.

48. Sitzung am 8. Februar. Vorsitzender Herr Rose 15
Combinirte Magenzerreissung. — Präparate aus Bethanien. — Narbige Kieferklemme. — Zwei Wege der Trepanation. — Idealer Gallenblasensteinschnitt. — Halsskelett eines Erhängten.

49. Sitzung am 14. März. Vorsitzender Herr Sonnenburg . . . 25
Abnorme Behaarung. — Blasen- und Nierenpräparat. — Neuere Erfahrungen bei der chirurgischen Behandlung der Perityphlitis. — Verletzungen des Gehirns und Kopfes. — Zerreissung der Art. meningea media, erfolgreiche Unterbindung derselben. — Abscess im Stirnlappen des Grosshirns, operirt. — Carcinom der linken Ohrmuschel, Rundzellensarkom der Ohrmuschel. — Zerreissung der Leber und Gallenblase. — Chromaccumulatorenapparat.

50. Sitzung am 9. Mai. Vorsitzender Herr J. Wolff 46
Perityphlitis. — Malignes Nierenstruma, Nierencarcinom. — Aktinomykose. — Kropfexstirpation. — Kehlkopfexstirpation wegen Cancroid. — Lineäre oder keilförmige Osteotomie. — Willkürliche Hüftgelenksluxation. — Kniescheibenbruch.

51. Sitzung am 11. Juli. Vorsitzender Herr v. Bardeleben . . 62
Hernia retroperitonealis Treitzii. — Schussverleletzungen. — Oertliche Tuberculose. — Kniescheibenbrüche. — Ambulatorischer Gypsverband. — Offener Splitterbruch des linken Seitenwandbeins. — Trepanation wegen Jackson'scher Epilepsie.

Digitized by Google

Seite

52. Sitzung am 14. November. Vorsitzender Herr v. Bergmann . 75
Missbildung des Armes. — Entstehung und Wirkung des grünen Eiters. — Entwickelung der angeborenen Steissgeschwülste. — Primäres Knochencarcinom.

53. Sitzung am 12. December. Vorsitzender Herr Gurlt 78
Etappenverband bei Fussdeformitäten. — Operative Behandlung des Wirbelbruchs. — Basedow'sche Krankheit.

II. Vorträge.

Lindemann: Ein Fall von geheilter Intussusception 3
Gisevius: Chloroformnarkose. 7
Hermes: Ein Fall von Verletzung der Gallenwege 10
Wolff: Mittheilungen zur Kropfexstirpation. 14
A. Köhler: Mehrere bemerkenswerthe Fälle von örtlicher Tuberculose 41
Derselbe: Mittheilungen aus der chirurgischen Klinik des Herrn Geh. Rath Prof. Dr. v. Bardeleben 48
Determeyer: Ueber einen operativ behandelten Fall von Morbus Basedowii 52

Digitized by Google

Sachregister.

Seite

Accumulatoren-Apparat . . . . . I. 46.
Actinomykose . . . . . I. 51.
Basedow'sche Krankheit . . . . . I. 88. II. 52.
Behaarung, abnorme . . . . . I. 25.
Carcinom der Haut (Spontanheilung) . . . . . I. 46.
„ der Gallenblase . . . . . I. 3.
„ des Pankreas . . . . . I. 18.
„ der Niere . . . . . I. 48.
„ des Kehlkopfs . . . . . I. 56.
„ des Knochens . . . . . I. 77.
Chloroformnarkose . . . . . I. 11. II. 7.
Defect des Kiefers . . . . . I. 64.
Einklemmung, innere, geheilt . . . . . I. 62.
Eiter, grüner . . . . . I. 76.
Epilepsie, Jackson'sche . . . . . I. 74. II. 49.
Etappenverband . . . . . I. 78.
Fussamputation, partielle . . . . . I. 9.
Gallenblasencarcinom . . . . . I. 3.
Gallenblasenoperationen . . . . . I. 3.
Gallenblasensteinschnitt, idealer . . . . . I. 24.
Gehirnverletzungen . . . . . I. 42.
Grüner Eiter . . . . . I. 76.
Gypsverband, ambulatorischer . . . . . I. 71.
Hernia retroperitonealis Treitzii . . . . . I. 62.
Hirnabscess, Trepanation bei . . . . . I. 21. 24.
„ des Stirnlappens geheilt . . . . . I. 44. 45.
Hüftgelenksluxation, willkürliche . . . . . I. 62.
Intussusception, geheilt . . . . . I. 8. II. 3.

Digitized by Google

Seite

Kehlkopfbruch durch Erhängen . . . . . I. 25.
Kehlkopfcancroid, geheilt . . . . . I. 56.
Kieferdefect . . . . . I. 64.
Kieferklemme . . . . . I. 20, 21.
Kniescheibenbruch . . . . . I. 62, 65.
Knochencarcinom . . . . . I. 77.
Kopfverletzung . . . . . I. 42. 74. II. 48.
Kropfexstirpation . . . . . I. 52. II. 14.
Leberabscess . . . . . I. 3.
Leberchirurgie . . . . . I. 5.
Leberzerreissung . . . . . I. 46. II. 11.
Magengeschwür ins Pankreas perforirtes . . . . . I. 19.
Magenzerreissung; combinirte . . . . . I. 15.
Meningea media, Zerreissung der . . . . . I. 44.
Milzvergrösserung . . . . . I. 18.
Missbildung des Armes . . . . . I. 75.
Niere, hufeisenförmige . . . . . I. 26.
Nierencarcinom . . . . . I. 48.
Nierensteine . . . . . I. 26.
Nierenstruma . . . . . I. 48.
Osteotomie, lineäre oder keilförmige . . . . . I. 57.
Pankreaserkrankungen . . . . . I. 18. 20.
Parotitis bei Bauchfellerkrankungen . . . . . I. 6. 7. 8
Perityphlitis, chirurgische Behandlung der I. 28. 35. 37. 38. 41. 46. 48
Sarcoma cruris . . . . . I. 62.
Schussverletzung des Mundes . . . . . I. 63.
Splitterbruch des Seitenwandbeins . . . . . I. 74. II. 48.
Spontanheilung des Hautcarcinoms . . . . . I. 46.
Steissgeschwülste, angeborene . . . . . I. 77.
Trepanation bei Hirnabscess . . . . . I. 21. 24. 44.
„ „ bei Zerreissung der Meningea . . . . . I. 44.
„ „ der Wirbelsäule . . . . . I. 81.
Tuberculose, örtliche . . . . . I. 64. II. 41.
Wirbelbruch operirt . . . . . I. 81.

Digitized by Google

Namenverzeichniss.

Albers I. 74.
v. Bardeleben I. 11. 13. 38. 63. 64. 66. 69. 70. 74.
Bartels I. 25.
v. Bergmann I. 37. 45. 63. 64. 70. 69.
Bourwieg I. 62.
Determeyer I. 88. II. 52.
Geissler I. 77.
Gisevius I. 11. II. 7.
Graupner I. 9.
Gurlt I. 74.
Hahn I. 14. 54.
Hermes I. 46. II. 11.
Israël I. 5. 18. 48. 51. 53. 63. 74. 89. 90.
Joachimsthal I. 57. 61.
Koch I. 63.
A. Köhler I. 64. II. 41. 48.
Körte I. 6. 12. 13. 20. 35. 67. 81. 87.
Korsch I. 65. 71.
Langenbuch I. 4.
Lindner I. 3. 13. 37.
Lindemann I. 83. II. 3.
Nasse I. 51. 77. 85.
Rinne I. 8.
Rose I. 7. 13. 15. 18. 19. 20. 21. 24. 25.
Rotter I. 52. 90.
Sarfert I. 46.
Schimmelbusch I. 76.
Schlange I. 14. 24. 59. 60. 61.

Digitized by Google

Schrader I. 75.
Schuchardt I. 26.
Sonnenburg I. 21. 24. 28. 41. 42. 45. 46. 52. 61. 62. 66. 86.
Strohe I. 44.
J. Wolff I. 52. 54. 56. 60. 61. 62. 68. 70. 78. 88. II. 14.
O. Zeller I. 44. 48.

Digitized by Google

I.

Verhandlungen.

Digitized by Google

Digitized by Google

Sitzung am 11. Januar 1892.

Vorsitzender: Herr Lindner; Schriftführer: Herr Langenbuch.

1. Herr Lindner (vor der Tagesordnung): M. H.! Ich möchte Ihnen vor der Tagesordnung ein Präparat zeigen, welches wir durch die Section gewonnen haben. Es war ein Fall, der uns in diagnostischer Beziehung sehr interessirte: es handelte sich nämlich um eine Patientin, welche uns zur **Gallenblasenoperation** zugeschickt war, und bei der wir nicht über die Diagnose in's klare kommen konnten. Wir haben da nach berühmtem Muster das Schauspiel aufgeführt, das uns seinerzeit so treffend auf dem Chirurgencongress geschildert wurde: „schneiden wir ein oder schneiden wir nicht ein?" Das Bild änderte sich jeden Tag, schliesslich traten aber die Zeichen eines grossen Abscesses in den Vordergrund, der Gas enthielt, und da die Patientin doch verloren war, auch ohne Eingriff, so dachte ich daran, doch einzuschneiden und wenigstens die Probe zu machen, ob es gelingen würde, den Abscess etwa zu entleeren. Glücklicher Weise machte die Patientin rechtzeitig dem Schwanken ein Ende, indem sie starb, ehe wir zur Operation kamen. Bei der Autopsie fand sich nun ein grosser Abscess, welcher von der carcinösen Gallenblase ausging, das Colon ascendens eröffnet hatte und nun mit einem Theil des Colon ascendens eine grosse Höhle darstellte, welche mit Eiter und flüssigem Koth gefüllt war. In dem Abscess lagen die hier nebenstehenden Gallensteine. Da es gerade zu dem Thema passt, welches heute auf der Tagesordnung steht, so habe ich das Präparat mitbringen lassen. Das Duodenum wie auch noch verschiedene Theile des Colon ascendens ausser den in der Höhle aufgegangenen waren vollständig vom Carcinom durchwachsen.

2. Herr Lindner: **Ueber Operationen an der Gallenblase.** Vortr. giebt eine Uebersicht über die Erfahrungen, welche im verflossenen Jahre im Augustahospital gemacht worden sind. Es wurden sieben Operationen an der Gallenblase ausgeführt, davon zwei an ein und derselben Patientin:

Digitized by Google

Eröffnung wegen Empyem einmal, wegen einer nach dieser Operation zurückgebliebenen Fistel einmal, Cholecystectomie einmal, Eröffnung wegen Gallensteine und sonstiger Erkrankungen viermal. Der Fall von Empyem war complicirt durch eine eigenthümliche acute Parotitis, welche Incisionen erforderte. Vortr. bespricht die verschiedenen Anschauungen über die Aetiologie derartiger Parotitiden, welche sich an Unterleibsoperationen anschliessen. Die Cholecystectomie wurde ausgeführt wegen eines fest im linken Cysticus eingeklemmten Steines, der sich nur durch Ausschneidung entfernen liess und den Gang so lädirt hatte, dass dessen Durchgängigkeit sicher verloren erschien. Den von Langenbuch aufgestellten Indicationen für diese Operation ist somit noch eine weitere hinzuzufügen. Was die Eröffnung der Gallenblase wegen Steines anlangt, so bevorzugt Vortr. die Cholecystectomie, gegenüber der von anderer Seite besonders gerühmten Cholecystotomia idealis, er verbreitet sich über die der ersten gemachten Vorwürfe wie über die nach seiner Ansicht derselben nachzurühmenden Vorzüge. Seiner Ansicht nach ist wenigstens für die Fälle, in denen eine grosse Zahl kleiner und kleinster Steine vorhanden ist, die Cholecystectomie zu widerrathen. Weiter berichtet Vortr. über mehrere Fälle, in welchen die Gallenblase in grosser Ausdehnung oder ganz durch mit ihr verwachsenen Nachbartheile bedeckt ist, darunter einen, in dem erst durch mühsame Arbeit mit Messer und Paquelin die Gallenblase soweit freigemacht werden konnte, dass sie sich, mit einem grossen Stück Leber, in die Bauchwunde einnähen liess. Pat. befindet sich gut. Zum Schluss wird ein diagnostisch interessanter Fall mitgetheilt, dessen Verlauf die Annahme eines an den Gallenausführungsgängen entstandenen Abscesses, welcher nach der zweizeitig ausgeführten Cholecystectomie durch den Cysticus sich entleerte, rechtfertigte. Pat., welche fast in extremis aufgenommen wurde, befindet sich, nachdem noch durch eine plastische Operation die angelegte Gallenfistel zum Verschluss gebracht worden ist, ausgezeichnet. (Der Vortrag erscheint in extenso in der Berl. klin. Wochenschrift.).

Herr Langenbuch: Herr Lindner hat bei der Aufzählung der Indicationen für die Cholecystectomie die eine ausgelassen, die ich gerade für die Hauptindication halten möchte, die bei der protahirten Cholelithiasis. Auf diese Krankheit hin ist das Verfahren historisch construirt, und ich möchte diese Indication doch nicht in der Verhandlung beeinträchtigt sehen. Ich verstehe sie bezüglich solcher Fälle von Cholelithiasis, die 5—10 Jahre lang gedauert haben, und denen gegenüber sich die innere Therapie als vollständig vergeblich erwiesen hat. In diesen Fällen ist die Gallenblase schon ausserordentlich erkrankt. Sie braucht nicht gerade so versteckt zu liegen, wie ich es in manchen Fällen auch gesehen habe, also ganz von Verwachsungen umgeben, aber sie ist meist in ihren Wandungen geweblich verändert. Die Schleimhaut ist zugrunde gegangen, und die Muscularis verfettet oder in eine bindegewebige Schicht verwandelt — derartige Fälle habe ich eine

Digitized by Google

Reihe operirt, vielleicht 30—40, und zwar ist ein grosser Theil der Heilungen schon 5—6 Jahre alt. Die Genesung ist eine vollkommene und vortreffliche, und die Cholecystectomie für solche Fälle also jetzt schon durch die Dauer des Erfolges berechtigt, legitimirt. Kürzlich habe ich übrigens Gelegenheit gehabt, einen Zwang zur Exstirpation der Gallenblase zu empfinden, bei einem 14jährigen Mädchen, das seit Jahren an Gallenkoliken litt. Ich öffnete ihm den Leib, um nachzusehen, wie die Sache lag. Als ich die Blase nur eben angefasst hatte, trat schon ein Riss ein, ziemlich nahe an dem Cysticus. Aus diesem Riss ergoss sich mit Eiter gemischte Galle, und es wurde hier absolut nöthig, sofort die Exstirpation der Gallenblase zu unternehmen, da ein Schluss dieses Risses, der, wie sich herausstellte, durch Decubitus von Seiten eines Steines sich gebildet hatte, herzustellen unmöglich war. Was die Frage der nachträglichen Bildung eines Reservoirs anbelangt, so entsinne ich mich nicht, dass ich gerade nach dieser Richtung hin in der vorigen Sitzung irgend eine Aeusserung gethan hätte, ganz besonders aber nicht in dem Sinne, als hätte ich auf eine operative Anbahnung eines Reservoirs angetragen. Ich glaube, dass, wenn man einmal die kranke Gallenblase als den Locus morbi entfernt, man sie dann auch gleich gründlich entfernt und es der Natur überlässt, wie sie sich nachher mit der aufgestauten Galle abfinden will. Hier zeigt eine mehrjährige Erfahrung, dass uns diese Frage nur von theoretischem Interesse sein kann, nicht von klinischem. Ich glaube aber, dass sich die grossen Gallengänge genügend dilatiren, um das Maass von Galle aufzunehmen, das in der Leber in allen den Stunden zurückgehalten wird, wo nicht ein physiologischer Reiz von Seiten des Darminhalts ausgelöst wird.

Herr J. Israel: Ich möchte zur Casuistik der Irrthümer auf dem Gebiete der Leberchirurgie eine kleine Mittheilung machen. Ich beobachte z. Z. eine Frau in den 40 er Jahren, die sich wegen sehr lebhafter Schmerzen in der Lebergegend, welche fieberhaft auftraten, in das Krankenhaus aufnehmen liess. Sie war mit ihrem Leiden bereits durch eine Reihe von Berliner Krankenhäusern gewandert. Das Leiden bestand darin, dass meistens unter Fieber lebhafte Attacken von Schmerzen in der rechten Seite des Leibes auftraten, Erscheinungen, welche durchweg als Gallensteinkoliken gedeutet wurden. Die Erscheinungen waren nicht ganz typisch für Gallensteinkoliken, Icterus war nie vorhanden gewesen, dagegen war eine sichere, lebhafte Druckschmerzhaftigkeit in der Lebergegend, besonders in der Gallenblasengegend erkennbar.

Als ich die Patientin in die Beobachtung bekam, fieberte sie hoch. Wir constatirten eine Enteroptose sämmtlicher Eingeweide und besonders einen starken Descensus der Leber mit Drehung derselben um ihre Achse dergestalt, dass der normale horizontale Verlauf in einen vertikalen gewandelt war. Dementsprechend war die Gallenblase von ihrer normalen Stelle verschwunden, man konnte sie weiter abwärts und rechts als eine prall-

Digitized by Google

prominente Geschwulst am Leberrande constatiren. Nachdem das Fieber abgefallen war, brachte eine energische Untersuchung des Unterleibes das Fieber wieder zum Vorschein, welches nun mit unverminderter Intensität um 40° herum einige Wochen anhielt. Unter diesen Umständen, da die Person sehr verfiel, entschloss ich mich zu einer Probelaparotomie, immer noch nicht ganz sicher, ob es sich um eine Gallenblasenaffection handle oder nicht. Ich fand eine prall gefüllte normalwandige Gallenblase, welche aber zweifellos weder Eiter noch Steine enthielt, dagegen eine stark cirrhotische Veränderung der Leber, deren Aetiologie in einer sicher constatirten Syphilis vermuthet werden konnte. Da ich keine Gründe zu einem operativen Eingriff fand, sofern bei sorgfältiger Palpation sich Steine weder in der Gallenblase noch im Cysticus, noch im Choledochus entdecken liessen, schloss ich die Bauchwunde, nachdem ich ein ganz minimales Scheibchen der Leber zu mikroskopischen Zwecken excidirt hatte. Wunderbarer Weise fiel nach diesem minimalen Eingriff die Temperatur sofort herab; die Patientin war und blieb fieberlos; eine später eingeleitete antisyphilitische Behandlung hat die Schmerzen zunächst ganz zum Verschwinden gebracht. Später sind Recidive eingetreten, die sich aber in sehr mässigen Graden gehalten haben. Die von Herrn Dr. Hansemann ausgeführte mikroskopische Untersuchung der Leber ergab eine syphilitische Cirrhose.

Herr W. Körte: Herr Lindner hat die Parotitis erwähnt und hat sie auch bei Gallenblasenerkrankungen gefunden. Ich habe in letzter Zeit dreimal eine eitrige Parotitis bei eitriger Bauchfellentzündung beobachtet. Das waren drei Fälle, die mit der Gallenblase und auch mit den Genitalien nichts zu thun hatten. In einem Falle war es eine Kranke, die eine eitrige Bauchfellentzündung nach Blinddarmentzündung hatte. Da ging die Parotitis zurück mit der Bauchfellentzündung nach Eröffnung des Eiterherdes Dann ein Knabe, der nach Typhus an einer eitrigen Perforationsperitonitis erkrankt war. Er hatte schon, als ich die Laparotomie machte, eine Parotitis, welche nachher abscedirte und jedenfalls mit zu dem Kräfteverfall und dem Tode des Kindes beitrug. Dann habe ich Parotitis vor kurzem gesehen bei einem Patienten, der mit allgemeiner Bauchfellentzündung zur Operation kam. Ich eröffnete den Leib, entleerte den Eiter und drainirte die Bauchhöhle. Der Verlauf war bisher ein günstiger, aber er hat auch eine Parotitis durchgemacht, bei der es nicht zur Abscedirung kam. Ich habe in diesen drei Fällen den Process immer als eine Metastase der Eiterung im Bauch angesehen. Dann möchte ich noch einige Worte sprechen über die Behandlung der Gallensteinkrankheit und darauf aufmerksam machen, was schon Herr Langenbuch sagte, dass man mit dem Rest von Gallenblase, den man zurücklässt, den Hauptvortheil, den man für die Exstirpation der Gallenblase ins Feld führt, aufgiebt, nämlich den Vortheil, dass man nachher kein Reservoir mehr hat, in dem sich Gallensteine bilden können. Ich habe die direkte Vernähung und Versenkung der Gallenblase, die

Digitized by Google

Idealoperation, keineswegs für alle Fälle empfohlen, sondern ich habe sie in fünf Fällen gemacht, die mir dazu geeignet schienen. Ich habe als Vorbedingungen aufgestellt: 1) genügende Freilegung der Blase, 2) vollkommene Intactheit der Wandungen und der Schleimhaut, 3) nicht eitrigen Inhalt der Blase und endlich 4) die Ueberzeugung, dass man alle Steine entfernt hat — dass vor allem der Ductus cysticus und choledochus frei sind. Man wird ja natürlich leichter zu dieser Ueberzeugung gelangen, wenn man nur einen oder ein paar grosse Steine findet. Wenn man sehr viele kleine Steine hat, wird die Sache schon recht zweifelhaft. Ferner habe ich bei der Vernähung keineswegs die Bauchwunde offen gelassen, sondern ich schliesse die Bauchwunde bis auf ein oder zwei Nähte, die ich lose über der eingeführten Jodoformgaze in Schleifen knüpfe. Nach fünf oder sechs Tagen wird die Gaze entfernt und werden die Fäden geknüpft. Ich glaube, dass die Narbe nachher doch eine festere ist, als beispielsweise bei der Patientin, die Herr Lindner heute vorzeigte, bei der die Gallenfistelbildung eingeleitet war. Was endlich die Sondirung der Gallenwege anbetrifft, so habe ich mich nicht ganz so apodictisch geäussert, wie Herr Lindner anführte. Ich habe nur gesagt: mir ist es niemals gelungen. Ich weiss ja, dass andere Herren, z. B. Herr Rose, die Gallenwege mehrfach sondirt haben. Das mag in den Verhältnissen der Fälle liegen. Ich habe niemals die Sonde durch die Gallengänge hindurchführen können und mir die Ueberzeugung, dass der Cysticus resp. der Choledochus frei sei, immer dadurch zu verschaffen gesucht, dass ich sie mit dem Finger von der Bauchhöhle aus abtastete. Findet man bei der Operation, dass sehr viele kleine, krümliche Steine da sind, so gebe ich sehr gern zu, dass man sich sehr genau überlegen wird, ob man sofort zunäht oder nicht. Gegen Recidive sind wir absolut nicht sicher, weder mit der Fistelbildung, noch mit der Nähung und Versenkung. Es handelt sich hier nur darum: ist die Gefahr bei der Vernähung eine sehr viel grössere, und da wird man wohl die Fälle aussuchen müssen. In den sieben Fällen, die ich mit Einnähung behandelt habe, ist der Gallenausfluss sehr reichlich gewesen, und ich habe auch bei anderen Leberoperationen dieselbe Erfahrung gemacht, die König publicirt hat, dass der Gallenausfluss ganz ausserordentlich reichlich werden kann — ich habe bis 1100 g pro Tag beobachtet — und dass die Leute dabei recht sehr verfallen. Also für ganz gleichgültig möchte ich den Gallenausfluss auch nicht halten.

Herr Rose: Es ist hier zur Sprache gebracht, dass die Parotitis besonders metastatisch nach Erkrankungen der Eierstöcke beobachtet sei. Meiner eigenen Erfahrung entspricht das nicht, indem ich sie zufällig neimals nach Erkrankungen der inneren Geschlechtstheile gesehen habe. Dagegen erinnere ich mich augenblicklich zweier Fälle, bei denen ich zwei Damen (aus der Privatpraxis in meinem früheren Wirkungskreise) sehr darunter habe leiden sehen, nachdem sie von mir an ausgedehnten veralteten Damm- und Mastdarmrissen operirt waren. Mit den Eierstöcken hatte das

Digitized by Google

nichts zu thun. Ein Fall betraf eine ganz junge Frau, der andere eine Dame, die schon längst über die klimakterischen Jahre hinaus war. Es sind nun aber auch andere Verletzte und Operirte, ohne dass die Genitalien überhaupt betheiligt, an Parotitis erkrankt. Ich hatte die Meinung, dass das wesentlich mit mangelhafter Sauberkeit des Mundes zusammenhinge, wenn die Leute schwer krank sind, oder gewohnheitsmässig den Mund offen stehen lassen. Es sind das fast stets Leute, die etwa eine borkige Zunge haben, ihr Gebiss nicht reinigen oder viel schlechte Zähne haben. Ich halte das Leiden also nicht für metastatisch, sondern für fortgeleitet, und habe mir seit der Zeit zur Regel gemacht, besser auf die Mundreinigung der Kranken zu achten.

Herr Rinne: Für die letztere Bemerkung des Herrn Rose habe ich in der letzten Zeit einen Fall erlebt, der für dieselbe Erklärung spricht. Es handelte sich um eine ältere Dame, der ich eine Herniotomie machen musste, die vollständig aseptisch verlief. Die Wunde heilte ganz vortrefflich, aber die Dame hatte am 6. oder 7. Tage eine heftige Parotitis, an der sie 14 Tage zu leiden hatte. Sie hatte ebenfalls die Gewohnheit, mit offenem Munde zu schlafen. Sie hatte keine Zähne mehr, und ich hatte auch den Eindruck, dass wohl die Borkenbildung und die mangelhafte Reinhaltung des Mundes die Schuld daran trage, dass die Frau eine Parotitis bekam. Ich hatte früher einmal eine Parotitis eintreten sehen bei Hämorrhoidenoperation. Damals glaubte ich ganz bestimmt an die metastatische Aetiologie. In diesem letzteren Falle war aber wahrscheinlich doch wohl eine locale Ursache im Munde verantwortlich.

Herr Lindner: Ich glaube, dass das, was die Herren Collegen über die Parotitis gesagt haben, mit dem stimmt, was die pathologischen Anatomen behaupten. Ich hatte damals, als ich diese Fälle bei Ovarialoperationen beobachtete, binnen ca. 6—8 Wochen bei fünf Fällen von Ovariectomie drei Parotiden, und zwar bei vier Fällen im Krankenhause, während ein Fall in der Privatpraxis frei blieb. Ich habe damals den Eindruck einer Epoikie gehabt, ohne mir Rechenschaft geben zu können, was eigentlich das entzündliche Agens sein könne. Aber es wird möglicher Weise wohl so zusammenhängen, wie hier eben von den Herren Vorrednern angenommen worden ist.

3. Herr Lindemann: Ein Fall von **geheilter Intussusception.** (Siehe die Vorträge im II. Theil dieses Bandes.)

Herr W. Körte: M. H.! Ich möchte mir erlauben, Ihnen ebenfalls einen Fall von geheilter Intussusception vorzustellen. Dieser achtjährige Knabe kam am 17. September 1891 in's Krankenhaus am Urban. Er war seit vier Tagen krank und bot ein typisches Krankheitsbild von Invagination dar. Der Kleine hatte einen stark aufgetriebenen Leib, lebhafte Leibschmerzen, sehr starke Peristaltik, Tenesmus und dünne blutige Stühle, Ab-

Digitized by Google

gang von Schleim. Der Allgemeinzustand war sehr schlecht. Er hatte alle Symptome einer Peritonitis. Ferner fühlte man in der linken Seite des Bauches eine Resistenz, die vor der Narkose nicht ganz deutlich war. In der Narkose fühlte ich den typischen wurstartigen Tumor in der linken Seite des Leibes. Ich habe mich daher überzeugt, wie wichtig es ist, dass man solche Leute mit stark gespannten Bauchdecken in der Narkose untersucht. Das, was wir vorher gefühlt hatten, war entschieden nicht die Intussusception gewesen, sondern eine stark aufgeblähte Darmschlinge, die vorlag. Die Intussusception lag in der linken Seite des Leibes am Rippenbogen, unterhalb der Milzgegend. Ich konnte nach dem Bauchschnitt in der Linea alba, wobei einige Därme der starken Spannung wegen vorfielen, den Tumor ziemlich bald herausbefördern. Derselbe war etwa 8 cm lang. Interessant war, dass es eine retrograde Intussusception war. Es hatte sich die Flexura iliaca coli in das Colon descendens hereingestülpt. Die Einschnürungen waren ziemlich derb, und die Lösung gelang durch concentrischen Druck auf das Intussusceptum, Schieben von oben her, und leichten Zug nach unten an der Darmschlinge. Dieselbe sah blauroth aus, aber es stellte sich die Circulation doch wieder leidlich her. Ich fand auch, dass die peristaltischen Bewegungen darüber fortgingen. Ich konnte also den Darm reponiren und die Bauchwunde schliessen. In den ersten Tagen waren leichte peritonitische Erscheinungen vorhanden, die indessen auf Opiumbehandlung zurückgingen. Nach vier Tagen kam der erste Stuhl, und in vier Wochen stand der Patient auf. Die Narbe ist eine ziemlich gute. Es bestehen jetzt keine Störungen der Darmfunction.

4. Herr Graupner: **Ueber partielle Fussamputationen und -Resectionen** (mit Krankenvorstellung). M. H.! Ich stelle Ihnen zunächst eine Patientin vor, bei der wegen einer cariösen Erkrankung des Talus und Calcaneus des linken Fusses die erweiterte Mikulicz'sche Operation gemacht worden ist. Es handelt sich um ein junges Mädchen, das seit dem Jahre 1888 erkrankt ist. Es sind seit dieser Zeit mehrfache Auskratzungen und Jodoform-Glycerin-Injectionen gemacht worden, ohne dauernden Erfolg. Im November 1890 wurde die Patientin mit Injectionen von Koch'schen Tuberkulin behandelt, damit musste aber bald ausgesetzt werden, da sie mit sehr bedrohlichen Allgemeinerscheinungen selbst auf minimale Dosen reagirte. Im Mai vorigen Jahres entschloss sich dann die Patientin, die allmählich sehr heruntergekommen war und deren Lungen bereits von der Tuberculose ergriffen waren, zu einer grösseren Operation. Trotzdem Mikulicz selbst Bestehen von Lungentuberculose als Contraindication bezeichnet hat, entschloss man sich doch in Hinsicht auf das jugendliche Alter der Patientin sowie die überaus günstig erscheinenden Verhältnisse — es waren nur Talus und Calcaneus erkrankt und die Fersenhaut durch Fisteln und Geschwüre zerstört, während alles übrige intact erschien —, vorläufig von einer Amputation ab-

Digitized by Google

zusehen und erst einen Versuch mit der Mikulicz'schen Operation zu machen. Die Operation wurde in der von Mikulicz angegebenen Weise vorgenommen. Um eine Verlängerung des operirten Beines zu vermeiden, wurde ein grösseres Stück der Unterschenkelknochen abgesägt. Die entstandene ziemlich grosse Dorsalfalte wurde, um das Auseinanderweichen der Knochenstücke möglichst zu verhindern, genäht, dann die Plantarflexoren subcutan durchtrennt. Die Heilung verlief ungestört, nur klagte die Patientin gleich nach der Operation über sehr grosse Schmerzen. Da sich sonst kein Grund dafür fand, so nahm man an, dass die Schmerzen durch das Reiben der Knochenstücke aneinander, das in dem Verbande, wenn auch nur in geringem Maase, so doch möglich war, hervorgerufen würden, und legte einen äusseren Gypsverband an. Damit hörten dann die Schmerzen auf. Der Gypsverband war auch für die genaue Adaption der Knochenstücke von grossem Werthe.

Ich zeige Ihnen nun die Patientin. Die Wunden sind fest vernarbt, keine Fisteln, von der erst peinlich grossen Dorsalfalte ist nichts mehr zu sehen. Die Knochen sind fest consolidirt, die Gehfläche ist eine grosse. Die Patientin kann bei ihren häuslichen Arbeiten den Stock entbehren, nur bei grösseren Anstrengungen nimmt sie ihn zu Hülfe, der Gang ist durch die erhaltenen Zehen elastisch.

Dann möchte ich Ihnen einen Fall zeigen, bei dem man durch eine atypische Fussoperation ein gutes Resultat erreicht hat. Der Patient, ein Weichensteller, wurde im Mai 1891 von einem Eisenbahnzuge überfahren. Der linke Fuss war total zermalmt, so dass im unteren Drittel des Unterschenkels amputirt werden musste, vom rechten Fuss waren unversehrt die Fusswurzel, die grosse und die zweite Zehe mit ihren Mittelfussknochen, die anderen Knochen und Weichtheile waren zertrümmert. Bei dieser Sachlage konnte von typischen Operationen nur die Chopart'sche Exarticulation in Frage kommen. Dazu hätte man aber den unversehrt gebliebenen grossen Zehen und damit die für das Gehen so wichtige Tuberositas metatarsi hallucis opfern müssen. Dabei konnte man sich bei der Sachlage nicht entschliessen, und es wurde der Versuch gemacht, auf atypische Weise einen möglichst günstigen Stumpf aus dem Vorhandenen herzustellen. Nach Abtragung der zermalmten Theile lagen die Verhältnisse so, dass die Aussenseite des Metacarpalknochens des zweiten Zehens sowie die Vorderfläche der Fusswurzelknochen als Wundflächen freilagen; die Wundflächen mit Haut zu bedecken war die Schwierigkeit. Zu diesem Zwecke wurden die Phalangen und die Mittelfussknochen der zweiten Zehe exstirpirt, der Nagel abgetragen, und der von der zweiten Zehe so gewonnene Hautlappen zurückgeklappt; damit war ein grosser Theil der Wundfläche mit Haut versehen. Dann wurden von dem freiliegenden Fusswurzelknochen die vordersten Partieen abgetragen, und die Haut über dem Rest derselben vernäht. Die Wunden sind alle fest vernarbt. Der Patient hat einen Stumpf, an dem

Digitized by Google

zwei der natürlichen Stützpunkte beim Gehen vorhanden sind, den dritten bekommt er durch eine Einlage im Stiefel. Er ist so in der Lage, gut gehen zu können. Bemerkenswerth erscheint die Gelenkigkeit, die sich jetzt im Lisfranc'schen und Chopart'schen Gelenk des grossen Zehens herausgebildet hat.

5. Herr Gisevius: **Ueber Chloroformnarkose.** (Siehe die Vorträge im II. Theil dieses Bandes.)

Herr v. Bardeleben: Ich möchte mir doch erlauben, das Wort zu nehmen. Mein verehrter Freund Léon Labbé ist wohl zu sehr vom französischen Standpunkt ausgegangen. In Paris hat er mit ordentlichen Schnapstrinkern nicht viel zu thun. Ganz im Gegensatz dazu bin ich vielleicht unter Ihnen allen der glücklichste in dieser Beziehung. Ich habe wohl die meisten Schnapstrinker in meiner Klinik, obwohl daran in Berlin überhaupt kein Mangel ist. Vielleicht ist das Augusta-Hospital das am wenigsten begünstigte in dieser Beziehung. Ich bin mit allen den erläuterten Maassregeln einverstanden, also mit dem fortdauernden Auftröpfeln, Liegenlassen der Maske, mit der sehr wichtigen Cautel, auf die ja von den Engländern schon vielfach hingewiesen ist, auch schon von dem Autor des Chloroforms selbst, von Simpson, dass man den Patienten nicht untersuchen soll, bevor er tief betäubt ist, denn sobald man an die Stelle kommt, an der operirt werden soll, sie auch nur ganz leise berührt, zufällig darüber hinstreicht, dann ist die Excitation da oder wieder da. Mit dem allen bin ich vollständig einverstanden. Ich meine nur, wir können es hier in Berlin nicht gut entbehren, Morphium vorher zu injiciren, wenn wir nicht eine sehr lange Zeit auf die Betäubung verwenden wollen. Ich habe immer gefunden, dass, wenn ich vorher eine Injection von Morphium machen lasse, — aber sie muss 20 Minuten vorher gemacht werden, das Morphium muss erst zur Wirkung kommen, sonst nützt es nichts, ist vielleicht eher schädlich — dann habe ich doch mit viel mehr Wahrscheinlichkeit auf eine ruhige Narkose zu rechnen. Ich bin freilich in der Lage, das besonders lebhaft zu wünschen, weil ich meine klinische Stunde nicht mit Narkotisirung hinbringen will; es soll in der Zeit doch allerhand anderes gethan und explicirt werden. Ich würde für die Mehrzahl der männlichen Bevölkerung Berlins, soweit sie in unseren Krankenhäusern zur Behandlung kommt, rathen, bei der vorhergehenden Injection von Morphium zu bleiben. Ich möchte aber noch aus einem anderen Grunde ein paar Worte hinzufügen. Den Herren ist bekannt, und Sie haben vielleicht auch selbst darüber schon Versuche gemacht, dass es eine eigenthümliche, mildere und zugleich energischere Wirkung des Chloroforms giebt, wenn man das reine Chloroform anwendet, welches nach der Methode von Pictet dargestellt ist. Herr Pictet lässt bei einer durch Verdunstung flüssiger Kohlensäure hergestellten sehr niedrigen Temperatur das Chloroform erstarren. Es krystallisirt. Er nimmt

Digitized by Google

diese Krystalle heraus, lässt die übrigen Substanzen, die er nicht für reines Chloroform, sondern für Verunreinigungen hält, zurück; dies Chloroform schmilzt natürlich sehr schnell an der Luft und wird in Gläsern verschlossen geliefert. Ich habe bis jetzt etwa 200 Betäubungen mit diesem Chloroform gemacht und muss sagen, ich habe ihm nachzurühmen, dass es schneller wirkt, dass daher viel weniger davon gebraucht wird, und dass es weniger unangenehme Zufälle hinterher giebt, namentlich weniger Erbrechen. Dies ist wohl verständlich, weil es eben absolut rein ist. Ich füge aber sogleich hinzu: bis jetzt bin ich vom Morphium noch nicht ganz abgekommen. Ich gebe gern zu, dass bei dem Pictet'schen Chloroform das Excitationsstadium viel kürzer ist, ja dass bei solchen, die nicht dem Potus nimius in hohem Grade zugethan sind, vielleicht ein Excitationsstadium ganz ausbleibt. Ich möchte also den Herren, die noch nicht dieses Chloroform angewendet haben, den Versuch anempfehlen. Ich glaube, dass wir auf dem Wege, reines Chloroform zu bekommen, am Ziele sind. Wenn Sie an Herrn Raoul Pictet schreiben, so können Sie dies Eis-Chloroform sicher bekommen. (Zuruf: Wie theuer?) Der Preis ist bis jetzt sehr gering gewesen: Herr Pictet hat es meiner Klinik geschenkt.

Herr W. Körte: Ich habe von dem Pictet'schen Chloroform auch eine Partie zu Versuchen gehabt, nicht von dem Autor direkt, sondern durch Vermittelung eines Dritten. Die Flasche trug aber die Pictet'sche Signatur und war plombirt, es war also sicher reines Pictet'sches Chloroform. Ich habe leider eine recht traurige Erfahrung damit gemacht, denn unter den ersten 20 oder 25 Fällen, die ich damit chloroformirt habe, war ein Chloroformtodesfall, ein ganz typischer Fall von Herzlähmung in der Narkose. Der Patient war ein junger Zimmermann von 18 Jahren, dem ein Beil in den Schädel gefallen war — ich habe bei Gelegenheit der Debatte über den Fall von Gehirnverletzung, den Herr Sonnenburg vorstellte, diesen Fall erwähnt. Die Narkose wurde an dem ganz nüchternen Patienten, der noch kein Potator war, mittels des Junker'schen Apparates, welcher eine langsame und allmähliche Zuführung des Chloroformes gestattet, von einem durchaus mit der Narkose vertrauten Assistenten eingeleitet. Nach Verlauf von ca. drei Minuten und Verbrauch von 5 ccm Chloroform trat bei dem sich noch eben lebhaft bewegenden Kranken ganz plötzlich der Tod ein. Der Stillstand des Herzens war das primäre, einige schnappende Athembewegungen dauerten noch fort. Bei der Section wurde kein Grund für den Tod gefunden. Das Herz war normal, und die inneren Organe nicht verfettet. Dieser Fall hat mich in der Ansicht bestärkt, die ich vorher schon hatte, dass man den Chloroformtod in der Regel nicht auf Verunreinigungen des Chloroforms schieben kann. Soweit meine persönlichen Erfahrungen reichen, die sich auf vier Fälle erstrecken, war das Chloroform rein. Das Chloroform war in allen Fällen aus derselben Chloroformflasche entnommen, aus der vorher und nachher Leute chloroformirt waren, ohne irgend einen Schaden.

Digitized by Google

Was die Morphiumtherapie betrifft, so bin ich auch ein Anhänger derselben und glaube, dass man eine Viertelstunde oder 20 Minuten vorher das Morphium geben muss, solange vorher, dass die Leute schon anfangen, ein bischen müde zu werden. Dann erzielt man entschieden schnellere und bessere Narkose. Ich habe seit über einem Jahre alle Chloroformnarkosen genau protokolliren lassen, und da hat sich nicht herausgestellt, dass es mit dem Pictet'schen Chloroform schneller geht als mit dem andern.

Herr v. Bardeleben: Ich glaube nicht, dass ich gesagt habe, wir wären dadurch vor dem Chloroformtode sicher. (Zuruf: Pictet hat das gesagt!) Ich meine, wir haben nun so Chloroform, wie wir es überhaupt haben können, aber es ist immer Chloroform, und ich glaube, den Chloroformtod werden wir nicht aus der Welt schaffen, so lange wir Chloroform anwenden.

Herr W. Körte: In der Zuschrift von Pictet und auch in der Veröffentlichung von R. du Bois-Reymond (Berl. klin. Wochenschr. 1891 No. 53) wird behauptet, dass die ungünstigen Nebenwirkungen des Chloroforms auf die unreinen Beimengungen des Chloroforms zu schieben sind, welche durch Pictet's Reinigungsmethode eliminirt werden.

Herr Rose: Ich bin nicht der Meinung, dass bei den meisten Chloroformtodesfällen so gar viel vom Chloroform und seiner Beschaffenheit abhängt. Hat man die gewöhnlichen Proben unterlassen, so merkt man ja schon bei den ersten Athemzügen, ob sich das Chloroform zersetzt hat. Ich bin sogar der ketzerischen Ansicht, dass heutzutage viele sogenannte Chloroformtodesfälle gar nichts mit dem Chloroform zu thun haben, wie früher alles an Lufteintritt in die Venen starb. Als hier das Vorausschicken einer Morphiumeinspritzung empfohlen wurde, fiel mir ein solcher Fall aus der Züricher Klinik ein. Vor Beginn hatte ich einer Dame oben auf ihrem Privatzimmer 0,01 Morphium hydrochloricum von meinem erfahrenen und peinlich gewissenhaften Assistenten einspritzen lassen, ich erwartete sie unten mit dem Chloroform im Operationssaal, um ihr die Oberkieferresection zu machen, da stürzt mein Assistent leichenblass herein; im Moment, wie er die Kranke die Treppe hinunter tragen lassen will, ist sie verschieden, ganz plötzlich und unerwartet, mitten zwischen der unbedeutenden Injection und noch vor Beginn einer Narkose. Mancher von Ihnen erinnert sich vielleicht des Vorgangs in diesem Operationssaal unter Langenbeck aus unserer Studienzeit. Eine Kranke mit einem grossen eingeklemmten Bruch wird zur Operation hereingefahren, bei der Besprechung zeigt Langenbeck in der Luft mit dem Messer: „So wollen wir den Schnitt führen." In demselben Moment ist sie todt. Sie lag noch im Bett, das Chloroform war noch nicht angerührt. Plötzlich und überraschend tritt aber der Tod auch sonst oft ein! Der plötzliche Collaps der Trinker ist ja oft so erschreckend.

Herr Lindner: Ich habe $^3/_4$ Jahr lang, seit dem letzten Chirurgencongress, alles protokolliren lassen. Es ist allerdings ganz auffallend bei

Digitized by Google

diesem continuirlichen Aufträufeln, wie viel besser die Narkosen geworden sind. Ich bin sonst ein grosser Verehrer der Morphiumanwendung, habe es von jeher ohne Morphium nicht gethan und habe auch hier streng die gemischte Narkose durchgeführt, habe aber gefunden, dass wir in der letzten Zeit entschieden die Morphiumeinspritzungen haben entbehren können. Ich gebe ja gern zu, so viele Trinker wie Herr Geheimrath v. Bardeleben habe ich procentual nicht unter meinen Patienten, aber ich habe doch immerhin früher die Erfahrung gemacht, dass ich ohne Morphium nicht durchkommen konnte.

Herr Hahn: Ich chloroformire jetzt auch mit ununterbrochenem Aufträufeln. Bei sehr vielen Potatoren fand ich, dass die Chloroformnarkose bei dieser Art des Chloroformirens ausserordentlich günstig war. Wir verwenden dazu gewöhnlich Tropfgläser und richten es so ein, dass ungefähr 60 Tropfen in der Minute aufträufeln. Es wird ununterbrochen während der ganzen Operation aufgeträufelt, wenn nicht drohende Erscheinungen auftreten.

Herr Lindner: So machen wir es auch. Jedenfalls ist es doch sehr wichtig, dass wir eine ungemeine Ersparniss an Chloroform haben.

Herr W. Körte: Mit was für einem Apparat?

Herr Hahn: Mit einem gewöhnlichen, einfachen Tropfglass mit Glasstöpsel, wie man dieselben in jeder Apotheke erhält. Durch Drehung des Glasstöpsels kann man ein langsameres oder schnelleres Träufeln bewirken.

Herr W. Körte: An der continuirlichen Zuführung kann es nicht allein liegen. Bei Anwendung des Junker'schen oder Kappeler'schen Apparates führt man doch dem Patienten auch continuirlich Chloroformdämpfe zu, und man ist anscheinend viel sicherer, dass der Patient stets Chloroformdampf mit einer bestimmten Quantität Luft gemischt einathmet.

Herr Schlange: Ich möchte nur bemerken, dass, solange ich hier an der königlichen Klinik Assistent bin, die principielle Regel besteht, dass mit allmählichem langsamem Aufträufeln chloroformirt wird.

Herr Hahn: Dauernd während der ganzen Operation?

Herr Schlange: Ja dauernd! Natürlich wird aber das Chloroformiren unterbrochen, wenn Störungen in der Narkose auftreten, oder Patient ausreichend chloroformirt ist.

Herr Hahn: Wir haben das noch nicht gekannt.

Herr Schlange: Herr v. Bergmann hat das in der Klinik immer so gelehrt, und ich habe mich gewundert, dass im Centralblatt für Chirurgie aus dieser Sache eine ganz neue Methode gemacht wird. Uebrigens will ich gern zugeben, dass auch bei uns, zumal an Tagen, wo sehr viele Operationen zu erledigen sind, von der bestehenden Vorschrift abgewichen wird, um durch reichlicheres Aufgiessen des Cloroforms schneller die Narkose zu erreichen.

Herr Lindner: Wir haben es nicht als neue Methode hingestellt,

Digitized by Google

wir haben es acceptirt und haben uns sehr über die Verbesserung gefreut. Es wird nur die Hälfte Chloroform gebraucht, und das ist doch auch schon ein Vortheil, der nicht zu unterschätzen ist.

Sitzung am 8. Februar 1892.

Vorsitzender: Herr Rose; Schriftführer: Herr Sonnenburg.

1. Herr Rose: **Die combinirte Magenzerreissung.** In seinem Vortrage über die „combinirte Magenzerreissung", welcher im Festband der Deutschen Zeitschrift für Chirurgie ausführlich erscheinen wird, macht Herr Rose zunächst auf die grosse Seltenheit der Magenverletzungen aufmerksam, welche ihm in über 30jähriger Spital- und Kriegspraxis nur dreimal vorgekommen sei. Diese Verletzungen werden deshalb meist übersehen, weil sie wegen der gedeckten Lage des Magens mit Verletzung der Nachbarorgane combinirt sind, und sich so ihre Zeichen unter dem Gemisch der Erscheinungen verstecken. Mehr wie einmal sind deshalb geheilte Magenschüsse erst nach dem Tode entdeckt worden.

Vor 30 Jahren beobachtete Vortr. einen Weinhändler, welcher sich in der linken Herzgrube eine Pistole aufgesetzt hatte; die Kugel heilte in der linken Lunge glücklich ein. Von dem Ort des Schusses abgesehen, war das einzige Zeichen für die Perforation des Magens das anhaltende massenhafte Blutbrechen, die Gastrorrhagie.

In der Sitzung werden zwei Männer vorgestellt, bei denen Vortr. sich wegen der Folgen einer combinirten Magenzerreissung zu einer Eröffnung des Bauches gezwungen sah.

Im ersten Falle handelte es sich um einen Klempnergesellen, welcher zur Operation des Ileus eingetreten war. Da der Grund nicht bekannt, wurde die enorme Auftreibung des Bauches zunächst mit äusseren Mitteln behandelt. Obgleich dieselbe allmählich durch massenhafte Entfernung ausgetrockneter Massen fruchtete und so den Bauch unten zum Einsinken brachte, wurde dennoch die Eröffnung in der Linea alba nothwendig, weil sich immer deutlicher eine kopfgrosse Geschwulst in der Magengrube herausstellte, die vermuthlich durch Verengung des Querdarms Kothverhaltung und zuletzt Ileus erzeugt hatte. Es ergab sich ein traumatischer Abscess der linken Seite der Leber, welcher von dem linken Lappen fast nichts als die Glissonsche Kapsel übrig gelassen hatte und sich bis vier Finger breit in die rechte Leberseite hinüber erstreckte. Die von den vier gewöhnlichen Leberabscessarten abweichende Form, welche weder eine Vereiterung von Echinococcen, noch der metastatischen Form, noch den Abscessen nach Dysenterie und Gallensteinverschwärung entsprach, erklärte sich beim Eingehen mit der halben Hand, als sich auf der Rückseite der gleichmässigen Wandung ein trichterförmiger, jetzt blinder Gang fand, an dem der Magen verlöthet

Digitized by Google

war. Es lag also bei diesem seltenen Fall von traumatischem Leberabscess ursprünglich eine mit Leberruptur combinirte vordere Magenruptur vor. Seine ganz abweichende Erscheinung wurde bestätigt durch die vorausgehende Beobachtung der Entstehung.

Einige Monate zuvor war der Klempnergeselle drei Stock hoch vom Dach gestürzt und mit dem Bauch auf ein 3/4 Zoll dickes Gasrohr gefallen, die Einfassung eines Treppengeländers, welche seitdem ganz verbogen ist. Bewusstlos wurde er in's Krankenhaus gebracht, ein Bruch beider Armspeichen und der Schädelbasis, eine ernste Erschütterung des Gehirns, welche ihn sechs Tage lang bewusstlos liess, waren zunächst die Folgen, von denen er vollständigen Verlust des Gehörs auf der rechten Seite und eine sich allmählich bessernde Lähmung des rechten Abducens zurückbehalten hat. Dabei brach der Kranke die ersten zwei Tage fast reines Blut, während sich ein Bluterguss in die allmählich sich auftreibende Bauchhöhle nachweisen liess. Von einem Bauchhöhlenschnitt wurde abgesehen, theils weil der Grad der Bewusstlosigkeit den Ausgang schon so wie so unsicher machte, theils weil die Erscheinungen sich bei der absolut ruhigen Lage und Diät immer besser gestalteten. In diesem Fall ist also die gleichzeitige Verletzung von Kopf und Bauch, sowohl durch die Augenzeugen und ihren sofortigen Bericht, als auch durch die Zeichen der Verletzungen und ihre Folgen bewiesen.

Da vom linken Leberlappen fast nichts als die Glisson'sche Kapsel übrig geblieben, die Zerstörung auch weit nach rechts hinüber gegriffen hatte, musste der weitere Verlauf bei diesem grossen Leberdefect von Interesse sein. Schon vor 100 Jahren hat man ohne Schaden drei Zoll vom linken Leberlappen entfernt. Noch grössere Stücke fand Gluck bei seinen Thierversuchen entbehrlich. Ponfick, der diese Versuche bestätigte, konnte sogar 3/4 ohne Schaden entfernen und überzeugte sich dabei von der unmittelbaren Neubildung von Leberelementen. Wie hat es sich nun bei diesem Fall mit der Leberregeneration gestaltet? In der That hatte man den Eindruck einer Vergrösserung des kleinen Leberrestes, aber nicht in alter Form, sondern durch Wachsthum nach allen Seiten, aber in sehr langsamer Weise. Viel auffallender dagegen war die rasche Volumszunahme der Milz, welche zuletzt 32 cm lang war und 7 cm in die Bauchhöhle vorragte. Diese Milzschwellung nahm allmählich ab, während die Leber sich vergrösserte. 5/4 Jahre nach dem Fall war die ganze Magengrube ohne jede Spur von Neubildung der Leber; erst jetzt nach 7/4 Jahren lässt sich dort rechts durch Percussion und Palpation in normaler Grenze eine Andeutung von dem untern Rand der Leber nachweisen. Gleichzeitig ist jetzt die Länge der Milz auf 17 cm zurückgegangen. Für diese Milzschwellung kann man nicht eine ursprüngliche Milzruptur als Ursache annehmen, weil Milztumoren nach Milzrupturen sich schon in der ersten Woche und nicht wie hier erst nach 3/4 Jahren geltend machen. Der, wie es scheint, vorübergehende Milztumor ist

Digitized by Google

auch nicht analog dem Milztumor bei Lebercirrhose, denn beim Bauchschnitt fand sich die Leber weich und spiegelglatt, und im Verlauf sind auch alle sonstigen Stauungsfolgen der Lebercirrhose, wie z. B. Darmblutungen, Bauchwassersucht, Hämorrhoidalknoten ausgeblieben. Von Wechselfieber und Typhus ist bei diesem Kranken nichts vorgekommen. Man wird darauf achten müssen, ob in ähnlichen Fällen von grossen Leberdefecten beim Menschen vorläufig stets die Milz anschwillt.

Während einfache Leberrisse schnell verkleben und gewiss häufiger heilen, als man meist annimmt, hat sich hier der Vorgang anders gestaltet. Ehe es noch zur Verklebung kam, werden trotz allen Erbrechens einige wenige Eitererreger aus dem Magen durch den Riss in das Lebergewebe gedrungen sein und nach der Verklebung des Leber- und Magenrisses und der Verlöthung beider Organe diesen grossen Leberabscess ganz allmählich gebildet haben, dessen Druck bei Anheftung des Magens und dadurch herbeigeführter Fixirung des Querdarms die Erscheinungen des Ileus herbeigeführt hat.

Ein Gegenstück zu diesem Kranken bot ein Arbeiter, welcher von einem Haufen Ziegelsteinen, den er auf einen Lowry überpacken wollte, so verschüttet wurde. dass er dabei mit dem linken Rippenbogen auf die Kante des Lowry gepresst wurde. Er hat danach ungefähr 12 mal Blut gebrochen, dessen Gesammtmenge eine ziemlich grosse Schüssel betragen habe. Der zugezogene Arzt ermittelte einen Bruch am linken Rippenbogen. Allmählich bildete sich eine beträchtliche Schwellung der ganzen Oberbauchgegend heraus, die Dämpfung ging von der Höhe des Nabels aus aufwärts, Leber und Milzdämpfung einschliessend, hinten links bis zur Schultergräte hinauf. Bei der Eröffnung des Bauches in der Mittellinie oberhalb des Nabels fand sich eine schwarzbraune Geschwulst, welche die Leber so verschoben hatte, dass der linke Leberlappen in der rechten Zwerchfellkuppe lag. Oben bestand die Geschwulst aus dem Magen, welcher von ihr zu einem zwei fingerbreiten Bande zusammengedrückt war. Aus einer Eröffnung unmittelbar darunter drang ein Strahl von Flüssigkeit, von der $4^1/_2$ l aufgefangen werden konnten. Es handelte sich um eine Art Hydrops der Bursa omentalis, welcher Blutcoagula und leicht ablösbare Fibrinschwarten enthielt. Ausserdem fanden sich zahlreiche gelblich braune Krümel und Brocken darin, welche als Reste der am Abend vor dem Verschütten eingenommenen Abendmahlzeit angesprochen werden mussten, weil sich in ihnen Pflanzenfasern und ausgelaugte Sarcolemmabündel, sowie Bindegewebe vorfand. Viele Wochen lang mussten dieselben durch Ausspritzen beim Verband entfernt werden. Auf der Rückseite des Magens fand sich vom Ligamentum gastrocolicum median aufwärts gehend ein 3—4 cm langer Magenriss, welcher durch ein Blutcoagulum verklebt schien, sicherheitshalber jedoch bei der Operation mit Seidennähten in der Serosa übernäht wurde; so blieb er denn bei allen diesen Manövern dauernd geschlossen. Je mehr sich aber der Netzbeutel reinigte und zu-

Digitized by Google

sammenzog, desto deutlicher verwandelte sich die Wunde in eine Bauchspeichelfistel, wie man monatelang aus der zuckerbildenden Eigenschaft des ausfliessenden Saftes nachweisen konnte. Da der Kranke weder vor seiner Verletzung noch nachher eine Pankreascyste hatte, handelte es sich bei ihm also um eine gleichzeitige Zerreissung der hinteren Magenwand und der Bauchspeicheldrüse mit Austritt der Mahlzeitreste und des Bauchspeichels in den Netzbeutel. Die vollständige Heilung trat in vier Monaten ein, ohne dass jemals im Urin Zucker aufgetreten wäre.

Allen diesen drei Magenverletzungen, dem perforirenden Magenschuss, der combinirten vorderen Magenzerreissung war als pathognomisches Zeichen also gemeinsam: „Das anhaltende massenhafte Blutbrechen nach einem Gewaltact in der Magengegend bei vordem gesundem Magen."

Herr J. Israel: Ich muss sagen, dass von den vielen interessanten Punkten in Herrn Rose's Vortrag mir am interessantesten das Verhältniss zwischen dem Leberabscess und der später auftretenden Milzvergrösserung erscheint. Das ist eine Beobachtung, welche lebhaft zum Nachdenken über eine mögliche Deutung anregen muss. Ich kann mir die Genese der Milzschwellung nur so vorstellen, dass durch die Vernarbung der colossalen Leberhöhle sich Verziehungen der aus der Milz abführenden Venen gebildet haben mögen, welche zu einer Milzstauung und entsprechender Vergrösserung geführt haben, die dann später sich wieder rückgebildet haben, nachdem die Circulation wieder frei geworden ist. Ich würde das um so mehr für möglich halten, weil ja Herr Rose angegeben hat, dass auch der Abscess über die Mittellinie hinausgegriffen hat, und dadurch die Wahrscheinlichkeit naheliegt, dass die Gegend der Leberpforte gleichfalls durch den Process in Mitleidenschaft gezogen worden ist. Ich möchte dann im Anschluss daran nur noch erwähnen, dass ich auch in der glücklichen Lage war, eine geheilte Schussverletzung des Magens bei einem Patienten zu beobachten, der in selbstmörderischer Absicht sich eine Revolverkugel zwischen die Knorpel, wie ich glaube, der siebenten und achten Rippe linkerseits eingeschossen hatte. Damit nicht genug, schoss er zum zweiten male, und zwar in unglücklichster Weise durch die Schläfe, dergestalt, dass er beide Optici sich verletzte. Der arme Mensch ist leider mit totaler Erblindung leben geblieben. Die Verletzung des Magens wurde durch das unmittelbar der Verletzung folgende starke Blutbrechen constatirt.

2. Herr Rose: **Präparate aus Bethanien.** Im Anschluss an diesen Vortrag zeigte Herr Rose bei dem wachsenden Interesse der Chiurgie für das **Pankreas**, drei Präparate von erkrankten Bauchspeicheldrüsen aus den jüngsten Tagen vor.

a) Das erste zeigte eine leichte Atrophie mit Verhärtung, eine Art Cirrhose des ganzen Pankreas. Es rührt her von einem 61 Jahre alten Manne, der vor sieben Jahren Diabetes in wechselnder Stärke bekommen, vor zwei

Digitized by Google

Jahren den vorderen Theil des rechten Fusses durch Brand verloren und jetzt Gangrän des linken Fusses davongetragen hatte. Der linke Fuss war an den Knöcheln bereits demarkirt, als er bei einem sehr ungeschickten Transport zur ungünstigsten Winterzeit sich eine doppelseitige Brustfellentzündung zuzog und in wenigen Tagen zugrunde ging. Es fand sich daneben allgemeine Arteriosklerose mit Thrombose beider Femoralarterien, Verknöcherung der Herzklappen und der Coronararterien, nebst excentrischer Hypertrophie des linken Ventrikels. Nichts Besonderes an Hirn, Magen und Leber.

Entsprechend den Experimenten von v. Mering und Minkowski bestand hier bei totaler Erkrankung des Pankreas Diabetes. Er fehlte bei den anderen zwei Fällen, bei denen es sich um Gewächse im Pankreas handelte.

b) Das zweite Präparat stammt von einer 39jährigen Frau, welche schon seit der Kindheit immer mit dem Magen etwas zu thun gehabt hatte; Blut gebrochen hatte sie jedoch niemals. Seit einiger Zeit bestanden heftige Schmerzen in einer Geschwulst im linken Hypochondrium und oft Uebelkeit $1^1/_2$ Stunden nach der Mahlzeit, die sie gewohnheitsmässig durch künstliches Brechen mittels Einführen des Fingers in den Mund zu beseitigen pflegte. Die Person sah abgemagert, blass und verfallen aus. Ein Versuch, sie mit dem Bauchhöhlenschnitt zu retten, missglückte; die Kranke collabirte am anderen Abend. Bei der Operation ergab sich ein starres, ringförmiges Pyloruscarcinom mit zahlreichen secundären Knoten an der Wirbelsäule und dem grossen Netz, so dass man sich mit der Gastrojejunostomie begnügen musste. Bei der Section ergab sich, ausser ziemlich starkem alveolarem Lungenemphysem und vollkommenem Schluss der künstlichen Magenöffnung, fast vollständige Undurchgängigkeit des starren Pförtners und im Zusammenhang damit hinten oben in der kleinen Curvatur ein schüsselförmiges, überhäutetes Loch im Magen von der Grösse eines silbernen Fünfmarkstücks, dessen Grund von dem carcinösen Pankreas ausgefüllt war. Der Ductus Wirsungianus war dadurch rechtwinklig geknickt, aber wie die drei Gallenwege durchgängig. Sichtlich hat es sich ursprünglich um ein grosses Magengeschwür gehandelt, welches in das Pankreas durchgebrochen und dann später carcinomatös degenerirt war, das Ganze ohne Diabetes und ohne Blutbrechen, während gleichzeitig im Hause ein fast identischer Fall an anhaltendem Blutbrechen zugrunde ging, ohne dass eine Operation überhaupt in Frage kommen konnte. Ein Vorgang, der an das Geschick unseres berühmten rheinischen Anatomen erinnert, welcher heute bei der Einweihung seiner neuen Anatomie laut erklärte: „Jetzt fehlt mir doch nichts zu meinem Glück", und morgen an einem latenten Magengeschwür todt war.

c) Das dritte Präparat rührt von einem 50jährigen Manne her, welcher mit einem verjauchten Krebs des Nasenrachenraumes eingetreten war und schon deshalb nicht operirt werden konnte, weil er bereits bei seinem Ein-

Digitized by Google

tritt die charakteristischen Zeichen der Hirnbetheiligung infolge von Schädelperforation zeigte. Es fand sich in der That Pachymeningitis interna haemorrhagica infolge Perforation des linken Felsenbeins am Porus acusticus internus und der Dura nebst zwei Eiterheerden in der Basalpia. Ganz unerwartet wurde dabei aber ein faustgrosser, beweglicher Tumor im Pankreas entdeckt, der sogar schon an einigen Stellen in die Duodenalschleimhaut durchgedrungen war. Der Ductus choledochus durchsetzt dieses knollige, weissliche, centralerweichte Sarcom und ist darin dilatirt, seine Mündung aber frei.

3. Herr W. Körte (ausserhalb der Tagesordnung): M. H.! Ich stelle Ihnen einen Patienten vor, dem ich vor 14 Monaten wegen **narbiger Kieferklemme**, die seit seinem dritten Lebensjahre bestand, eine Kieferresection und Stomatoplastik gemacht habe. Der Mann ist jetzt 40 Jahre alt, in seinem dritten Lebensjahre überstand er die Masern und bekam Noma. Es vereiterte die ganze linke Wangentasche, und es ging vom Munde ein Stück verloren, wie Sie auf dieser Photographie sehen. Durch die feste Narbe bildete sich eine Kieferklemme aus. Ernährt hat er sich, da die Zähne absolut fest aufeinander standen und nicht 1 mm weit auseinander gingen, durch eine kleine Zahnlücke. Durch diese schob er die feingeschnittene Nahrung in den Mund und brachte sie mit Hülfe der Zunge hinunter. Er war Kutscher und konnte seinem anstrengenden Berufe nachgehen. Die Ernährung war eine mässige und hat nach der Operation sehr zugenommen.

Bei der Operation wandte ich das Verfahren an, welches Herr Israel im Jahre 1887 kennen gelehrt hat. Ich habe zunächst die narbige Partie exstirpirt. Sie ging bis an den Masseter heran, von dem ein Stück fortgenommen werden musste, es war jede Spur von Schleimhaut sowohl an der Oberkieferfalte wie an der Unterkieferfalte verschwunden, unter der Narbe lag auf den Zähnen eine dichte Schicht von Zahnstein, die mit Meissel und Zahnzange weggebrochen wurde.

Ich dachte nun, nach Exstirpation der Narbe würde ich den Mund aufschrauben können; das war aber nicht der Fall. Daher resecirte ich ein Stück von etwa 1 cm Breite aus der Continuität des linken horizontalen Kieferastes. Danach liess sich der Kiefer gut bewegen. Es war also das linke Kiefergelenk ankylotisch geworden. Zur Deckung des Defectes verfolgte ich den Plan des Herrn Israel. Ich umschnitt einen Lappen, der bis zur Clavicula reichte, mit einem Stiel am Kieferwinkel, löste ihn ab und schlug ihn über die kurze unversehrte Hautbrücke hinüber. Dann nähte ich ihn rings in den recht grossen Defect ein und umsäumte den Mund vollkommen mit Lippenschleimhaut, die ich weithin ablöste. Der Lappen heilte bis auf geringe Nahtsticheiterung ein. Nach zwölf Tagen durchschnitt ich den Stiel, klappte den Rest des Hautlappens nach dem Munde zu hinüber und gewann dadurch eine äussere Hautbedeckung. In

Digitized by Google

der dritten Operation wurde dann die kleine Stelle am Kieferwinkel, die noch offen war, angefrischt und vernäht. Der Patient kann jetzt den Mund aufmachen, kann die Zähne vollkommen gut voneinander bringen, und die Halshaut liegt jetzt im Innern des Mundes. Sie ist glatt, ohne Haare und hat einen vollkommen schleimhautähnlichen Charakter angenommen, so dass der Patient eine gut bewegliche Backentasche besitzt. Am Mundwinkel hat eine geringe Stichcanaleiterung stattgefunden, dort ist ein Narbenstrang fühlbar. Das linke Kiefergelenk war anfangs unbeweglich, die Kieferbewegungen fanden in der Pseudarthrose statt. Jetzt, über ein Jahr nach der letzten Operation, habe ich zu meinem Erstaunen bemerkt, dass er nicht mit Hülfe meiner Pseudarthrose kaut, sondern mit Hülfe der beiden Kiefergelenke. Die Lücke im linken horizontalen Kieferast ist ziemlich fest geworden, so dass Patient mit beiden Seiten beissen kann. Er kann jede Nahrung aufnehmen und hat in seinem Ernährungszustande sehr zugenommen. Diese Photographieen zeigen den Zustand vor der Operation, die letzteren, wie er jetzt ist. Das Israel'sche Verfahren der Stomatoplastik hat sich in diesem Falle sehr gut bewährt und scheint mir für ähnliche Fälle sehr empfehlenswerth.

Herr Sonnenburg: In Fällen, wo keine Ankylose im Kiefergelenk vorhanden ist, kommt man mit dem einfachen Verfahren der Exstirpation der Narbe sehr gut aus. Ist aber Ankylose vorhanden — wie z. B. immer in Fällen, in denen durch die Narbenzusammenziehung sogar die Zähne des Unterkiefers bis in die Highmorshöhle hinein gepresst werden können — dann bleibt nichts anderes übrig, als die eine Hälfte des Unterkiefers ganz wegzunehmen. Ich habe zweimal Gelegenheit gehabt, diese Operation zu machen, und habe damit ein recht gutes Resultat erzielt:

4. Herr Rose: **Die zwei Wege der Trepanation.** Im Anschluss an das letzte Präparat von Pankreastumor und verjauchter Nasenrachengeschwulst nebst Perforation durch das Felsenbein in die Schädelhöhle sprach Herr Rose über das operative Verfahren beim Gehirnabscess infolge von chronischen Ohreiterungen. Im allgemeinen kann man ja mit der Trepanation auf zwei Weisen vorgehen.

Als Hitzig und Fritsch ihre grosse Entdeckung von der Localisation der Bewegungscentra in der Grosshirnrinde gemacht hatten, Untersuchungen, die seitdem so vielfach ausgeführt und erweitert sind, lag es ja nahe, wenn ein solches Centrum im Verlauf der Krankheit betheiligt ist, sich seinen Ort als Angriffspunkt für die Trepanation zu wählen. Als Herr Rose dagegen vor elf Jahren auf dem Chirurgencongress einen geheilten Fall vorführte und die aus einem Hirnabscess entfernte abgebrochene Messerklinge vorzeigte, betonte er, wie sehr viel sicherer man vorgehe, wenn man sich, wo irgend möglich, an eine äussere Wegleitung bei der Aufsuchung der Hirnabscesse halten könnte. Die markantesten Zeichen eines Gehirnabscesses

Digitized by Google

entsprechen eben nicht immer seinem Ursprunge, sondern oft secundären Erscheinungen, die in der Nachbarschaft des ausgebildeten Abscesses sich bilden.

Freilich stehen zwar nicht alle Abscesse direkt in Zusammhang mit dem ursächlichen Krankheitsheerd und sind nicht immer in seiner Nähe isolirt. Hat er doch selber vor langen Jahren einen Fall mitgetheilt, bei dem sich nach abgelaufener Otitis nach Jahrzehnten Reste verschiedener ausgeheilter Hirnabscesse nicht bloss mitten im benachbarten Hirntheil, sondern sogar in der entgegengesetzten Hirnhälfte vorfanden. Allein für die Mehrzahl der Fälle wird man gewiss auch bei den vom Gehörgang ausgehenden Störungen der Gehirnthätigkeit am sichersten gehen, wenn man das Felsenbein als „äussere Wegleitung" benutzt und die auf demselben liegenden Hirntheile mit der Trepanation in Angriff nimmt. Herr Rose demonstrirte drei in der Beziehung recht charakteristische Fälle.

Der erste betraf eine schon bei ihrer Aufnahme etwas verwirrte und stöhnende Frau, welche angeblich erst seit 14 Tagen Stiche im Ohr und seit drei Tagen Ausfluss bekommen haben wollte und nach acht Tagen starb. Der Zitzenfortsatz war vorübergehend schmerzhaft, das Trommelfell durchbrochen. Drei Tage vor dem Tode traten heftige Kopfschmerzen ein, am nächsten Tage Aphasie, wobei das unbedeutende Fieber ganz schwand; Pulssenkung und Erbrechen sind nicht eingetreten. Der Tod trat plötzlich ein durch Perforation eines gänseeigrossen Abscesses mit ziemlich dicker Membran in die Ventrikel. Das Tegmen tympani und die Dura mater darunter waren durchbrochen, während sich nach vorn an den Abscess in geringer Ausdehnung weisse Erweichung anschloss.

Es lag hier also jedenfalls ein alter Hirnabscess vor, welcher latent verlaufen und erst in den letzten Tagen durch seine tödtlichen Folgeerscheinungen (Erweichung und Perforation) Aufmerksamkeit erregt hatte. Ganz wie schon Wilms vor 30 Jahren es beklagt hat, dass so oft die ersten manifesten Erscheinungen des Hirnabs esses si h bei dem terminalen Durchbruch in die Ventrikel zeigen! Hätte man hier der Aphasie wegen am Ort der Broca'schen Windung trepanirt, so wäre man nur in das Gebiet der weissen Erweichung gekommen. Hätte man die Oberfläche des Felsenbeins blossgelegt, so wäre man auf die Durchbohrung der Dura und direkt auf den oberflächlich liegenden Abscess gekommen. Während in dem ersten vorgezeigten Fall (von verjauchtem Nasenrachen- und Pankreastumor) die Perforation längs des Meatus auditorius internus an der hinteren Fläche stattgefunden hatte, war in diesem das Tegmen tympani an der oberen Fläche des Felsenbeines erbsengross durchbrochen, wie an dem vorgelegten Präparat zu sehen.

Das zweite Präparat rührte von einem elfjährigen Mädchen her, welches mit normalem Puls und ohne Fieber (bis zu seinem am vierten Tage unerwartet plötzlich eingetretenen Tode) in der Anstalt war. Angeblich war sie erst vor drei Wochen an der Influenza erkrankt, allerdings habe aber ein

Digitized by Google

wenig Ohrenfluss schon lange bestanden. Krank war sie im ganzen zwölf Tage. Der Beginn bestand in mehrmaligem Erbrechen und in Kopfschmerzen, die man auf die ausgebliebenen Regeln bezog. Aufgefallen war nur in den letzten Tagen ein leichter Grad von Schlummersüchtigkeit. Der Tod war wieder durch Perforation in den Ventrikel eingetreten. In dem roth und weiss erweichten linken Schläfenlappen lag ein wallnussgrosser Abscess mit derben Wandungen. Die Dura war über der oberen und hinteren Fläche des Felsenbeins zwar grünlich verfärbt, aber nicht perforirt, dagegen wieder das Tegmen tympani. Auch hier wäre man, wie im vorigen Falle, sofort vom Felsenbein ausgehend in den Hirnabscess gelangt.

Endlich wurde ein zwanzigjähriger Tischler vorgestellt, welcher nach Scharlachdiphtherie im siebenten Lebensjahre einen Ohrenfluss zurückbehalten hatte und am 9. September 1891 unter heftigen, bis zu gänzlicher Schlaflosigkeit führenden Kopf- und Ohrenschmerzen erkrankt war. Eine anfangs vorübergehende Facialislähmung trat am 10. September auf's neue auf und hielt an. Am 13. wurde Aphasie bemerkt, am 14. leichter Opisthotonus constatirt, dabei waren beide Trommelfelle durchbohrt, und links die Knochenleitung aufgehoben. Links wurde gar nichts gehört, rechts nur mit lautester Stimme geschrieene Worte. Am 14. September entschloss sich Herr Rose zur Trepanation, etwas nach hinten und oben vom äusseren Gehörgange, etwa dem oberen Winkel des Felsenbeins entsprechend. Die Dura erscheint an einzelnen Stellen besonders nach unten mit dem Schädel innig verwachsen. Nachdem sie kreuzweis gespalten, wölbt sich das venös hyperämische Hirn noch mehr hervor, während sich tropfenweise seröse Flüssigkeit entleert. Wegen scheinbarer Fluctuation wird mehrmals in die Hirnsubstanz eingestochen. Die Einstiche werden sogar mehrere Centimeter tief durch Einführen eines Hebels zum Klaffen gebracht, ohne dass sich Eiter entleert. Die Oeffnung wird deshalb erweitert durch Aufsetzen einer zweiten Trepankrone vor derselben und Ausmeisseln der hinterbliebenen beiden Knochenvorsprünge. Das Aussehen des Gehirns war hier dasselbe, auch beim Abheben mittels eines Hebels von der Dura mater der oberen Fläche des Felsenbeins. Während die Trepanöffnung mit Sublimatwasser bedeckt war, wurde jetzt von der Oeffnung aus mit dem Hebel auch die Dura mater von der oberen Fläche des Felsenbeines abgehoben, wobei zu unserer Ueberraschung mittelgrosse Luftblasen hervortraten, zum Zeichen einer Perforation. Danach wurde der Kreuzschnitt in der Haut oberflächlich durch die Naht vereinigt, wobei schon eine Pulssenkung bis auf 52 auffallend war. Der Verlauf war ein einfacher. Am 25. September war die Lähmung bedeutend gebessert, am 30. kaum wahrzunehmen, und das subjective Befinden sehr gut. Am 4. October war die Wunde vernarbt. Seitdem hat sich auch das Gehör allmählich gebessert, und soger die Knochenleitung soll sich wieder hergestellt haben, wenn in dieser Beziehung nicht die unvollendete Verknöcherung der Trepanationsöffnung täuschen sollte.

Digitized by Google

Herr Schlange: Zu den interessanten Knochenpräparaten des Schläfenbeines, welche Herr Rose uns gezeigt hat, möchte ich mir eine Bemerkung erlauben, die sich speciell auf die angeregte Frage des Sitzes und der Operationsmethode von Hirnabscessen beziehen soll. Ich glaube, wir dürfen nach den in der Klinik gemachten Operations- und Sectionsbefunden, welche noch durch die Autopsieen der hiesigen Ohren- und Augenklinik vervollständigt werden, es als Regel betrachten, dass Hirnabscesse, welche sich an Eiterungen eines Schädelknochens anschliessen, in grosser Nähe der kranken Knochenstelle entstehen. Das gilt ebenso gut von Hirnabscessen im Anschluss an eine eiternde Schädelwunde, wie von Hirnabscessen bei Eiterung des Sinus frontalis, wie endlich bei den hier besonders interessirenden Hirnabscessen infolge eitriger Mittelohrentzündung. Liegen letztere im Grosshirn, so haben sie ihre Stelle in der Regel in der Hirnsubstanz, dicht über dem Tegmen tympani, das ja auch in den Präparaten des Herrn Rose sich besonders afficirt zeigt; im Kleinhirn dagegen findet man den Abscess analoger Weise in der Nähe der Facies interna posterior des Felsenbeins, nicht fern vom Sinus transversus. Beim Grosshirn dagegen meisseln wir deshalb den Schädel auf, dicht oberhalb des äusseren Gehörgangs und der Wurzel des Processus zygomaticus . . .

Herr Rose: Das stimmt mit dem, was ich mir herausgebildet habe.

Herr Schlange: Während wir beim Kleinhirnabscess ausgehen von einer Schnittlinie, welche die Protuberantia occipitalis externa verbindet mit der Basis des Warzenfortsatzes oder genauer dem meist deutlichen Foramen mastoideum. Unmittelbar unter dieser Linie und hinter dem Processus mastoideus muss man den Schädel aufmeisseln, wenn man den Sinus transversus vermeiden und zum Abscess gelangen will.

Herr Sonnenburg: Ich möchte fragen, ob diese Erfahrung sich auf Leichenbefunde bei Erwachsenen oder auch bei Kindern stützt.

Herr Schlange: Ich habe nur Erwachsene.

Herr Sonnenburg: Bei Kindern scheinen die Verhältnisse doch anders zu sein. Da wird man die Durchbruchstelle nicht immer da finden, wo man sie bei Erwachsenen antrifft.

5. Herr Rose: Zwei Fälle von **idealem Gallenblasensteinschnitt.** Danach berichtete Herr Rose über zwei ideale Gallenblasensteinschnitte, welche mit sofortigem Schluss der Bauchhöhle behandelt wurden und wegen der Hypertrophie der Gallenblase von operativem Interesse waren. Die eine Kranke wurde geheilt, die andere erlag einem älteren Herzleiden, und konnte deshalb das Präparat des Falles mit seinem sicheren Verschluss der Gallenblase vorgelegt werden. (Der ausführliche Bericht erfolgt in der deutschen Zeitschrift für Chirurgie.)

6. Herr Rose: **Das Halsskelett eines Erhängten.** Endlich legte Herr Rose das getrocknete Halsskelett eines Alkoholikers vor, welcher sich

Digitized by Google

aufgehängt hatte und, ohne sich von der Bronchitis zu erholen und wieder klar zu werden, nach einigen Tagen gestorben war. Man sieht daran, wie im Gegensatz zu der bekannten Ecker'schen Abbildung und Erfahrung (Virchow's Archiv Bd. 49, Tafel 7) die beiden oberen Schildknorpelhörner abgebrochen waren.

Nach Ecker besteht der Mechanismus des einfachen Aufhängungstodes darin, dass die Zungenwurzel durch Berührung der Wirbelsäule die Rachenhöhle tamponirt, und ebenso der weiche Gaumen hufeisenförmig umgeschlagen die Choanen zudeckt, ohne Knorpelbrüche zu machen. Bei strengster Winterkälte hatte sich eine Person im Walde aufgehängt, und die Abbildung von dem Durchschnitt der gefrorenen Leiche, welche er auf der Anatomie in Freiburg im Breisgau gemacht, giebt dies Verhältniss sehr schön wieder.

Wie die Technik selbst beim Aufhängen verschieden, ist wohl auch der mechanische Erfolg nicht immer derselbe.

Sitzung am 14. März 1892.

Vorsitzender: Herr Sonnenburg; Schriftführer: Herr Langenbuch.

1. Herr Bartels (vor der Tagesordnung): M. H.! Ich verdanke der Güte des Collegen Wanjura einen Patienten, bei dem sich eine sehr eigenthümliche Form der **abnormen Behaarung** zeigt, wie ich sie bisher weder gesehen noch in der Litteratur gefunden habe. Sie sehen, dass der Patient genau in der Mittellinie des Rückens, und zwar in Schulterhöhe, ungefähr entsprechend dem Processus spinosus des zweiten bis vierten Brustwirbels, ein ovales Hautfeld hat, mit einer langen Haarlocke, während er sonst ein eigentlich sehr wenig behaarter Mensch ist, mit einer sehr geringen Lanugobehaarung. Die Haarlocke hat an der Wurzel eine Breite von etwa 5 cm und eine Länge, wenn man sie nicht ausstreckt, von beinahe 20 cm. Es sind Haare darin, die, wenn man sie gerade legt, eine Länge bis zu 30 cm erreichen, also immerhin eine ganz stattliche Bildung. Es ist natürlich ein angeborener Zustand. Das Hautfeld, auf dem sich diese Haarlocke befindet, ist nicht eigentlich ein pigmentirtes in dem Sinne, wie wir es bei pigmentirten Naevi sehen, aber es erscheint ein klein wenig livider, als die umgebende Haut, und fühlt sich etwas teigig an. Die ganze Erscheinung erweckt in mir den Verdacht, dass es sich wohl um eine Spina bifida handeln müsste, um irgend einen Defect in dem Schluss des Wirbelkanals. Ich bin nicht imstande gewesen, dieses durch die Palpation zu bestätigen. Obgleich der Patient nun niemals nervöse Störungen dargeboten hat, welche das Vorhandensein einer Spina bifida bewiesen, so besteht mein Verdacht doch noch immer und wird dadurch verstärkt, dass der linke obere Quadrant ein klein wenig dunkler livide pigmentirt ist, als die Umgebung, als das übrige Haut-

Digitized by Google

feld, und dass sich in diesem Quadranten ein kleiner, etwa kirschkerngrosser Tumor fühlen lässt, der etwa die Consistenz hat wie ein Fibrolipom, und wir wissen ja, worauf ich in einem früheren Vortrage einmal in dieser Vereinigung aufmerksam gemacht und wie ich an Abbildungen gezeigt habe, dass gerade derartige kleine Tumoren gern eine kleine Spina bifida decken. Ich möchte vermuthen, dass es sich hier um eine Spina bifida lateralis occulta handelt. Es würde mir sehr lieb sein, wenn die Herren die Güte hätten, einmal zu palpiren, ob Sie vielleicht im Stande sind, etwas genaueres zu fühlen.

2. Herr Schuchardt (Stettin) (vor der Tagesordnung): M. H.! Ich wollte mir erlauben, Ihnen das Präparat eines Falles zu zeigen, der vor einigen Wochen im Krankenhause in Stettin operirt und zugrunde gegangen ist. Es handelt sich um einen 61jährigen Mann, der wegen eines seit acht Jahren bestehenden **Blasenleidens** in das Krankenhaus kam. Die Untersuchung ergab einen sehr erheblichen Blasenkatarrh und Steine. Es wurde zunächst der Medianschnitt gemacht, und die Blasensteine wurden entfernt, eine ganze Portion sehr bröcklicher Phosphatsteine, und während der Narkose zeigte sich gleich, dass er auch Steine im rechten Nierenbecken hatte. Der Blasenkatarrh nahm nach der Operation durch Ausspülungen sehr erheblich ab, verschwand aber nicht ganz. Der Kranke wurde recht schlecht, bekam Oedeme, und ich entschloss mich deshalb rasch, die Nierensteine in Angriff zu nehmen. Es wurde ein Schnitt gemacht, der dem Schnitt zur Nephrectomie analog war, und die rechte Niere vollkommen freigelegt, also ein Längsschnitt parallel zur Wirbelsäule und ein vorderer Schnitt, denselben rechtwinklig kreuzend. Die Niere wurde vollkommen freigelegt, überall von der Kapsel vollkommen entblösst, zu dem Zwecke, um etwaige Abscessbildungen und dergleichen festzustellen. Es stellte sich dabei heraus, dass die Niere vollkommen intact war, dass Abscessbildungen vollkommen fehlten. Ich bin bei dieser Ablösung der Nierenkapsel bis an den Hilus der Niere gedrungen und konnte die Pulsation der Nierenarterien ganz deutlich fühlen. In Anbetracht der schon bestehenden Oedeme und der grossen Schwäche des Kranken entschloss ich mich nicht zu der Nierenexstirpation, zumal die Nierensubstanz ja noch vollkommen gesund war, und ich habe die Steine in der Weise entfernt, dass ich die Niere, ähnlich wie bei einer Section, durch den typischen Obductionsschnitt, möchte ich sagen, eröffnete und in das Nierenbecken hineingelangte. Durch diesen Schnitt habe ich eine grosse Menge von Nierensteinen entfernt. Ich will mir nachher erlauben, sie zu demonstriren. Diese Nierensteine zu entfernen, ging nicht ganz leicht, weil sie, wie es ja immer der Fall ist, vielfach in die Nierenkelche hineindrangen, und ihre Fortsätze sehr fest in der Niere selbst adhärirten. Es ging aber doch schliesslich ganz gut und ohne erhebliche Blutung. Nachher habe ich die Nierenwunde, die also ungefähr die Hälfte des äusseren Nieren-

Digitized by Google

umfanges betroffen hatte, austamponirt, die ganze Wunde tamponirt und nach einigen Tagen secundär genäht. Der weitere Verlauf war nun der, dass die Nierenwunde vollkommen ausgeheilt ist, und zwar in ganz kurzer Zeit ohne jede Fistel. Es war schon, wenn ich mich recht erinnere, 14 Tage nach der Secundärnath keine Spur von Urin mehr durch den Verband gedrungen, und die Nierenwunde vollkommen geschlossen. Leider war der weitere Verlauf sehr ungünstig, insofern, als der Patient trotz der Entfernung der Nierensteine doch seinen Blasenkatarrh nicht verlor. Der Urin behielt immerfort seine eitrige Beschaffenheit, und es fanden sich eines schönen Tages beim Ausspülen der Blase auch wieder Steine in derselben. Ich dachte damals nicht an eine Affection der linken Niere, weil davon nichts zu fühlen war, sondern ich dachte, es sei vielleicht ein kleiner Stein in dem Ureter der rechten Niere zurückgeblieben. Ich habe dann die Boutonnierenwunde erweitert und diese Steine extrahirt. Sehr bald darauf bekam der Kranke eine acute Pneunomie des linken Unterlappens und istd aran zugrunde gegangen.

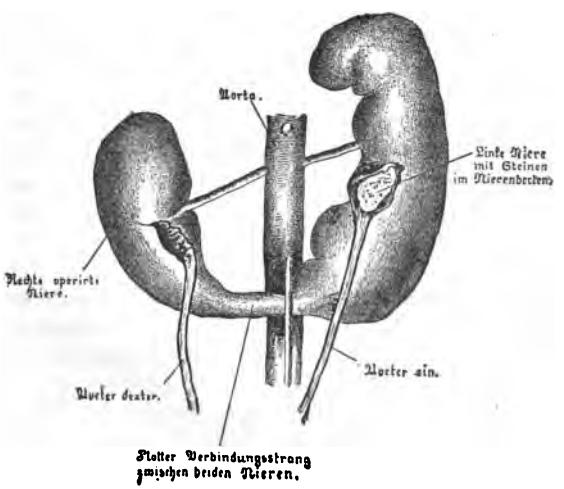

Nun, m. H., erlaube ich mir, Ihnen das Präparat vorzulegen. Ich habe glücklicherweise die Vorsicht gebraucht, die beiden Nieren im Zusammenhang aus der Leiche herauszunehmen, und da werden Sie sehen, dass es sich zunächst interessanter Weise um eine Hufeisenniere handelt. Die beiden Nieren sind durch einen platten, fast membranösen, bindegewebigen Strang untereinander verbunden. (S. d. Figur.) Es ist wohl kaum anzunehmen, nach dem makroskopischen Aussehen, dass in diesem bindegewebigen Strange noch Nierenparenchym sein sollte. Wenn ich mich damals zu der Nierenexstirpation entschlossen hätte, was ja unter Umständen sehr gerechtfertigt gewesen wäre, hätte dieser Strang doch gewiss zu Schwierigkeiten geführt. Man hätte nicht gewusst, woran es liegt, dass man die Niere nach der Durchtrennung der Gefässe und der Ureteren nicht ordentlich herausbekommt. Aber ich glaube allerdings nicht, dass diese Schwierigkeit unüberwindlich

Digitized by Google

gewesen wäre. Immerhin muss man, glaube ich, bei allen Operationen an den Nieren doch auch mit diesem gewiss nicht sehr seltenen Vorkommen einer Hufeisenniere rechnen. Nun möchte ich Ihnen noch die Niere selbst zeigen. Erstens ist sehr interessant, dass die Kapsel, die ich bei der Operation vollkommen abgelöst habe, wie man bei einer Section die Niere aus ihrer Kapsel herausschält, nun wieder vollständig angewachsen ist. Sie sehen keine Spur von irgend einer Entblössung der Nierenoberfläche. Zweitens sehen sie auch die Narbe in der Niere, die von der Wunde herrührt, durch welche ich mir den Zugang zu dem Nierenbecken gemacht habe, also eine sehr vollkommene Ausheilung dieses ganzen schweren Eingriffes. Sie sehen hier noch die äussere Haut, an der Sie noch die granulirende Fläche der Nephrotomiewunde bemerken können. Ich hebe nochmals hervor, dass keine Spur einer Nierenfistel da war. Nun fand sich in dem rechten Nierenbecken noch ein ganz kleiner Stein, ein Stein von Erbsengrösse. Also bis auf diesen war mir die Ausräumung des rechten steinhaltigen Nierenbeckens vollkommen gut gelungen. Dagegen ist auch die linke Niere der Sitz einer schweren Steinbildung. Sie sehen hier diese zackigen characteristischen Nierensteine, wie sie in die Kelche mit ihren Fortsätzen hineinragen, und Sie können sich vorstellen, wie schwierig es unter Umständen ist, die richtige Drehung herauszubekommen, um ohne zu schwere Läsion der Nierensubstanz einen solchen Stein aus dem Nierenbecken nach hinten hinauszubefördern. Die Blase ist sehr eng, contrahirt, klein.

3. Herr Sonnenburg: **Neuere Erfahrungen bei der chirurgischen Behandlung der Perityphlitis.** M. H.! Die Mittheilungen, die ich Ihnen heute zu machen beabsichtige, sollen nicht eine Discussion über die Principien bei der Behandlung der Perityphlitis veranlassen, da wir bereits vor Jahresfrist unsere Ansichten über diese interessanten Fragen ausgetauscht haben. Die Mittheilungen haben lediglich den Zweck, Ihnen einige neue Gesichtspunkte bei der Behandlung der Perityphlitis und einige Modificationen des operativen Verfahrens anzugeben. Ich verfüge augenblicklich über 43 operativ behandelte Fälle.[1]) Unter diesen 43 Fällen sind nur Fälle von acuter Perityphlitis einbegriffen. Die Operationen bei recidivirender Perityphlitis, und zwar besonders die chirurgischen Eingriffe in der recidivfreien Zeit, will ich ein anderes mal besprechen.

M. H.! Wir werden uns zunächst unzweifelhaft darüber verständigen können, dass die vom Wurmfortsatz ausgehende Perforationsperitonitis klinisch zu diagnosticiren ist, während der vorangehende Verschwärungsprocess im Wurmfortsatze nicht zu erkennen ist. Die prägnanten Symptome der zu-

[1]) Seidem ist die Anzahl derselben über sechzig gestiegen (Anmerkung bei der Correctur Januar 1893).

Digitized by Google

nächst meist circumscripten Perforatioperitonitis sind der plötzlich auftretende Schmerz im Bauch, entweder mitten in voller Gesundheit oder nach kurzem Unwohlsein. Der Schmerz, anfänglich kolikartig in der Nabelgegend oder im rechten Hypogastrium und von da ab in das Abdomen ausstrahlend, concentrirt sich in kurzer Zeit in der rechten Seite in der Ileocöcalgegend. Zu gleicher Zeit stellt sich Fieber ein, oft mit einleitendem Schüttelfrost, Erbrechen ist häufig, Diarrhöen, in anderen Fällen Obstipation gehören zu den Symptomen der ersten Tage. Die weiteren Symptome werden durch die in der Umgegend des Wurmfortsatzes entstehende Entzündung bedingt. Druckempfindlichkeit in der Ileocöcalgegend, ein durch Percussion und Palpation nachweisbares Exsudat, resp. nachweisbare Resistenz in dieser Gegend. Dabei entweder nur geringer Meteorismus oder gleich von Anfang an starkes Aufgetriebensein des Leibes. Das allgemeine Aussehen des Patienten ist das eines Schwerkranken. Das Fieber ist ein atypisches, starke Steigerungen kündigen stets locale Verschlimmerungen an. Der Eintritt der allgemeinen Peritonitis infolge Durchbruchs des abgekapselten Exsudats in die Bauchhöhle kündigt sich entweder mit erhöhter und allgemeiner Schmerzhaftigkeit, stärkerem Meteorismus, Steigerung des Fiebers oder mit gleich eintretendem Collaps ohne bedeutende Schmerzhaftigkeit, Delirien und rasch eintretendem Tode an.

Der hier geschilderte, äusserst charakteristische Symptomencomplex genügt nach meiner Ansicht vollständig, um die Diagnose der vom Processus vermiformis ausgehenden Perforatioperitonitis zu stellen. Die Diagnose kann noch wesentlich durch die Anamnese unterstützt werden, dass das bis dahin ganz gesunde Individuum von Zeit zu Zeit ohne besonderen Anlass kolikartige Schmerzen, besonders in der rechten Unterbauchgegend empfunden hat. Dann kann man mit Recht diese als Zeichen eines Verschwärungsprocesses im Wurmfortsatze ansehen, besonders dann, wenn Gallen- und Harnsteine ausgeschlossen werden können, die Darmthätigkeit ausserdem normal war.

Ich übergehe hier die früher von mir gegebene ausführliche Darstellung der Differentialdiagnose in solchen Fällen. Ich will hier nur gleich hervorheben, dass meinen Erfahrungen nach der Nachweis eines unter den geschilderten stürmischen Erscheinungen entstandenen, schmerzhaften Exsudats in der Ileocöcalgegend genügt, um eine operative Behandlung einzuleiten.

Das Exsudat kann in Hinsicht auf Ausdehnung und Beschaffenheit je nach dem stattgehabten grösseren oder geringeren Austritt vom Darminhalt sehr verschiedenartig sein. Ich will diese Verhältnisse hier nur kurz berühren und nicht ausführlich erörtern, weil ich noch heute die Absicht habe, eine Reihe anderer Fälle Ihnen vorzustellen, die Ihr Interesse gleichfalls in Anspruch nehmen dürften. Die Grösse des Exsudats hängt ab von der Menge und Art der Flüssigkeit, welche durch den perforirten Processus vermiformis in die Umgebung sich ergiesst, und ferner von der Art und

Digitized by Google

dem Umfang der bereits verhandenen[1]) oder sich rasch bildenden Verklebungen in der Nachbarschaft des Wurmfortsatzes. Das Exsudat habe ich eitrig (schon nach 24 Stunden) beim Lebenden angetroffen, manchmal rein eitrig, des öfteren aber mit Kothbröckelchen vermengt, manchmal jauchig oder septisch. Der Befund wechselt. Das Fieber deutet sofort an, dass in der That ein eitrig-jauchiges Exsudat vorhanden ist. Ich habe immer das Bestreben gehabt, diese unsere bei den Operationen gewonnenen Erfahrungen in Einklang zu bringen mit den Ansichten der inneren Collegen. Es ist ja unzweifelhaft, dass eine ganze Reihe von Perityphlitiden spontan ausheilen, und wir müssen uns die Frage vorlegen: Was wird nun aus diesen mehr oder weniger abgekapselten eitrigen oder eitrig-jauchigen Exsudaten? Diese Exsudate perforiren zunächst viel häufiger den Darm, als man bisher angenommen hat. Es entleert sich der Eiter mit dem Koth, und wenn es kleine Quantitäten sind, so wird das garnicht bemerkt, nur bei grösseren Quantitäten wird die Eiterentleerung durch den Mastdarm wahrgenommen, und die Perforation dann auch sicher erkannt. Noch viel häufiger scheint aber die Eindickung des Exsudats zu erfolgen. Die flüssigen Bestandtheile werden resorbirt, die festen bleiben zurück, und so findet man bei der Section als zufälligen Befund inmitten einer festen Narbe auch noch kleine Kothsteine. Noch vor kurzem hatte ich einen derartigen Befund bei einer Operation. Hier war es zur Perforation und multipler Abscessbildung in der Bauchhöhle gekommen. Am primären Erkrankungsherd fand ich von fester Narbe umgeben einen Kothstein, der Abscess selber war im Laufe der Erkrankung, die bereits mehrere Wochen dauerte, bis die Operation ausgeführt werden konnte, resorbirt; die Patientin heilte vollständig aus.

Aber es können diese Abscesse auch jahrelang in flüssigem Zustande verbleiben. Am meisten interessirt haben mich in dieser Beziehung die Fälle, die Schede und Waitz im Aerztlichen Verein in Hamburg demonstrirt haben. In einem Falle war die Annahme eines Darmcarcinoms bei einem alten Manne gemacht worden. Bei der Operation zeigte sich aber, dass es sich um einen alten, perityphlitischen Abscess handelte, der plötzlich durch ein weiteres Wachsthum nun den Darm geknickt und Ileus hervorgerufen hatte. In zwei weiteren Fällen war die Diagnose gleichfalls auf einen Tumor (Osteosarkom) gestellt worden. Auch hier handelte es sich um alte perityphlitische Abscesse mit colossal verdickten Wandungen. Nun kann nach 10, 15 selbst 20 Jahren die Perforation eines derartigen alten perityphlitischen Abscesses in die Bauchhöhle noch erfolgen und durch acute septische Peritonitis den Tod der Patienten herbeiführen. Auch solche Fälle sind mir bekannt.

[1]) Unzweifelhaft bestehen oft Entzündungen in der Umgebung des Processus vermiformis, fortgeleitet von der lädirten Schleimhaut dur h eine Art Symphangitis septica. Kommt es in solchen Fällen noch zur Perforstion des processus vermiformis, so sind die Erscheinungen weniger heftig.

Digitized by Google

Aber wie auf der einen Seite echte und dauernde Spontanheilungen vorkommen können, so wissen wir auf der anderen Seite, dass plötzlich durch irgend ein beliebiges Accidens, durch Diätfehler, durch unruhige Lage, durch Pressen beim Stuhlgang ein Sturm heraufbeschworen werden kann, und das klinische Bild sich plötzlich zu ändern vermag. Es kommt zu neuen heftigen Entzündungserscheinungen oder zu ausgedehnten und gefährlichen Senkungen, endlich auch zur Perforation in die Peritonealhöhle.

Die Krankheit zeigt daher einen labilen Charakter, die Prognose ist eine unsichere. Der am Anfang scheinbar einfache Verlauf kann plötzlich in einen complicirten übergehen, Recidive, Pyophlebitis, Perforationen und andere Complicationen auftreten.

Man muss daher die Krankheit nicht als eine nach bestimmten Procentsätzen heilbare auffassen, sondern man muss sagen, jeder einzelne Fall ist unberechenbar, und jeder einzelne Fall kann zu schweren Störungen führen und durch plötzliche Complicationen den Tod herbeiführen. Man soll daher jeden Fall als ein Problem für sich studiren und seine Entscheidung dann treffen.

Wenn ich nun der Ansicht bin, dass in jedem Falle von Perityphlitis, sobald ein nachweislich schmerzhaftes Exsudat unter heftigen und charakteristischen Initialsymptomen sich entwickelt hat, dieses Exsudat ein eitrig-jauchiges oder rein eitriges infolge der Perforation des Processus vermiformis bereits ist, eine Ansicht, die nur am Lebenden bei Operationen gewonnen werden konnte aber dadurch um so höher im Werthe steht, so gestaltet sich die Frage der Behandlung der acuten Perityphlitis für den Chirurgen sehr einfach.

Wir haben somit eine ganz bestimmte Indication zum operativen Handeln. Ich glaube über dieses Schwanken: Soll ich operiren oder soll ich nicht operiren, wie es in sehr drastischer Weise auf einem der letzten Chirurgencongresse von einem Redner geschildert wurde — ich glaube, über diesen Standpunkt sind wir hinweg. Die Operation ist immer indicirt, sobald die Perityphlitis unter bestimmten Erscheinungen auftritt, weil dann sicher immer Eiter vorhanden ist.

Wir können heutzutage dem Patienten sagen: Infolge der Entzündung ist in der Nähe des Darms Eiter vorhanden. Dieser Eiter kann zwar wieder verschwinden oder auf natürlichem Wege mit dem Koth entleert werden, die Krankheit dadurch völlig und zwar ohne Operation ausheilen. Aber es kann auch trotz sorgfältigster Behandlung (absolute Ruhe und Opiumbehandlung) plötzliche Verschlimmerung auftreten, welche das Leben in Gefahr bringt, oder wenn auch die Krankheit scheinbar ausheilt, so können doch Reste zurückbleiben, die oft über kurz oder lang Gelegenheit zu neuen, oft gefährlicheren Entzündungen (Recidiven) geben. Durch eine Operation kann aber auf der anderen Seite das Leiden völlig beseitigt werden, und die definitive Heilung erfolgt in kürzerer Zeit als ohne Operation. Irgend welche Ge-

Digitized by Google

fahren sind mit der Operation nicht verbunden, zumal nicht, wenn dieselbe zu einer Zeit unternommen wird, wo weitere Complicationen fehlen. Die Operation schützt auch vor den gefährlichen nie vorher zu bestimmenden und zu erkennenden Complicationen und schützt ferner auch vor Nachschüben und den mit Recht so gefürchteten Recidiven. Wenn man in der artiger Weise die Chancen der abwartenden und der operativen Behandlung dem Patienten vorhält, so glaube ich, dürfte sich mancher zur frühzeitigen Operation entschliessen.

Scheuen wir uns doch sonst nicht, dort einzuschneiden, wo wir Eiter vermuthen, wie z. B. beim Empyem, bei Hirnabscessen, Leberabscessen und ähnlichen Leiden. Der Umstand, dass die gewöhnlichen Erscheinungen der Eiterung, z. B. die Fluctuation, fehlen können, kann uns selbstverständlich nicht abhalten, wenn wir aus bestimmten Symptomen die Diagnose auf Eiterung stellen, chirurgisch vorzugehen. Man kann sich in schwer zu diagnosticirenden Fällen, in denen es sich besonders um sehr tiefliegende und wenig umfangreiche Exsudate handelt, mit Vortheil der von mir früher empfohlenen „zweizeitigen“ Operation bedienen, zumal wenn man bei der chirurgischen Behandlung der Perityphlitis noch nicht über all zu umfangreiche Erfahrungen verfügt. Nach vorangegangener Spaltung der Bauchdecken (erster Akt) wird man das sich allmählich vergrössernde Exsudat leichter erkennen und nach einigen Tagen incidiren können. Ich übe die zweizeitige Operation heute auch noch, aber ich beschränke dieselbe auf eine kleinere Anzahl von Fällen als früher.

Die Operation der acuten Perityphlitis ist an und für sich, bevor Complicationen des Krankheitsprocesses aufgetreten sind, es sich also um einfache beginnende Formen handelt, ungefährlich. Sobald aber septische Erscheinungen sich hinzugesellt haben, das Krankheitsbild dadurch complicirt geworden ist, so kann zwar noch die Operation lebensrettend wirken, je nach dem Grade der septischen Infection, aber leider geht oft genug trotz des operativen Eingriffs die Sepsis in foudroyanter Weise weiter. Man muss daher zur Beurtheilung des Werthes des operativen Verfahrens bei der Perityphlitis die Behandlung bei den einfachen (nicht complicirten) Fällen trennen von den operativen Eingriffen bei septischen Fällen.

Wenn ich das mir zur Verfügung stehende Material (43 Fälle) nach dieser Richtung hin in Gruppen theile, so muss ich zunächst 9 Fälle von schwer septischen Patienten ausscheiden. Es handelt sich dabei um operative Behandlung diffuser septischer Peritonitiden, entstanden durch Perforation des Abscesses in die Bauchhöhle. Diese Patienten sind sämmtlich gestorben. Von den übrigen 34 Patienten ist kein einziger an der Operation selbst gestorben. 27 sind definitiv geheilt, drei Patienten haben noch Fisteln, vier befinden sich noch in Behandlung[1]). Die Operation hat in

[1]) Auch diese sieben Patienten sind jetzt definitiv geheilt.

Digitized by Google

allen diesen Fällen ihren Zweck vollkommen erreicht. Wir können mit diesen Resultaten soweit schon ganz zufrieden sein. Was die Vornahme der Operation nach Beginn der Erkrankung anbetrifft, so haben wir in einem Falle bereits nach 24 Stunden, in drei Fällen am dritten Tage, in sechs Fällen am vierten, in sechs am fünften, in einem am sechsten, in drei am achten Tage, in den übrigen Fällen später operirt. Ich brauche nach den früheren Auseinandersetzungen wohl nicht mehr hinzuzufügen, dass wir immer den Eiter gefunden haben.

Was die Operation selber anbetrifft, so habe ich bekanntlich früher[1]) empfohlen, um möglichst schonend und gefahrlos das operative Verfahren anzugeben, nach Freilegung des Exsudates mit dem Paquelin die Eröffnung desselben vorzunehmen und die Eiterentleerung durch die kleine Oeffnung, die nur wenig dilatirt wurde, erfolgen zu lassen. Die Höhle wurde dann mittels schmaler Jodoformgazestreifen tamponirt, der Tampon im Anfange zweimal täglich gewechselt. Ich habe dieses Verfahren seitdem verlassen, denn ich habe die Erfahrung gemacht, dass wir bei dieser Methode eine langwierige, mitunter sogar nur unvollständige Heilung erzielen. Denn die definitive Heilung der Perityphlitis erfolgt erst durch vollständige Beseitigung der pathologischen Verhältnisse des Processus vermiformis selber. So lange nekrotische Theile desselben in der Wundhöhle verbleiben, heilt dieselbe nicht aus, ebensowenig wenn die infolge der Perforation zurückgebliebene Oeffnung mit dem Darmlumen communicirt. Auch das Zurückbleiben von Kothsteinen in demselben wird zwar den zeitweisen Verschluss der Wunde nicht hindern, aber die Narbe wird immer von neuem aufbrechen, und es werden Recidive der Entzündung zu gleicher Zeit mit spontaner Ausstossung eines Kothsteines erfolgen. In anderen Fällen wird man sogar genöthigt sein, die ganze Narbe wieder aufzuschneiden, die Höhle abzutasten und die Reste des Wurmfortsatzes nachträglich zu entfernen. Diese bei unseren Patienten gemachten Erfahrungen haben mich daher in dem letzten Jahre veranlasst, die perityphlitischen Abscesse breit zu eröffnen und den Processus vermiformis unter allen Umständen aufzusuchen und freizulegen. Dazu gehört allerdings Uebung und Erfahrung. Aber in den allermeisten Fällen gelingt es auch, am leichtesten in ganz frischen Fällen, manchmal allerdings erst, besonders in nicht mehr ganz frischen Fällen, nach vorsichtiger Lösung zahlreicher Adhäsionen. Ist der Processus vermiformis auf solche Weise entdeckt und freigelegt, so ist in jedem einzelnen Falle genau zu überlegen, wie man nun am zweckmässigsten mit demselben verfährt. Am rationellsten ist unzweifelhaft die Entfernung desselben, und zwar möglichst nahe an seinem Abgange, mit nachfolgender exacter Vernähung des Stumpfes. Dann kann man die schnellste und sicherste Verheilung der Wunde und der Abscesshöhle erwarten. In wenigen Wochen (14 Tage) kann der betreffende Patient vollständig gesund

[1]) Samml. klin. Vorträge N. F. No. 13.

Digitized by Google

sein, während sonst die Heilung 5 bis 7 Wochen in Anspruch nimmt. Aber diese günstigsten Fälle sind leider die seltneren. Selbst wenn man sehr frühzeitig operiren kann (beispielsweise am zweiten Tage der Erkrankung) so kann man den Processus vermiformis bereits so verwachsen und mit der Umgebung verlöthet vorfinden, dass die Entfernung desselben nicht mehr möglich ist. Es gehen bekanntlich der Perforation oft chronische Entzündungsprocesse des Wurmfortsatzes voraus, welche klinisch nur wenige und geringfügige Symptome machen, aber gewöhnlich bereits die später vorgefundenen festen Verwachsungen anbahnen. — Gelingt es nicht, den Wurmfortsatz in toto zu entfernen, denselben zu reseciren, so kann man oft wenigstens Theile desselben entfernen oder aber man überlässt der Natur die schliessliche Abstossung. Diese erfolgt in den allerhäufigsten Fällen, manchmal sogar in der ganzen Ausdehnung des erkrankten Anhangs, das ist aber nur möglich, wenn in der That die Abscesshöhle breit eröffnet worden ist.

Ist demnach das Aufsuchen resp. die Entfernung des Wurmfortsatzes die erste Bedingung für eine erfolgreiche Behandlung der Perityphlitis, so ist weiter dafür Sorge zu tragen, dass auch etwa vorhandene Ausbuchtungen der Abscesshöhle, sowie Eitersenkungen, rechtzeitig erkannt und bei den Operationen gleich freigelegt werden.

Zu dem Zwecke ist eine ganz bestimmte Schnittrichtung von Anfang an nöthig. Ich habe den üblichen bogenförmigen (wie zur Unterbindung der Iliaca gebräuchlichen) Schnitt in der letzten Zeit so modificirt, dass ich denselben möglichst nahe an dem Knochen führe. Hart am Knochen beginnend, etwas oberhalb der Spina ossis ilei sup. ant. verläuft der Schnitt zur Mitte des Poupart'schen Bandes. Dieser Schnitt hat den grossen Vortheil, dass nach ihm keine oder nur unbedeutende Bauchbrüche entstehen, während die mehr nach der Mittellinie gelegenen Narben die Entstehung oft mächtiger Bauchbrüche begünstigen. Ferner gewährt besagter Schnitt noch den grossen Vortheil, dass man bei tiefer Lage der perityphlitischen Abscesse, besonders also derjenigen an der hinteren Wand des Cöcum und Colon (sogenannte paratyphlitische Abscesse) ohne Verletzung des Peritoneums bequem extraperitoneal zu denselben gelangen kann, indem man das Peritoneum von der Fascie des Musculus iliacus abdrängt und auf dieser zu der kranken Stelle hingelangt. Man kann mithin von dem Schnitt aus bei jeder Lage des Abscesses zu demselben gelangen und ihn breit eröffnen. Endlich bietet der hart am Darmbein gelegene, bogenförmige Schnitt noch den Vortheil, dass man von ihm aus die Senkungen gut erreichen und freilegen kann Die im Verlauf der Perityphlitis vorkommenden Senkungen sind meist ganz typisch, zunächst nach abwärts entsprechend etwa dem lateralen Rande des Psoas, oft bis unmittelbar zum Poupart'schen Bande, sodann (beinahe häufiger) nach oben über den Darmbeinkamm bis zum Leberrande und bis in die Nierengegend. Bei ebdeutenden Eiteransammlungen in dieser Gegend thut man gut, eine Gegenöffnung etwa am lateralen Rande des Quadratus lumborum anzulegen.

Digitized by Google

Das ist mit wenigen Worten mein Standpunkt bei der chirurgischen Behandlung der Perityphlitis. Sind die klinisch wohl charakterisirten Erscheinungen der Perforatioperitonitis vorhanden, so ist damit schon die Indication zum operativen Handeln gegeben. Die Operation ist dann noch eine einfache, ungefährliche und sicher zum Ziele führende. Wenn auch eine grosse Anzahl von Perityphlitiden spontan ausheilen können, so ist doch bei dem labilen Charakter der Krankheit die Prognose stets eine unsichere. Erst durch die Operation sind wir im Stande, die Prognose zu einer guten umzugestalten.[1])

Gestatten Sie mir nun, zur Erläuterung meiner bisherigen Mittheilungen Ihnen eine Reihe von Patienten zu demonstriren.

Bei der Demonstration wurde zunächst gezeigt, dass bei der von Sonnenburg modificirten Schnittführung, nämlich möglichst nahe dem Darmbeinkamm, die Entstehung von Bauchbrüchen vermieden wird. Dann werden Patienten vorgestellt, bei denen die verschiedene Art der Heilung bei kleiner und bei breiter Eröffnung der Abscesshöhle nebst theilweiser oder völliger Entfernung des Processus vermiformis erläutert wird. Bei einem Kranken hat es sich offenbar wohl um ein Empyem des Processus vermiformis gehandelt, der einzige Fall, bei dem nach Freilegung der Anschwellung letztere durch die Eiter entleerende Punction vollständig verschwand. Zur Erläuterung dieses seltenen Falles wird eine nach einem Präparat angefertigte Zeichnung umhergereicht (das betreffende Präparat war ein zufälliger Befund bei einer Leiche). Endlich wird ein strangartiger, ein deutliches Lumen enthaltender Wurmfortsatz von ungewöhnlicher Länge, der am Vormittage exstirpirt worden war, demonstrirt. Der Fall betraf einen Studenten der Medicin, der seit längerer Zeit an oft wiederkehrenden, schmerzhaften Anschwellungen in der Ileocöcalgegend litt, die mit einer Perityphlitis Aehnlichkeit hatte, nur waren dabei nie sehr stürmische Erscheinungen oder Fieber aufgetreten. Auch in der zwischen den Anfällen liegenden Zeit blieb immer ein dumpfes Schmerzgefühl zurück. Bei der Operation, die auf Wunsch des Patienten ausgeführt wurde, fand sich besagter ungewöhnlich langer Wurmfortsatz, der, strangartig mehrfach mit der Umgebung verwachsen, einen Theil des Cöcums einschnürte. Er wurde losgelöst und an seiner Basis abgetrennt.[2])

Herr W. Körte: Ich kann nicht vollkommen mit dem übereinstimmen, was Herr Collegc Sonnenburg vorgetragen hat. Ich glaube zunächst, dass die Diagnose auf Eiterung allein aus dem Fieber und der Anschwellung in der Ileocöcalgegend doch nicht vollkommen sicher zu stellen ist. Ich habe dazu doch zu viele Fälle gesehen, wo solche Erscheinungen unter Fieber mit den typischen Symptomen der Perityphlitis entstanden waren, und voll-

[1]) Eine ausführliche Bearbeitung, sowie die Veröffentlichung sämmtlicher Krankengeschichten wird demnächst erfolgen.

[2]) Der Patient ist vollständig geheilt und jetzt frei von allen Beschwerden.

Digitized by Google

kommen vergingen. Ich sehe das auch jetzt noch manchmal. Wenn zu fällig ein chirurgischer Assistent Aufnahme hat, nimmt er natürlich die Perityphlitiden auf meine Station auf. Da ich aber nicht sofort operire, sondern erst dann, wenn ich Eiter nachweisen kann, so erlebe ich es, dass bei Leuten, die mit 39° und mehr ankamen, Schüttelfrost gehabt haben und ein dickes Exsudat in der Ileocöcalgegend aufweisen, nach einiger Zeit unter Behandlung mit Opium innerlich und äusserlich, alles weg ist. Ich wundere mich, dass Herr Sonnenburg die Probepunction nicht erwähnt hat. Diese ist für mich das Entscheidende. Ich bin mit meinem inneren Collegen im Krankenhause, Herrn Prof. Fraenkel, vollkommen in Uebeinstimmung. Er legt mir die Perityphlitispatienten hinüber, sowie er Eiter nachweisen kann. Er punctirt sehr sorgfältig. Die Punction muss ja natürlich nicht von vornherein durch die Darmschlingen hindurch gehen, sondern von da, wo der allbekannte Schnitt angelegt wird, geht man mit der Nadel auf die Resistenz los. Wenn da Eiter nachgewiesen wird, wird in dieser Richtung eingeschnitten. Diesen Schnitt parallel dem Poupart'schen Bande oder parallel dem Darmbeinkamm habe ich von Wilms gesehen, später von Küster, und ich mache ihn auch so. Ferner sagt Herr Sonnenburg, er sucht immer den Processus vermiformis freizulegen und dann zu entfernen. Die Zahl der Perityphlitiden, die ich operirt habe, sind einige dreissig. Ich rechne diejenigen Fälle, wo ich wegen Perforationsperitonitis, also allgemeiner Peritonitis, ausgegangen vom Processus vermiformis, operirt habe, nicht dazu, weil ich glaube, die stehen auf einem ganz anderen Brett, das sind Fälle, die sich mit dem abgekapselten perityphlitischen Abscess nicht vergleichen lassen, wir haben dann keine Perityphlitis, sondern allgemeine Peritonitis. Ich habe also einige 30 Fälle von abgesackten perityphlitischen Heerden operirt. Dabei habe ich mich jedes mal bemüht, den Processus vermiformis zu Gesicht zu bekommen. Der Schnitt ist in der Regel parallel dem Poupart'sche Bande oder am Darmbeinkamm entlang je nach der Lage des Abscesses geführt worden. Ich habe nicht nur feine Oeffnungen mit dem Thermocauter gemacht, sondern habe stets stumpf so weit geöffnet, wie Adhäsionen es zuliessen. Mir ist es leider nicht gelungen, den Processus vermiformis zu Gesicht zu bekommen, obwohl ich nach Entleerung des Eiters stets versuchte, durch Haken die Wunde auseinander zu ziehen und den Wurmfortsatz zugänglich zu machen. Das mag an den Fällen liegen. Es quellen einem da die verklebten Darmschlingen vor, so dass in der tiefen fetzigen Wunde der Processus vermiformis nicht freizulegen ist. In einem Falle habe ich den brandigen Wurmfortsatz sich herausstossen sehen, während ich untersuchte, aber es ist mir niemals gelungen, den Processus vermiformis so freizulegen, wie ich es gern gethan hätte. Wenn ich ihn hätte freilegen können, hätte ich ihn fortgenommen, weil ich glaube, dass das die Heilung beschleunigen würde. Kothsteine halte ich für ziemlich selten. Unter den 36 Fällen mögen es 5 oder 6 gewesen sein, die ich gesehen

Digitized by Google

habe. Die Nachbehandlung habe ich ebenfalls in der Weise gemacht wie Herr Sonnenburg: Tamponade und Drainage. Ich glaube, dass eine Gegenöffnung an der tiefsten Stelle bei denjenigen Fällen, die sich am Colon entlang nach hinten gesenkt haben, doch in vielen Fällen recht günstig ist. Was die Mortalität anbelangt, so sind mir — abgesehen von den Fällen, die mit allgemeiner Peritonitis einhergingen — gestorben: eine Frau, bei der tuberculöse Geschwüre eine wahre Perityphlitis verursacht hatten, an Erschöpfung, ein junges Mädchen an den Fetzen der durch den jauchigen Abscess verursachten Bauchdeckenphlegmone, und ein Mann, bei dem ein paratyphlitischer (extraperitonealer) Abscess von sehr grosser Ausdehnung noch nach der Eröffnung eine allgemeine eitrige Peritonitis hervorrief, dadurch, dass das Bauchfell an einer kleinen Stelle brandig wurde und nachgab.

Herr Lindner: Ich möchte betreffs der Diagnose aus Fieber und Anschwellung einen Fall erwähnen, den ich selber operirt habe. Es handelte sich um ein junges Mädchen, die nach ihrer Angabe früher Attacken von Perityphlitis durchgemacht hatte und zu uns kam wegen sehr hohen Fiebers, Schmerzen und Obstipation mit einer undeutlichen Schwellung, aber deutlichen Dämpfung in der Gegend des Cöcums. Wir haben sie eine ganze Weile beobachtet, weil wir uns nicht entschliessen konnten, darauf einzuschneiden. Sie hatte Temperaturen bis 40°. Schliesslich blieb uns doch nichts weiter übrig, und ich legte das Cöcum frei, habe es von allen Seiten betrachtet, habe nach den verschiedensten Seiten Punctionen gemacht, aber keinen Tropfen Eiter erhalten. Irh habe dann die Tamponade gemacht. Ein Durchbruch eines Abscesses hat sicherlich nicht stattgefunden, das Fieber ist abgefallen, die Patientin ist geheilt. Jedenfalls müssen da auch noch andere Verhältnisse mitspielen, die nicht ganz leicht zu übersehen sind. Wie diese Fälle zu erklären sind, weiss ich nicht. Jedenfalls sprechen sie aber dafür, dass doch aus hohem Fieber und Schmerzen in der Ileocöcalgegend nicht immer ganz sicher die Diagnose auf eine Eiterung gemacht werden kann.

Herr v. Bergmann: Im ganzen habe ich keine Veranlassung, die Anschauungen zu ändern, die vor Jahr und Tag, als die Discussion über diese Frage in unserer Vereinigung stattfand, von Herrn Schlange und mir damals u. a. vorgebracht wurden. In Bezug auf den einen Fall möchte ich noch einmal hervorheben, was damals gesagt wurde und was wir jetzt durch ein instructives Präparat erhärten können, dass es nämlich auch richtige Perityphlitiden giebt, bei welchen der Processus vermiformis vollkommen gesund ist, aber im Bindegewebe und dem Blinddarm diffuse Schwellungen sitzen, die ganz bestimmt in Schwartenbildung zurückgehen oder auch sonst sich verlieren können und an Geschwüre oder Entzündungen der Blinddarmschleimhaut sich schliessen. Diese vielfach angezweifelte Frage ist in einer beschränkten Zahl der hierher gehörigen Fälle bejahend zu beantworten.

Digitized by Google

Wir können das, wie gesagt, durch ein Präparat, das in unseren Besitz gelangt ist, erhärten.

Eine Statistik, wie Herr Sonnenburg sie hier vorlegte, hat ja etwas blendendes und verführerisches. Ich glaube, wir müssen es Herrn Sonnenburg als Verdienst anrechnen, dass er die Operation bei der Perityphlitis immer wieder in den Vordergrund hat treten lassen. Allein es ist nicht immer möglich, jene Fälle von vornherein auszuscheiden, die man nach der Operation und nach der Section ausscheidet, z. B. die 8, von denen eben die Rede gewesen ist. Wäre das möglich, so wären sie ja garnicht operirt worden. Es sind Fälle, bei denen wir nicht von vornherein wissen, wie weit eine diffusse Peritonitis schon vorhanden ist. Wir operiren sie und wir müssen sie eben zu denjenigen rechnen, bei welchen unsere Operation einen Todesfall aufzuweisen hat. Daher dürfen wir auch nicht sagen, dass alle von uns operirten Fälle günstig verlaufen sind. Das in Bezug auf die Statistik. Es kommt aber noch anderes dazu. Es sind zwei Fälle vorgestellt worden, wo es sich nicht um Perityphlitis gehandelt hat, sondern um ein Empyem des Processus vermiformis, um blosses Aufsaugen mit der Spritze und dann Zurückgehen des Processes. Da ist gewiss die Operation nicht nöthig gewesen. Treten wir in Gegensatz zu der abwartenden Therapie, der ich fürs erste auch noch huldige, so dürfen wir doch diese Fälle nicht unberücksichtigt lassen. Schliesslich ist damit nichts anderes gesagt, als dass die Fälle, die sehr günstig lagen, günstig ausgegangen sind. Dass das der Fall ist, dürfte zuzugeben sein. Schon damals, als über frühzeitiges Operiren oder Zuwarten discutirt wurde, habe ich darauf aufmerksam gemacht, wie der Schnitt mehr zur Seite hin in Bezug auf die Entstehung des Bauchbruchs, ebenso wie in Bezug auf das Auffinden des Abscesses, der bessere ist. Ich habe damals von einem Fall gesprochen, in welchem ich denselben Schnitt gemacht hatte, das Peritoneum zur Seite schob und nun das Exsudat nicht fühlte, das ich vorher bei dem hoch fiebernden Manne constatirt hatte. Ich schloss die Wunde, und das Fieber fiel ab. Der Mann genas. Die Operation war doch sicherlich eine unnütze gewesen, gerade wie bei dem oben angestellten Knaben mit dem Empyem des Wurmfortsatzes.

Solche Fälle sprechen doch dafür, dass wir heute noch nicht soweit sind, einfach zu behaupten: Die Operation in diesen Fällen ist eine zweifellos berechtigte. Ich habe nichts gegen eine Operation, die dem Eiter Abfluss schafft. Ich werde mich als Chirurg darüber freuen, wenn die Operation immer besser begründet wird. Sie jedesmal zu fordern, sind wir nach unseren Erfahrungen nicht berechtigt.

Herr v. Bardeleben: Ich habe an dieser Frage mehrfaches Interesse. Vor etwa 44 Jahren habe ich mich eingehend mit der Lage des Blinddarms beschäftigt, und wenn ich auch vielleicht nicht der erste gewesen sein mag, der behauptet hat, dass der Blinddarm immer ganz innerhalb des Bauch-

Digitized by Google

felles liegt, sowie der Processus vermiformis auch, so habe ich doch zur Feststellung dieser Thatsache beigetragen. Ohne Eröffnung des Bauchfelles, — diese Frage darf ich wohl an College Sonnenburg richten, — ist doch dem Processus vermiformis gar nicht beizukommen? Seit jener Zeit ist mir der Blinddarm ein sehr interessantes Object gewesen. Er ist mir dadurch noch interessanter geworden, dass ich Gelegenheit hatte, mehrfach linksseitige Blinddarmbrüche zu sehen. In einem der letzten Semester ist mir ein Patient zugeschickt worden, der eine Perityphlitis auf der linken Seite haben sollte. Ich habe ihn nicht operirt; er ist gesund wieder entlassen worden. Dass links eine Perityphlitis vorkommen könne, ziehe ich stark in Zweifel. Es müsste eine vollkommene Umdrehung der Lage der Eingeweide da sein. Der Anfang der Perityphlitis ist doch immer in dem Bindegewebe, welches in der Fossa iliaca gegen das Cöcum hin liegt, und wenn wir es genau nehmen wollen — das muss ich wenigstens nach den Fällen, die ich bei Lebenden und bei Todten gesehen habe, behaupten, — so ist der Eiter doch vielmehr an der hinteren Wand des Colons gelegen, als an der hinteren Wand des Cöcums, die ja vom Bauchfell überzogen ist. Die Mehrzahl der Processe der Art mag wohl vom Processus vermiformis ausgehen. Ich kann als kleinen Beitrag zu den Kothsteinen einen Fall berichten, in welchem der Processus vermiformis einen wirklichen Stein enthielt. Der Mann war längere Zeit in einem Zuchthause in der Nähe von Giessen nicht sehr glänzend ernährt worden. Bohnen und Erbsen in unzerkleinertem Zustande machten sehr wesentlich die Nahrung der Insassen dieses Zuchthauses aus. Da hatte denn der Mann im Heisshunger mit den Bohnen einen Stein, der genau wie eine Bohne aussah und mit den Bohnen gekocht war, herunter geschluckt, und dieser Stein war im Processus vermiformis sitzen geblieben und brachte seinen Tod zu Wege. Ich habe auch ein paar mal Nadeln im Processus vermiformis gefunden, aber nur in Leichen. Verschiedene Fremdkörper, nicht blos wirklich aus Koth gebildete Steine, können gewiss zu einer sogenannten Perityphlitis Anlass geben. Der zweite Grund, der mich mit besonderem Interesse für die Perityphlitis erfüllt, ist ein individueller. Ich soll nämlich selbst einmal eine sehr schwere Perityphlitis durchgemacht haben. Die Gewährsmänner, die ich dafür anführen kann, sind: Bernhard v. Langenbeck, der mir später noch oft gesagt hat, dass er fest überzeugt war, ich müsse in wenigen Tagen todt sein, dann Wilhelm Busch und der Generalarzt Schiele; diese haben mich damals behandelt. Ich kann nichts über die Krankheit aussagen, denn ich habe so furchtbar gefiebert, dass ich nicht einmal bemerkt habe, dass mir zwölf Blutegel auf die leidende Stelle gesetzt wurden, und dass diese die ganze Nacht geblutet haben, so dass ich dadurch in einen sehr elenden Zustand kam, dem die nachher applicirte Jodsalbe nicht aufgeholfen hat. Bei einer solchen Benommenheit des Bewusstseins habe ich wohl ganz sicher mehr als 39° gehabt. Ich habe dann nur die traurige Erinnerung, dass ich nach hart-

Digitized by Google

näckiger Obstipation ein furchtbares Erbrechen bekam, welches am zweiten Tage eine so angenehme Wendung nahm, dass Wilhelm Busch, als er morgens in's Zimmer trat, sehr theilnehmend sagte: Um Gotteswillen, Bardeleben, Du brichst ja Koth. Es war der Fall. Ich nahm dann alle zwei Stunden 30 Tropfen Tinctura thebaica, später noch viel grössere Dosen, und da hörte das Erbrechen allmählich auf; ich bekam ganz fürchterlich stinkende Diarrhöen, mit denen nach meiner Ueberzeugung Darmfetzen abgegangen sind, so dass ich eigentlich hinterher die Idee hatte, es habe sich wohl nicht um Perityphlitis, sondern um Intussusception gehandelt. Ich hatte vorher die Ruhr durchgemacht, und unsere Ernährung in den Cantonnements vor Metz war nicht auf kranke Gedärme berechnet. Heute ist mir der Gedanke gekommen, dass es doch vielleicht eine wirkliche Perityphlitis gewesen ist, aus zwei Gründen, einmal weil ja diese stinkenden Diarrhöen vielleicht von dem durchgebrochenen Abscess hergerührt haben, denn ich bin nicht operirt worden, obgleich Langenbeck mich ja wiederholt besucht und sehr sorgfältig in der dankenswerthesten Weise behandelt hat, und zweitens, weil ich in der That ein Recidiv gehabt habe. An diesem hat mich Esmarch behandelt, dem aber der Gedanke einer Operation auch nicht gekommen ist. Ich selbst habe bis 1870 vielleicht halb soviel perityphlitische Abscesse geöffnet, wie später, und lange nicht soviel, wie College Sonnenburg das Glück gehabt hat, mit so gutem Erfolg zu operiren. Das Interesse für eine solche Krankheit, welche man gehabt hat oder gehabt haben soll, bleibt einem, so habe ich in der That jetzt jeden Fall, der in der Charité mir unter der Firma Perityphlitis zugegangen ist, mit besonderem Interesse verfolgt. Die Fälle scheinen mir hier in Moabit viel schneller und viel direkter in die Hand der Chirurgen zu kommen als in der Charité. Ich habe, so lange ich denken kann, keinen anderen Schnitt gemacht als College Sonnenburg. Wir nennen ihn in der Charité den „Schnitt für die Iliaca externa". Man thut gut, sich mit dem Anfange des Schnittes ein wenig mehr von der Spina anterior superior zu entfernen, als bei der Ligatur der Iliaca. Die Mehrzahl der Fälle, die ich operirt habe, haben Eiter geliefert, aber ich habe bis jetzt noch keinen Fall gefunden, wo ich, trotz meines Interesses für die Lage des Processus vermiformis, diesem hätte beikommen können. Allerdings, wenn ich den Eiter entleert hatte und mit dem Finger nun in die Wunde von aussen hineingehen und mit der anderen Hand von den Bauchdecken aus dagegen drücken konnte und konnte nun nichts mehr fühlen, was mit Widerstand leistete (natürlich in der Chloroformbetäubung), dann habe ich auch nicht weiter gesucht dann habe ich das Bauchfell nicht geöffnet, um den Wurmfortsatz zu suchen. Darin, glaube ich, werden die Meinungen wohl am weitesten auseinander gehen, ob man in einem Falle, in dem man Eiter entleert hat, auch dann noch das Bauchfell aufmachen und nach dem Processus vermiformis suchen will. Ich glaube, wenn wir ihn dann nicht sofort finden, so ist das

Digitized by Google

Herausholen doch wohl nicht leicht. Von einer kleinen Oeffnung aus kann es sicherlich nicht geschehen. Wenn wir ihn dann abtrennen, so müssen wir auch sicher dafür sorgen, dass nachher keine Fistel bleibt, durch welche Darminhalt herauslaufen könnte in das Cavum peritoneale. Wenn ich in dieser Beziehung vorsichtiger bin, als der Herr Vorsitzende, so mag das vielleicht davon herkommen, dass ich nicht mit so jugendfrischem Muthe an die Sache gehe. Aber es muss doch jeder nach seiner eigenen Ueberzeugung handeln, und ich glaube, es wird gut sein, wenn wir für die jüngeren Collegen noch nicht so ganz bestimmt ausrufen: „Es muss jedesmal nach dem Processus vermiformis gesucht werden."

Ich weiss sehr wohl, dass man in den meisten Krankenanstalten, wenn auch nicht in derjenigen, welcher ich die Ehre habe anzugehören, jetzt durchaus aseptisch verfahren kann. — Aber, m. H., der grösste Theil von Ihnen wird leider nicht in der Lage sein, einem so gut geordneten Krankenhause vorzustehen, wie Herr College Sonnenburg. In der Privatpraxis, wenn es sich auch um Leute handelt, die nicht ganz arm sind, wird es doch grosse Schwierigkeiten haben, den aseptischen Zustand so durchzuführen, wie Sie es hier können. Werden wir da immer die Garantie übernehmen wollen, dass, während wir nicht bei dem Kranken sind, nichts geschieht, was unser ganzes Thun zu nichte macht und den Fall durchaus in malam partem wendet? Das sind die Bedenken, die ich mir erlauben wollte, zu äussern.

Herr Sonnenburg: Wegen der vorgerückten Zeit kann ich nicht eingehend auf die Aeusserungen der Herren Vorredner erwidern und beschränke mich daher auf wenige Schlussbemerkungen. Die Fälle, die Herr College Körte erwähnt, die im Anfange hohes Fieber haben, nachher aber trotzdem ausheilen, kenne ich sehr wohl. Durch die Thatsache, dass sie ausheilen, ist aber nicht im geringsten ein Beweis erbracht, dass das Exsudat von Anfang an nicht eitrig war. Eitrige Exsudate können, wie ich es auch hervorgehoben habe, spontan ausheilen. Würde man in diesen Fällen operirt haben, so hätte man unzweifelhaft Eiter gefunden.

Wenn Sie die zahlreichen Veröffentlichungen über die Perityphlitis, die in den letzten Jahren erschienen sind, durchlesen, so werden Sie vergebens nach bestimmten, sicheren Indicationen zum operativen Handeln suchen. Es wird immer betont: Sobald ein Abscess da ist, muss operirt werden. Aber keiner sagt, wann der Abscess vorhanden ist und mit ihm die Indication zur Operation. Ich dagegen behaupte, dass mit der klinisch zu diagnosticirenden Perforativperitonitis auch das eitrige Exsudat vorhanden ist, und wir damit die bestimmte Indication zur chirurgischen Behandlung haben. Wir stützen uns dabei einzig und allein auf die Befunde beim Lebenden, und ich zweifle nicht, dass wir uns auf dem richtigsten Wege zur rationellen Behandlung der Perityphlitis befinden. Indem wir operiren, sind wir auch in der Lage, die Diagnose der Perityphlitis zu bestätigen, während bei den sogenannten spontanen Heilungen mancher Fall unterläuft, der gar nicht zu der Perityphlitis gehört.

Digitized by Google

Nachträglich zum Protokoll: Mein Standpunkt in Hinsicht auf die Zweckmässigkeit und Zulässigkeit der Probepunction durch die Bauchdecken ist noch derselbe wie früher (vergl. Verh. des Vereins für innere Medicin 1890). Ich verwerfe dieselbe vollständig. Ich stimme unter anderen in der Hinsicht mit dem bekannten und erfahrenen Lausanner Chirurgen Professor Roux, dem besten Kenner der Perityphlitis überein, der von der Punction sagt: Cette ponction est quelquefois dangereuse, très souvent sans résultat, toujours inutile (Revue médicale de la Suisse Romande 1892 No. 1, page 6).

4. Herr Sonnenburg (Krankenvorstellungen): Ich habe die Absicht, Ihnen heute einige **Verletzungen des Gehirns und Kopfes** vorzustellen. Zunächst zeige ich Ihnen eine kleine Patientin, welche ich Ihnen schon in der letzten Sitzung hier in Moabit gezeigt habe. Es war das Kind, das eine schwere Schädelzertrümmerung erlitten hatte, und zwar durch den eigenen Vater. Da ein mächtiges Knochenstück aus der Continuität des Schädels herausgeschlagen war, das ich Ihnen hier noch einmal demonstrire, so war nach erfolgter Heilung ein grosser Defect vorhanden, so dass die Frage, ob derselbe durch eine osteoplastische Operation vielleicht gedeckt werden müsste, damals angeregt wurde. Nun sind seitdem ca. 15 Monate verflossen, und Sie werden sich ohne weiteres davon überzeugen können, dass infolge des weiteren Wachsthums des Knochens der Defect jetzt bereits so klein geworden ist, dass jede Operation zur Deckung desselben nunmehr unnöthig erscheint.

Dann stelle ich Ihnen, einem damals ausgesprochenen Wunsche nachkommend, den Patienten vor, bei dem ich wegen einer in das Gehirn penetrirenden Stichwunde die temporäre Resection am Schädel ausgeführt habe. Wie Sie sehen, befindet sich der Patient ausgezeichnet. Er arbeitet und hat nie irgendwelche Beschwerden gehabt. Im Anschluss an diese temporäre Resection des Schädels, die ich für eine der besten Methoden halte, um das Gehirn in grösserer Ausdehnung freizulegen, erlaube ich mir, Ihnen diese 15jährige Patientin vorzustellen, bei der ich zweimal an derselben Stelle des Schädels die temporäre Resection ausgeführt habe und zwar das erste mal im März 1890, das zweite mal im Juli 1891. Die Kranke leidet an Hemiplegia spastica infantilis und Hemiathetose. Seit dem vierten Lebensmonate bestehen epileptiforme Anfälle, die schon damals fast ausschliesslich die linke Körperhälfte betrafen. Während die im Laufe der Jahre auftretenden Contracturen durch Tenotomieen u. dgl. gebessert wurden, nahmen die Krampfanfälle an Häufigkeit und Intensität zu und führten zu allerlei mehr oder minder schweren Verletzungen (Verbrennungen infolge Falles gegen heissen Ofen). Da die cerebrale Kinderlähmung sich von der Hemiplegie Erwachsener durch das Auftreten gewisser motorischer Reizerscheinungen unterscheidet, und die wichtigste dieser Reizerscheinungen, die Epilepsie, gerade bei unserer Patientin das ganze Krankheitsbild beherrschte,

Digitized by Google

diese Krampfanfälle aber gerade unter dem Bilde der Rindenepilepsie auftraten, so war es wahrscheinlich, dass die motorischen Centren selbst und ihre Adnexa den Ausgangspunkt der Erkrankung abgaben. Deshalb wurde entsprechend der Gegend der rechten Centralfurche die temporäre Resection des Schädels gemacht. Nach Zurückschlagen des Knochenhautlappens lag die schwach pulsirende unveränderte Dura mater vor. Nach Spaltung derselben zeigte sich unter der sehr gefässreichen Pia eine fast den ganzen Raum einnehmende dünnwandige Cyste mit wasserhellem Inhalt, die nun entfernt wurde. Der Wundverlauf war ein ganz glatter, nur war der Erfolg des operativen Eingriffes ein nur geringer. Die Contractur der linken Extremität besserte sich, die Patientin war nun im Stande, mit dem ganzen Fusse aufzutreten. Dagegen blieben die epileptischen Anfälle an Häufigkeit und Heftigkeit unverändert. Es wurde daher im Juli 1891 eine nochmalige temporäre Resection des Knochens an derselben Stelle vorgenommen in der Absicht, die erkrankte Hirnpartie wegzunehmen. Leider ist ja das anatomische Substrat der infantilen Hemiplegie ein sehr verschiedenes, der Ausgang kann Sklerose, Schrumpfung, ausgedehnte Cystenbildung u. dgl. m. sein. Jedenfalls war man berechtigt, bei dem trostlosen Zustande der Patientin noch einen weiteren operativen Heilversuch vorzunehmen. Es wurde die alte Narbe am Gehirn excidirt. Der Knochen, um jeden Druck auf die Narbe, ungünstige Verwachsungen zu verhindern, nicht völlig wieder in die Oeffnung hineingezwängt. Sie sehen, er ist trotzdem völlig knöchern eingeheilt, nur steht überall der Rand des Knochenstückes stark hervor. Nach der zweiten Operation ist eine mässige Besserung der Epilepsie eingetreten. Dieser Fall ist so recht geeignet, über die Brauchbarkeit und Anwendungsart der temporären Schädelresection ein Urtheil zu bilden. Wie Sie sehen, gestattet die Methode eine Reihe von Modificationen, die unter Umständen von grossem Werthe sein können. Vor allen Dingen, wie bereits hervorgehoben wurde, bleibt nach der Operation kein Defect im Knochen zurück. Wie störend derartige Defecte im Knochen da sind, wo man wegen Erkrankung grössere Knochenabschnitte entfernen muss, sehen Sie bei dieser Frau, deren Erkrankung grosses Interesse hat. Ein vom Knochen ausgehendes Gumma war auf die Dura und die Gehirnoberfläche übergegangen und hatte infolge seines Sitzes das typische Bild der Rindenepilepsie hervorgerufen. Der kranke Knochen, sowie die erkrankte Hirnpartie wurden exstirpirt, die Patientin mit Quecksilber und Jod ausserdem soweit wieder hergestellt, dass jetzt 15 Monate nach der Operation man von einer Heilung sprechen darf. Es ist nach meiner Erfahrung zwar selten, dass nur ein Gumma im Gehirn vorhanden ist, doch mag hier der Umstand zur Erklärung erwähnt werden, dass die gummöse Neubildung dieses mal vom Knochen ausgegangen war. Sie fühlen hier einen deutlichen Defect im Knochen, in dessen ganzer Ausdehnung die lebhaften Pulsationen des Gehirns wahrzunehmen sind.

Digitized by Google

5. Herr Strohe: Vorstellung eines Falles von **Zerreissung der Arteria meningea media, erfolgreiche Unterbindung derselben.** Dem Patienten war am 2. Juni 1891 aus einer Höhe von vier Etagen ein Ziegelstein auf den Kopf gefallen. Er stürzte sofort hin und war besinnungslos. Bei seiner Aufnahme in's Krankenhaus Moabit bot er die typischen Erscheinungen des Hirndruckes, und zwar im Depressionsstadium: Athmung unregelmässig, stertorös, Convulsionen, Besinnungslosigkeit, Puls gespannt, 52 Schläge etc., rechte Pupille ad maximum erweitert, linke normal. Auf dem Hinterkopfe etwas hinter der Protuberanz des rechten Scheitelbeines eine bis auf den Knochen reichende klaffende Wunde. In der Wunde ist die entblösste Schädeldecke sichtbar, aber kein Sprung im Knochen. Die Hautwunde wird nach vorn gegen das Ohr zu erweitert. Jetzt wird auch eine Fissur im Knochen entdeckt, und da eine Blutung aus der Arteria meningea media diagnosticirt wird, sofort trepanirt (Prof. Sonnenburg). Zwischen Knochen und Dura zeigt sich ein starker Bluterguss, von unten vorn quillt noch fortwährend frisches Blut nach. Erweiterung der Trepanöffnung mit dem Meissel nach vorn unten bis einen Querfinger breit vor dem Processus zygomaticus. Im unteren Winkel wird noch eine Trepankrone aufgesetzt, und hier das spritzende Gefäss gefunden. Doch gelingt es an dieser Stelle nicht, die Ligatur der stark spritzenden Aeste zu machen. Es werden deswegen dieselben mit Péans gefasst, und letztere liegen gelassen. Die Blutcoagula werden ausgeräumt, Gehirn und Dura zeigen keine Verletzungen. Sofort nach der Operation verengert sich die rechte Pupille. Zwei Tage später werden die Klemmen (Péans) abgenommen, die Blutung steht vollständig, der Patient ist vollkommen bei Bewusstsein. Der Versuch, auf die granulirende Wunde zur Deckung des Knochendefectes eine Celluloïdplatte einzuheilen, misslingt infolge von Secretverhaltung, gegen die selbst die Durchlöcherung der Platte sich fruchtlos erweist. Der Patient ist vollkommen geheilt. Nur klagt er auch jetzt noch über zeitweise auftretende starke Kopfschmerzen rechts vorn und Schwindelgefühl, über deren Ursache man streiten kann. Am Augenhintergrund, Accommodation u. s. w. nichts abnormes wahrzunehmen.

6. Herr Zeller stellt eine 13jährige Patientin vor, welche wegen eines **Abscesses eines Stirnlappens des Grosshirns** trepanirt worden war. (Operirt am 1. März 1892.) Die Patientin erkrankte Mitte Januar unter den Erscheinungen der Influenza, an welche sich eine Phlegmone der rechten Orbita anschloss, die in der Klinik des Professor Hirschberg incidirt wurde. Bei der Aufnahme in's Krankenhaus wurde längs des oberen Orbitalrandes eine breite Incision angelegt, welche die Eiterung zum Stillstand brachte. Aber bald nachher traten Reizerscheinungen des Gehirns auf, heftiges Erbrechen, starke Kopfschmerzen im ganzen Kopfe und zeitweilig im Genick. Lähmungen im Bereich der Hirnnerven fehlten, dagegen wurde

Digitized by Google

Mitte Februar mit dem Augenspiegel beiderseits starke Gefässinjection und links auch Verschwommensein der Papille gefunden. Gegen eine Meningitis, die zuerst vermuthet wurde, sprach der wenig progrediente Verlauf und die sich herausbildende Localisation des Kopfschmerzes auf die rechte Stirnseite nahe der Mittellinie, die besonders deutlich beim Beklopfen hervortrat, während Nadelstiche in dem betreffenden Bereiche nicht schmerzhafter empfunden wurden als am übrigen Schädel. Deshalb wurde am 29. Februar die Diagnose auf Abscess des rechten Stirnlappens gestellt. Die Symptome waren, nochmals zusammengefasst, Erbrechen, auf die rechte Stirnseite localisirter Kopfschmerz, Pulsverlangsamung auf 60, und jetzt deutliche Neuroretinitis und Stauungspapille links, während auf dem rechten, also dem der erkrankten Seite entsprechenden Auge nur Gefässinjection und leicht verschwommene Papille sich zeigte. Fieber war nie aufgetreten, das Bewusstsein nie gestört. Am 1. März wurde von Prof. Sonnenburg das Kind operirt, und zwar wurde in der Voraussetzung, dass vom rechten Orbitaldach die Eiterung ihren Ausgang genommen hätte, die alte Narbe längs dem oberen Orbitalrande wieder gespalten. Es fand sich ein kleiner Defect im Orbitaldach, aber auch nach Abmeisselung des Randes wurde keine Durchbruchsstelle nach dem Schädelinnern gefunden. Daher wurde ein vertikaler Schnitt auf die rechte Stirnhälfte geführt, und von diesem aus nahe der Mittellinie das Stirnbein trepanirt. Die freiliegende Dura pulsirte nicht. Durch Probepunction wurde in dem vorderen Theile des rechten Stirnlappens weisser rahmiger Eiter nachgewiesen, und nach Eröffnung des ziemlich tief liegenden Abscesses ca. 60 ccm Flüssigkeit entleert. Sofort stellte sich die Pulsation wieder her, und rhythmisch entleerte sich Eiter aus dem eingeführten Drain. Am 9. März konnte das Drain aus der sich rasch verkleinernden Abscesshöhle entfernt werden. Jetzt besteht nur noch eine gute Granulationsfläche. Man darf wohl hoffen, dass die Krankheit definitiv beseitigt ist, da sofort nach der Operation die Pulsfrequenz stieg, das Erbrechen und die Kopfschmerzen aufhörten, und die Patientin einen vorzüglichen Appetit bekam, so dass sie schon jetzt um 6 Pfund an Gewicht zugenommen hat. (Sie ist inzwischen vollkommen geheilt und befindet sich in vorzüglichem Ernährungszustande.)

Herr Sonnenburg: Die Hirnabscesse im Stirnlappen kommen viel seltener zur Beobachtung als die in den Seitentheilen, die gewöhnlich nach Otitis entstehen. Es wird sich fragen, wie lange soll man die Abscesse drainiren. Die umgebenden Gehirnabschnitte rücken nach Entleerung des Eiters so schnell aneinander, und die Verkleinerung der Abscesshöhle erfolgt so ungemein rapide, dass es schon nach wenigen Tagen schwer ist, ein Drainrohr noch einzufügen. Diese schnelle Verklebung nöthigt aber oft zur Wiedereröffnung. Es wäre mir lieb, die Ansicht der Anwesenden darüber zu hören.

Herr v. Bergmann: Ich habe in den Fällen drainirt, so lange es irgendwie ging, nach Weglassung des Drainrohres einmal bei einem Abscess

Digitized by Google

des Temporallappens sehr bald wieder öffnen müssen, weil der Abscess wieder da war. Ich ziehe es daher vor, zu tamponiren. Neben dem Tampon ist aber noch das Drain einzulegen, da die Tamponade bei Eiterungen zur Absaugung des Eiters nicht ausreicht.

7. Herr Sonnenburg demonstrirt sodann ein ausgedehntes, bereits viele Jahre bestehendes **Carcinom der linken Ohrmuschel und Umgebung** bei einer alten Frau, das zum Theil spontan gut ausgeheilt und vernarbt war, sodann zum Vergleich ein Rundzellensarkom der Ohrmuschel, das bereits an anderen Stellen (Vorderarm) kleine Metastasen gemacht hatte und sich rasch vergrössert.

8. Herr Hermes: Ein Fall von **Zerreissung der Leber und der Gallenblase.** Mit Vorstellung des Patienten. (Siehe die Vorträge im II. Theil dieses Bandes.)

9. Herr Sarfert demonstrirt einen **Chrom-Accumulatorenapparat,** der seit einigen Wochen im Krankenhause Moabit benutzt wird, geliefert von der Firma G. E. Heyl in Charlottenburg. Derselbe enthält sieben Elemente, deren 5, unter sich verbunden, der Erzeugung des elektrischen Lichtes resp. constanten und faradischen Stromes dienen, während zwei zur Galvanokaustik verwendet werden. Die Messung der Stromintensitäten geschieht durch je einen Metallrheostaten. An zwei Patienten mit einseitigem Empyen der Highmorshöhle werden mit Hülfe der Heryng'schen Lampe, im dunkel gemachten Zimmer, ausserordentlich leicht und deutlich die Lichtunterschiede der beiden Gesichtshälften (Dunkelbleiben der erkrankten beim Durchleuchten von der Mundhöhle aus) gezeigt. Ausserdem hat der Apparat, unter Zuhülfenahme der entsprechenden Lampen, sehr gute Dienste geleistet beim Ausleuchten der verschiedenen Körperhöhlen (Blase, Mastdarm, Beckenbauchhöhle etc.) bei Operationen. Die Beleuchtung tiefer gelegener Theile von Wundhöhlen erfolgt in vorzüglicher Weise selbst bei hellem Tageslicht.

Sitzung am 9. Mai 1892.

Vorsitzender: Herr J. Wolff; Schriftführer: Herr J. Israel. Vor der Tagesordnung theilt Herr v. Bardeleben mit, dass der Vorstand der Freien Vereinigung eine Prüfung der Kasse vorgenommen habe, wobei ein Ueberschuss von über 2000 Mark vorgefunden sei. Der Vorstand schlägt vor, davon 1500 Mark dem Comité für Erbauung des Langenbeckhauses zu überweisen. Der Antrag wird einstimmig angenommen.

1. Herr Sonnenburg (vor der Tagesordnung): Demonstration eines Präparates von **Perityphlitis.** M. H.! Im Anschluss an den Vortrag, den ich in der letzten Sitzung über meine neuesten Erfahrungen bei der

Digitized by Google

Behandlung der Perityphlitis gehalten habe, möchte ich Ihnen noch nachträglich ein Präparat demonstriren. Ich hatte vor einigen Tagen Gelegenheit, eine Laparotomie zu machen wegen allgemeiner Peritonitis infolge Durchbruchs eines perityphlitischen Abscesses. Patient kam am 29. April, sechs Tage nach Beginn der Erkrankung, die unter den typischen Erscheinungen der acuten Perityphlitis begonnen hatte, unter heftigen peritonitischen Erscheinungen in das Krankenhaus und wurde auf die innere Abtheilung aufgenommen. Es wurde dort die Diagnose auf Perforativperitonitis gestellt, der Patient mit Opium behandelt. Am 30. April, einen Tag später, wurde der Magen ausgespült. Der Zustand verschlechterte sich fortwährend. Am Sonntag, den 1. Mai, also drei Tage nach Beginn der Krankheit, sah ich den Kranken zum ersten mal. Der Collaps war ein sehr hochgradiger. Trotzdem der Fall sehr verzweifelt erschien, glaubte ich doch, die Laparotomie noch als letztes Rettungsmittel wagen zu dürfen. Eine bestimmte Diagnose zu stellen, war jetzt bei dem hochgradigen allgemeinen Meteorismus nicht mehr möglich. Man konnte ohne weiteres allerdings annehmen, dass hier eine Perforation stattgefunden hatte; es blieb nur zweifelhaft, ob dieselbe vom Magen, vom Darm oder vom Processus vermiformis ausgegangen war. Da aber Patient, bisher stets gesund, plötzlich unter stürmischen Erscheinungen bei der Arbeit erkrankte, und erst nach 6 Tagen die Erscheinungen der allgemeinen Peritonitis auftraten, so war von vornherein an die Möglichkeit des Durchbruchs eines perityplitischen Abscesses zu denken. Ich habe deswegen gleich die Operation danach eingerichtet. Die Därme waren colossal aufgetrieben, von einem localen Meteorismus keine Rede. Nur war die Lage und der Verlauf einer quer vor dem Magen liegenden, ungemein aufgetriebenen Dünndarmschlinge bemerkenswerth, da dieselbe vor Eröffnung des Bauches als das Colon transversum angesehen wurde. Ich musste den grössten Theil der Därme auspacken, trotzdem sie sehr durch Gas aufgetrieben waren, und da, wie gesagt, ich gleich vermuthete, dass wir es wohl mit einer Peritonitis durch Perforation des Processus vermiformis zu thun hätten, so ging ich sofort nach der rechten Seite hin. Nun quoll plötzlich nach Freilegung des kleinen Beckens ein dicker schmieriger übelriechender Eiter hervor, und allmählich, indem ich immer mehr und mehr Därme auspackte, die unterdessen in heisse Tücher eingewickelt wurden, gelangte ich auch in die Ilio-Cöcalgegend und fand den Processus vermiformis, der in einer grossen Menge von Eiter sich befand und vollständig nekrotisch war. Er hatte eine bedeutende Länge (10 cm). In demselben fühlt man hier oben noch ein Concrement; ich habe ihn vorläufig noch nicht aufgeschnitten. Ich habe den Processus vermiformis abgebunden und ihn vollständig entfernt, dann habe ich mit Tupfern die ganze Bauchhöhle sorgfältig gereinigt, die Därme reponirt, aber die hochgradige Sepsis konnte durch den Eingriff nicht beseitigt werden. Der Patient starb bald nach dem operativen Eingriff. Bei der Section zeigte sich die Bauchhöhle vollständig frei von Eiter. Inter-

Digitized by Google

essant war nun der Befund, den Sie an diesem zweiten Präparate ohne weiteres erkennen können. Es hat ein wohl abgekapselter Abscess um den Wurmfortsatz bestanden. Dieser ist in die Bauchhöhle perforirt, so dass die allgemeine Peritonitis nicht direkt durch Perforation des Processus vermiformis entstanden ist. Dieses Vorkommen ist nach meinen Erfahrungen das ungleich häufigere und eine Mahnung für uns, die vorhandenen perityphlitischen Abscesse frühzeitig zu eröffen.[1])

2. Herr J. Israel (vor der Tagesordnung): Demonstration von Präparaten einer **malignen Nierenstruma und eines Nierencarcinoms.** M. H.! Ich habe die Güte des Herrn Vorsitzenden zu einer Demonstration ausserhalb der Tagesordnung in Anspruch genommen, weil es sich um einen besonders interessanten Fall handelt, und zwar um eine maligne Struma der Niere mit multipler Metastasenbildung. Wenn diese Fälle seit Grawitz' Deutung dieser Affection noch immerhin selten geblieben sind, so ist es noch viel seltener, einen Fall von solcher Bösartigkeit zu treffen, wie den vorliegenden. Was dem Falle noch ein besonderes klinisches Interesse verleiht, ist die Thatsache, dass die Diagnose intra vitam gestellt worden ist.

Ich will mit zwei Worten Ihnen den klinischen Verlauf schildern. Die Erkrankung datirt seit mehr als drei Jahren, denn vor drei Jahren, im Mai 1889, sind bereits zwei Tumoren an der 11. und 12. Rippe constatirt worden, und zwar hier in der Königlichen Klinik. Ein Jahr später habe ich den Patienten in Behandlung bekommen, zu welcher Zeit noch derselbe Befund vorhanden war wie damals, je ein Tumor an der 11. und 12. Rippe von etwa Kirsch- bis Wallnussgrösse. Ich habe damals bald die Vermuthung gehabt, dass es sich um metastatische maligne Tumoren handelte, ohne indessen angeben zu können, wo der primäre Heerd sitzen könne. Der Mann sah kachectisch aus, die Quelle dafür liess sich nicht finden. Ich resecirte die 11. und 12 Rippe mit den entsprechenden Tumoren und fühlte dann unterhalb derselben, dem oberen Pol der Niere entsprechend, eine Geschwulst von etwa Apfelgrösse. Das legte die Idee sehr nahe, dass es sich um eine primäre Nierengeschwulst mit Metastasen handeln könne. Ich

[1]) Anmerkung bei der Correctur. Einen ganz ähnlichen Fall operirte Herr Dr. Zeller vor kurzem auf meiner Abtheilung. Auch hier handelte es sich um eine diffuse Peritonitis ohne Adhäsionen, welche bei einem kräftigen, früher stets gesunden Schutzmann von einem perforirten perityphlitischen Abscesse den Ausgang genommen hatte. Dr. Zeller stellte bei dem Patienten, welcher die Erscheinungen eines acuten Darmverschlusses dargeboten hatte und von der inneren Abtheilung verlegt wurde, die Wahrscheinlichkeitsdiagnose auf Perforationsperitonitis, die wohl vom Wurmfortsatz ausgegangen wäre. Bei der Laparotomie musste er sich auf die Reinigung der Peritonealhöhle beschränken. Die Section zeigte wie im obigen Falle den Durchbruch eines abgekapselten Abscesses in die Bauchhöhle. Der Wurmfortsatz war mehrfach perforirt.

Digitized by Google

spaltete daher die Capsula adiposa renis und sah nun eine ganze Reihe von kleinen kirschkerngrossen schwarzblauen Prominenzen an der Nierenoberfläche. Das veranlasste mich, von jeder Exstirpation abzusehen, da entschieden bereits eine Dissemination in die Umgebung stattgefunden hatte. Successive traten neue Tumoren auf, zunächst in der Lunge, erkennbar durch blutige Sputa, Dämpfungserscheinungen etc., sodann ein Tumor am linken Darmbeinstachel, weitere Tumoren in der Umgebung der früheren Exstirpationsnarbe, endlich ein ganz grosser, zweifaustgrosser Tumor in der Gegend zwischen Sacro-Lumbalis und Axillarlinie. Der Patient ist unter höchster Abmagerung den Leiden erlegen, und ich zeige Ihnen nun hier zunächst einmal den primären Tumor.

Dies ist die Niere. Sie ist mit dem umgebenen Gewebe herausgenommen, weil in demselben gleichfalls Tumoren sich befinden. Wie Sie sehen, ist die Niere nicht sehr wesentlich vergrössert. Ich habe zum Vergleich die gesunde Niere mitgebracht. Die Differenz beträgt 3 cm in der Länge. Am oberen Pole dieser Niere finden Sie nun eine apfelgrosse, durch Apposition neuer Knoten an der Peripherie lobuläre Geschwulst, welche schon ohne mikroskopische Untersuchung sofort den Verdacht einer malignen Struma auftauchen lässt, sofern sämmtliche Charaktere dieser Geschwulstgattung hier erkennbar sind: die Verfettung, die Höhlenbildung, die hämorrhagische Cystenbildung und die trockene Schnittfläche. Sie sehen hier die Höhle ausgefüllt mit trockenen Coagulis, welche, von bindegewebigen Kapseln umgeben, einzelnen Lappen oder Knoten entsprechen. Der Tumor hat jetzt noch die Grösse, wie er sie zur Zeit meiner Operation vor zwei Jahren hatte. Der Tumor ist gar nicht gewachsen.

Sie sehen nun auf der hinteren Oberfläche der Niere die Knoten prominiren, welche ich damals schon gefunden, und von denen ich ein Stückchen für mikroskopische Untersuchungen excidirt habe, bläulich schwarze Metastasen, welche enstanden sind durch hämorrhagische Erweichung disseminirter Geschwulstpartikel. Im Anschluss an diese entartete Niere, wenn auch nicht in unmittelbarer Continuität mit ihr, steht ein ganz kolossaler, zum Theil cystisch entarteter Tumor, welcher zwischen Sacrolumbalis und Axillarlinie an die Oberfläche gekommen ist. Wir haben mehrfach punctirt und in der blutigen Flüssigkeit Cholestearinkrystalle constatirt, viele Fettkörnchenzellen- einige Zellentrümmer mit grossen Kernen; Sie sehen dieselbe cystische Entartung in vielen Metastasen wieder, wie in der Muttergeschwulst. Ein Phänomen wirklich monströser Metastasen bietet die rechte Lunge. Es handelt sich hier um Millionen von Geschwülsten. Wenn man ein solches Präparat vor sich sieht, sollte man glauben, man hätte es mit einer experimentellen Tuberculose zu thun. In der linken Lunge entging die Tumorenbildung der physikalischen Untersuchung, weil dieselbe sehr viel Luft enthielt. Auf dieser Seite ist es zu einer hämorrhagischen Pleuritis gekommen, während rechterseits die Lunge wie bei Aktinomykose und anderen chronischen Processen

Digitized by Google

durch eine dicke enorme pleuritische Schwiele mit der Brustwand verwachsen war. Ich möchte bei der Gelegenheit darauf aufmerksam machen, dass ein Phänomen sich mir hier gezeigt hat, welches klinisch von besonderer Bedeutung und bisher nicht beschrieben ist. Während man bei der Diagnose der Lungentumoren mehr Gewicht auf circumscripte Protrusion der Brustwand gelegt hat, ist hier eine ganz exquisite Schrumpfung zustande gekommen. Trotz der Schrumpfung habe ich die Diagnose auf Tumor gestellt, unter der Annahme, dass ein Bronchus wohl durch Tumoren verlegt sei, und dass die Retraction einer pleuritischen Schwarte zur Schrumpfung des Thorax geführt habe. Beides hat sich hier als richtig erwiesen. Herr Dr. Hansemann, der die Güte hatte, die Section auszuführen, hat hier den Hauptbronchus durch Tumormasse verlegt gefunden. Ich kann Sie mit den Details hier nicht länger aufhalten. Es wird das einer weiteren Beschreibung vorbehalten bleiben.

Nun habe ich hier einen Theil der anderen Präparate mitgebracht, insbesondere aber einen Lebertumor, der in der charakteristischen Form die Strumenbildung nachweist. Sie sehen hier alle Charaktere: Verfettung, Cystenbildung, Hämorrhagieen. In der übrigen Leber finden sich noch eine Anzahl nussgrosser schlaffwandiger Cysten mit serösem Inhalt, von denen es fraglich ist und erst durch weitere histologische Untersuchungen festgestellt werden muss, ob sie gleichfalls Degenerationsvorgängen metastatischer Tumoren ihre Entstehung verdanken. Hier sehen Sie eine solche noch uneröffnete mit seröser Flüssigkeit gefüllte Cyste. Ich habe noch nachzutragen, dass beiderseits die Nebennieren ebenfalls erkrankt sind, und zwar finden Sie sowohl an der gesunden Nierenseite Strumaknoten innerhalb der Nebenniere als auch auf der rechten. Dies ist noch gesunde Nebennierensubstanz, und hier sehen Sie grosse Knoten innerhalb der Nebenniere. Es ist vielleicht darauf aufmerksam zu machen, dass hier die Nebenniere eine pathologische Lage hat, sehr viel weiter abwärts sitzt, als normal, dem Hilus nahe. Es spricht das für congenitale Missbildung, wie ja Strumen bekanntlich dem fötalen Einschluss von Nebennierensubstanz in die Niere ihre Entstehung verdanken. An der Milz ist nichts von Metastasen, während das gesammte Lymphdrüsensystem des Körpers in der allererheblichsten Weise afficirt war. Ich habe Ihnen zur Probe ein solches Packet von der Supraclaviculargegend mitgebracht. Jede dieser Drüsen zeigt im Durchschnitt den exquisiten Charakter von Verfettung, Hämorrhagie und Cystenbildung. Hier sehen Sie ferner dem Pankreas anhängend mesenteriale Lymphdrüsen von kolossaler Ausdehnung.

Im Anschluss hieran zeige ich Ihnen dann hier eine Niere, welche ich vorgestern exstirpirte, welche ein Nierencarcinom darstellt. Abgesehen davon, dass das Präparat als solches sehr schön ist, möchte ich es Ihnen wesentlich deshalb zeigen, weil es einen wunderbaren Anblick bietet, das Carcinom wie einen Polypen in die erweiterten Kelche und das Becken hineinwachsen zu sehen, dergestalt, dass der Tumor in seinen Ausläufern einen Abguss des Beckens, der Kelche und des Ureters darstellt. (Anmerkung bei der Correctur: Patient ist geheilt.)

Digitized by Google

3. Herr Nasse (vor der Tagesordnung): M. H.! Wir sind gewohnt, die **Aktinomykose** als eine locale Erkrankung anzusehen und auch ihre Verbreitung nur local zu verfolgen, ähnlich wie eine locale Tuberculose. Ich möchte nun Präparate eines Falles zeigen, in welchem die Verbreitung auf anderem Wege, nämlich auf dem Blutwege, erfolgt war. Der Aktinomycespilz hat sehr bald eine Vene erreicht, sie durchbrochen, und dann auf dem Blutwege multiple Metastasen hervorgerufen. Der Patient erkrankte vor etwa 6 Monaten mit einemmal an multiplen Heerden, zu welchen dann später noch hier in der Beobachtung der Klinik ausserordentlich viele weitere Heerde hinzutraten. Der primäre Heerd, wenigstens der Heerd, den ich für den primären halte, wurde erst ziemlich spät manifest, weil er unter der tiefen Halsfascie zur Seite des Pharynx sass. Bei Lebzeiten sind Erkrankungen der inneren Organe nicht constatirt worden; vor allem bemerke ich: der Urin ist stets klar, kein Eiter und keine Aktinomyces in ihm gewesen. Es ist das wichtig, weil Sie sehen werden, dass Aktinomycesheerde in den Nieren vorhanden sind. Also der primäre Heerd ist meines Erachtens ein grosser Abscess an der linken Seite des Pharynx, welcher retrovisceral, also an der Wirbelsäule sich nach abwärts gesenkt hat und beiderseits bis zu den Pleuren ging. Beide Lungen waren verwachsen, und die linke an der Spitze arrodirt. Kleinere Venen, die aus den Abscesswandungen kommen, sind thrombosirt. Der Thrombus setzt sich fort bis in die Vena jugularis. In diesem Thrombus sind Aktinomyceskörner sehr leicht nachweisbar.

Ich halte diesen Heerd für den primären. Dann sind von dort aus, also wahrscheinlich schon vor dem Eintritt in die Klinik, die multiplen Heerde entstanden, welche sich vom Kopf bis zu den Füssen erstreckten, überall vorhanden waren. Ferner sehen Sie sehr deutlich infarktähnliche Heerde — das Gefäss ist an der Spitze des Infarkts noch sichtbar — in der Milz. Hier sind in den Heerden Aktinomyceskörner sehr deutlich nachweisbar. Ferner finden Sie in den Nieren multiple Infarkte, und auch in diesen kann man die Aktinomyceskörner erkennen. An dem grössten Heerde der rechten Niere sieht man die thrombosirten Venen, und in den Thromben, welche sich bis in die Vena renalis fortsetzen, finden sich ebenfalls Aktinomyceskörner vor. Man könnte geneigt sein, diesen Heerd für den primären zu halten, weil der Dickdarm mit ihm verlöthet ist. Allein wäre die Aktinomykose vom Darm ausgegangen, so würde sie sich sicher weiter subperitoneal ausgebreitet und nicht einen so ausgesprochen keilförmigen Infarkt in der Niere hervorgerufen haben.

Ich weiss nicht, ob ähnliche Fälle von Durchbruch in die Venen schon publicirt oder beobachtet sind. Ich habe die Litteratur noch nicht nachsehen können. Aber es sind ja die competentesten Beurtheiler derartiger Fälle hier in der Versammlung.

Herr J. Israel: Ich beantworte die Frage des Herrn Nasse, in dem

Digitized by Google

ich daran erinnere, dass ich selbst einen einschlägigen Fall publicirt habe, welcher in der eclatantesten Weise die Generalisation der Aktinomykose auf dem Wege der Gefässe zeigt, und zwar ist das mein allererster Fall, den ich beschrieben habe, wo von dem primären Lungenheerde aus unzählige Metastasen auf dem Gefässwege in den ganzen Körper gefahren sind, wo sich sogar an den mikroskopischen Heerden der Leber mit grosser Präcision nachweisen liess, dass Aktinomyces in den Gefässen der betreffenden Metastasen sich befanden, und dass perivasculäre Heerde sich darum gebildet haben. Ich verweise auf Virchow's Archiv. Ich glaube, es ist der 74. Band.

4. Herr Jul. Wolff: **Mittheilungen zur Kropfexstirpation.** (Siehe die Vorträge im II. Theil dieses Bandes.)

Herr Sonnenburg: Ich möchte an Herrn Wolff zunächst die Frage richten, ob das Verhalten des Kropfrestes in irgend welchem Verhältniss zu dem Alter der Patienten steht, und ob er vielleicht die Beobachtung gemacht hat, dass bei jugendlichen Individuen die Kropfreste schneller schwinden, als bei älteren. Ich stelle diese Frage aus dem Grunde, weil ich bei der Behandlung der Kröpfe oft genug gesehen habe, dass bei jugendlichen Individuen, namentlich bei jungen Mädchen im Alter von 16—20 Jahren, Kröpfe vorkommen, die später ganz spontan schwinden. Ich habe früher gedacht, dass ich durch Jodinjection diese Kröpfe ausgezeichnet beseitigen könnte. Damals, wie ich hier im Königlichen Klinikum die Poliklinik leitete, hatte ich jeden Mittwoch 20—30 junge Mädchen mit Kröpfen, denen ich Jod injicirte. Es besserten sich die Kröpfe dabei auffallend. Dann liess ich einmal eine Zeit lang, um Controllversuche zu machen, die Jodinjectionen weg, und die Kröpfe wurden ebenso kleiner, und meine Nachfolger in der Poliklinik werden wahrscheinlich dieselbe Beobachtung gemacht haben. In den Pubertätsjahren kommen also Kröpfe vor, die wieder verschwinden, ohne dass man etwas zu machen braucht, und was von den Kröpfen im allgemeinen gilt, gilt wohl auch von den nach Operationen zurückgelassenen Kropfresten. Ich halte es daher für unrichtig, bei jungen Menschen Kröpfe zu operiren, und möchte die Indicationen zu operativem Einschreiten hier sehr eingeschränkt wissen. Das wollte ich nur bemerken, um Herrn Wolff zu fragen, ob er einen solchen Zusammenhang zwischen dem Alter der Patienten und dem Verhalten des Kropfrestes gefunden hat.

Was die Blutstillung bei Kropfexstirpationen anbetrifft, so freue ich mich sehr, dass Herr Wolff seine Methode verlassen hat und jetzt auch, wie es scheint, wie wir alle Unterbindungen macht.

Herr Rotter: Ich möchte zu der ersten Frage, die Herr Wolff aufgeworfen hat, bemerken, dass er eigentlich gar keinen Grund hat, diese Form der Asphyxie zu den Kropfasphyxieen zu rechnen. Dieselbe kann doch schliesslich bei jeder Operation vorkommen. Alle übrigen Ursachen, die er für Kropfasphyxie angeführt hat, stehen in direktem oder indirektem Zusammen-

Digitized by Google

hang mit dem Kropf, während das bei der von Wolff neu aufgestellten Form der Kropfasphyxie doch gewiss nicht behauptet werden kann. Dann möchte ich zu seiner Methode bemerken, dass ich damals, als ich ihm bei einer Kropfexstirpation zusah, doch den Eindruck gewonnen habe, dass er bei seiner Methode sehr viel mehr Blut opfert, als wenn wir nach der Kocher'schen Methode operiren. Ich glaube, dass Herr Wolff mit seiner Methode die schweren Fälle aus Kropfgegenden gar nicht operiren könnte, ohne den Patienten durch zu starke Blutung in Lebensgefahr zu bringen.

Herr Israel: Herrn Wolff's Bestrebungen gehen, wie wir hören, von der Ansicht aus, möglichst den Blutverlust bei Strumaexstirpationen zu verhindern. Das könnte den Eindruck machen, als ob gerade bei dieser Operation eine grössere Gefahr des Blutverlustes vorläge als bei manchen anderen. Ich weiss nicht, ob ich mich recht erinnere; aber ich glaube Herrn Wolff's Verfahren hat sich zuerst bei der Struma herausgebildet. (Herr Wolff: Nein, schon viel früher bei der Gaumenspalte, wie ich bemerken möchte!) Also das thut ja nichts zur Sache.

Dem gegenüber möchte ich hervorheben, dass ich kaum eine Operation kenne, bei der man im allgemeinen mit grösserer Sicherheit ohne Blutverlust operiren kann, als bei der Strumaexstirpation. Ich verfüge vielleicht nicht über eine so grosse Zahl wie Herr Wolff, aber über exquisite Fälle. Meine Fälle von Strumen rekrutiren sich meistens aus dem Osten, wo in einer uns hier in Berlin nicht recht bekannten Weise ausserordentlich schwere Strumen vorkommen, in Russland, Polen u. s. w. Ich habe sämmtliche Fälle ausnahmslos mit Glück operirt, nicht einen einzigen Fall verloren [1]), und ich kann wohl sagen, dass sie zum Theil zu den schwersten Fällen rechnen. Nun, ich kann sagen, ich kenne keine einzige Operation von Geschwulstexstirpation, welche nach präliminarer Unterbindung der Gefässe gemäss der Kocher'schen Vorschrift mit solcher Sauberkeit und ohne jeden Blutverlust ausgeführt werden kann, wie die Strumektomie. Ich kann mich kaum einer einzigen Strumektomie entsinnen, bei der man von einem Blutverlust reden kann, bei der man überhaupt nur nachträglich ein Gefäss zu unterbinden brauchte, nachdem man es ausgeschnitten hat, weil man alle Gefässe bei sauberer Präparation vorher sieht und vorher unterbindet. Nach dem, was Herr Wolff sagt, thut er jetzt dasselbe. Gefässe, die Sie (zu Herrn Wolff) vorher sehen, unterbinden Sie, soweit ich verstanden habe, und die, die spritzen, unterbinden Sie auch. Es bleibt also doch die Compression nur für parenchymatöse Blutungen. Nun, parenchymatöse Blutungen sind solche, bei denen man die Provenienz der Blutung aus einzelnen Gefässen nicht erkennen, daher auch selbstverständlich die Gefässe behufs Unterbindung nicht fassen kann. In einem solchen Falle, glaube ich, hat man so lange comprimirt, wie die Chirurgie existirt, viel eher als man Arterien unterbunden

[1]) Seitdem habe ich einen Todesfall nach Strumektomie zu beklagen gehabt.

Digitized by Google

hat, denn was soll man überhaupt machen, wenn man eine parenchymatöse Blutung bekommt? Jeder Mensch wird dann comprimiren. Nun also, wenn die Compression sich auf diejenigen Fälle beschränkt, wo wir alle comprimiren, und wenn Herr Wolff die Arterie unterbindet, ehe er sie durchschneidet, und, wenn er sie zufällig durchschneidet, ehe er sie unterbunden hat, dann nachträglich unterbindet, so kann ich das specifische der Methode, wie sie sich jetzt herausgebildet hat, nicht recht erkennen.

Zudem möchte ich noch zum Schluss bemerken, dass parenchymatöse Blutungen bei Strumen überhaupt nicht vorkommen, wenn die Struma nicht einreisst oder wenn man nicht nach der Garrè'schen Methode Kropfknoten aus der Substanz der Struma ausschält. In letzterem Falle sind die parenchymatösen Blutungen bekanntlich durch eine sehr kurz dauernde Compression ausserordentlich leicht zu stillen. Bei dem Aufreissen der Struma genügt ein Zug an der Struma, um die Blutung zum stehen zu bringen, eventuell eine mässige Compression, die wir alle machen, sodass ich die Specificität der Methode, wie sie sich jetzt bei Herrn Wolff herausgebildet hat, nicht verstehe. In früheren Fällen war, glaube ich, Herr Wolff consequenter, insofern er die Unterbindung für die Ausnahme hielt und die Compression für die Regel. Soweit ich aus den heutigen Ausführungen ersehen habe, ist die Unterbindung die Regel und die Compression die Ausnahme.

Herr Hahn: Wenn Herr Wolff, wie Kocher es angegeben hat, die grossen Arterien und Venen unterbindet, dann ins Parenchym hineinschneidet und nun das Parenchym intracapsulär herausschneidet, nicht nur bei der Knotenform, sondern auch bei der parenchymatösen Struma, dann kann ich mir erklären, dass eine sehr geringe Blutung stattfindet; aber bei der Exstirpation der Struma kann ich es mir nicht vorstellen, dass nicht eine ganz colossale Blutung eintritt, wenn nicht vorher alle Gefässe und besonders die in unmittelbarer Nähe der Vena jugularis interna liegenden und in dieselben einmündeuden Venen doppelt unterbunden werden. Gerade aus diesen oft kaum zu erkennenden Venen tritt ohne Unterbindung bei jedem Hustenstoss eine enorme Blutung ein. Dass man nach Unterbindung aller Arterien beliebig grosse Stücke aus der Struma ohne Blutung entfernen kann, wenn man sich intracapsulär hält, habe ich in einer früheren Publication gezeigt.

Sollte Herr Wolff so operiren, so finde ich, dass seine Methode sich nicht wesentlich von dem von fast allen Chirurgen geübten Kocher'schen Verfahren unterscheidet.

Herr J. Wolff: Bezüglich des ersten Theiles meines Vortrages, die Frage von den Todesursachen während oder unmittelbar nach der Kropfexstirpation betreffend, habe ich Herrn Rotter zu bemerken, dass er leider den Schluss meiner betreffenden Auseinandersetzungen gänzlich überhört zu haben scheint. Ich wies darauf hin, dass Schleimmassen im Pharynx bei normal weiter Trachea keine Gefahr bedingen, dass sie vielmehr erst bei säbelscheidenförmig verengter und damit insufficienter Trachea, wie solche sich

Digitized by Google

eben nur bei Kropfkranken findet, eine hohe Lebensgefahr für den Patienten bedingen. Diese Auffassung begründet also den thatsächlichen Zusammenhang der Asphyxie meines Falles mit dem Kropf der Patientin.

Was den zweiten Theil meines Vortrags — über den Rückgang des Kropfrestes — betrifft, so beantworte ich die Frage des Herrn Sonnenburg, ob ich bei jugendlichen Individuen ein anderes Verhalten des Kropfrestes beobachtet habe, als bei älteren, dahin, dass ich wesentliche Unterschiede je nach dem Alter bisher nicht habe constatiren können. Die zweite der vorhin Ihnen von mir vorgestellten Patienten beispielsweise war bei der vor $5^1/_2$ Jahren vorgenommenen Operation 43 Jahre alt. Sie zeigt einen bis auf den heutigen Tag andauernden, sehr befriedigenden Rückgang des Kropfrestes. Der erste Patient, mit dem andauernden vollständigen Rückgang des Kropfrestes, war bei der vor sechs Jahren vorgenommenen Operation 28 Jahre alt.

Bezüglich der Indicationen zur Kropfexstirpation bemerke ich, dass dieselben auch nach meinem Dafürhalten insofern eingeschränkt werden müssen, als die Operation nicht aus kosmetischen Gründen, sondern nur wegen vorhandener schwerer Kropfbeschwerden vorgenommen werden darf.

Hinsichtlich des dritten Theiles meines Vortrages bemerke ich zunächst Herrn Sonnenburg, dass ich allerdings einige Kropfexstirpationen mit vollkommenem Glück ohne jede Unterbindung ausgeführt habe. Indess habe ich sofort bei Mittheilung der betreffenden Fälle erklärt, dass dies Verfahren sich nicht für alle Fälle eignet, und ich habe überdies ganz ausdrücklih betont, dass ich auf das in jenen Fällen möglich gewesene gänzliche Unterlassen der Unterbindungen keineswegs den Hauptwerth lege, dass dieser vielmehr auf die durch die Compression bewirkte Blutersparniss fällt.

Herrn Rotter bemerke ich, dass, seitdem ich vor einigen Jahren einmal die Ehre gehabt habe, ihn bei einer meiner Kropfoperationen anwesend zu sehen, mein Verfahren noch wesentlich, und zwar in der heute mitgetheilten Weise, von mir modificirt worden ist. — Ich erwidere ihm zugleich, dass wir doch auch hier bei uns in Norddeutschland häufig sehr grosse Kröpfe zu sehen bekommen, und dass ich solche bis zu 750 g exstirpirt habe. Ich bedauere, die Photographieen mehrerer besonders grosser, von mir exstirpirter Kröpfe nicht mitgebracht zu haben. — Die grossen Kröpfe haben mir, im Gegensatze zu der Annahme des Herrn Rotter, die Anwendung meines Verfahrens im Gegentheil immer sehr erleichtert. Es liess sich hier aus leicht ersichtlichen Gründen die Methode, die blutenden Stellen des Kropfes zu comprimiren und inzwischen an anderen Stellen des Kropfes ruhig weiter zu operiren, besonders gut durchführen.

Herr Israel ist der Meinung, dass man bei keiner Operation mit grösserer Sicherheit ohne Blutverlust operiren kann, als bei der Kropfexstirpation. Das stimmt nicht mit dem überein, was man von allen anderen Operateuren über diese Operation hört. Nach der Ansicht aller anderen Operateure gehören die Kropfexstirpationen, wenn man nicht sehr grosse Vor-

Digitized by Google

sicht übt, zu den allerblutigsten Operationen. Ueberdies möchte ich Herrn Israel bemerken, dass viele Wege nach Rom führen. Ich bestreite nicht, dass man mittels des Kocher'schen — allerdings eine viel grössere Gefahr der Nebenverletzungen darbietenden — Verfahrens sehr unblutig operiren kann. Aber das ist ganz ebenso mittels des intracapsulären Verfahrens, wenn man die methodische Compression hinzufügt, möglich. — Endlich bemerke ich, dass, wenn ich auch einzelne präliminare Unterbindungen mache und deutlich sichtbare Gefässlumina direkt unterbinde, doch ein sehr wesentlicher Unterschied meines Verfahrens von dem Kocher'schen besteht, insofern die Zahl der bei meinem Verfahren nothwendig werdenden Unterbindungen eine sehr viel geringere ist. Das specifische meines Verfahrens liegt überdies in der nicht momentanen, sondern in der methodisch mehrere Minuten hindurch fortgesetzten Compression derjenigen Stellen, bei welchen, wie es bei der intracapsulären Methode häufig der Fall ist, starke parenchymatöse Blutungen einzutreten drohen.

Herrn Hahn gegenüber endlich wiederhole ich, dass man es bei intracapsulären Kropfexstirpationen mit sehr viel kleineren Gefässen zu thun hat, als bei dem Kocher'schen Verfahren, und dass sich die Blutungen aus jenen kleineren Gefässen mit Zuhilfenahme der methodischen Compression und event. einzelner direkter — nicht präliminarer — Unterbindungen sehr leicht beherrschen lassen.

Ich wünschte wohl, dass die Herren Vorredner, die mir heute wieder so viele Einwendungen zu machen für nöthig befunden haben, in meiner Klinik oder durch wirkliche eigene Nachprüfung sich von den Vorzügen meines Verfahrens überzeugen möchten, dass sie sich davon überzeugen möchten, wie die Patienten nach Anwendung meines Verfahrens vollkommen frei von allen Spuren starken Blutverlustes bleiben, wie sie am Tage nach der Operation ihre frühere Gesichtsfarbe unverändert beibehalten, wie sie dem entsprechend einen erfreulichen Wundverlauf darbieten, und mit wie absoluter Sicherheit sie vor den Gefahren aller und jeder Nebenverletzungen und der — in der Kropflitteratur bekanntlich eine nicht geringe Rolle spielenden — schädlichen Folgen dieser Nebenverletzungen bewahrt bleiben.

5. Herr J. Wolff stellt einen Patienten vor, bei welchem von ihm am 8. October v. J. die **totale Kehlkopfoperation wegen Cancroids** ausgeführt worden ist. Er demonstrirt den künstlichen Kehlkopf, den er bei dem sich des besten Wohlbefindens erfreuenden Patienten zur Verwendung gebracht hat. Patient ist mit Hilfe des Apparates im Stande, Stunden lang hinter einander mit lauter, wohlklingender und modulationsfähiger Stimme sich zu unterhalten, ja, wie sich dies später herausgestellt hat, rein und richtig zu singen. (Das Genauere über den Fall findet sich in der Berliner

Digitized by Google

klinischen Wochenschrift 1892 No. 21 und 30 und in den Verhandlungen des 21. Congresses der Deutschen Gesellschaft für Chirurgie.)

6. Herr Joachimsthal: **Lineäre oder keilförmige Osteotomie?** M. H.! Vor der Kenntniss der Lehre von der functionellen Anpassung und der Bedeutung der Gestalt functionirender Knochen als einer functionellen betrachtete man es als die Aufgabe des Redressements der Deformitäten, durch richtige Verwendung von Druck und Druckentlastung direct die richtige Knochenform herzustellen. Ebenso wurde es als die Aufgabe operativer Eingriffe bei Deformitäten angesehen, Excisionen aus der Convexität der Krümmung vorzunehmen, die so beschaffen sein sollten, dass nach der Excision durch Aneinanderbringen der Wände des excidirten Stückes möglichst ohne weiteres die richtige Form entstand.

Nach den Lehren der functionellen Orthopädie ist die Aufgabe sowohl des Redressements als auch der operativen Eingriffe eine wesentlich andere, als man bisher angenommen hat.

Das Redressement kann nicht und soll daher auch nicht direct eine Aenderung der Knochenform erzielen. Wir sollen vielmehr mittels des Redressements durch möglichst schnell hinter einander vorzunehmende energische Maassnahmen die Rigidität der Weichtheile soweit zu überwinden suchen, bis die einzelnen Theile des deformen Gliedes in richtige oder möglichst richtige statische Beziehungen zu einander und zu den übrigen nicht deformen Gliedern des Körpers gesetzt sind. Ist dies geschehen, und ist dadurch die Function unter normalen oder möglichst normalen Verhältnissen ermöglicht worden, so erzeugt die Transformationskraft ganz von selbst die der normalen statischen Inanspruchnahme einzig und allein entsprechende normale Form.

In ähnlicher Weise sind die Aufgaben der operativen Eingriffe verändert. Bei Knochenkrümmungen der Diaphysen, bei denen zur Herstellung richtiger statischer Beziehungen die Beseitigung der Rigidität der Weichtheile allein nicht genügt, bei denen vielmehr die Osteotomie unumgänglich ist, hat man bisher, falls es sich um hochgradige Krümmungen handelt, vielfach keilförmige Resectionen des Knochens vorgenommen, um einfach durch Aneinanderbringen der Wände des Keils die Deformität auszugleichen. Seitdem wir wissen, dass es gar nicht darauf ankommt, unmittelbar richtige Formen zu erzeugen, sondern dass wir besser die richtige Form durch die Transformationskraft als Anpassung an die von uns gesetzten richtigen statischen Beziehungen entstehen lassen, ist es klar, dass die Osteotomie kein Mittel zur directen Herstellung der richtigen Form sein soll, was sie auch fast niemals ohne weiteres sein kann, dass vielmehr der Werth der Osteotomie lediglich in der durch sie bewirkten Continuitätstrennung besteht, die es uns ermöglicht, die beiden Theile des getrennten Knochens in richtige statische Beziehungen zu einander und zu den übrigen Körpergliedern zu bringen.

Digitized by Google

Diesen theoretischen Erwägungen entsprechen durchaus die in der Universitätspoliklinik für orthopädische Chirurgie gesammelten Erfahrungen. Hier werden selbst bei den hochgradigsten Diaphysenkrümmungen keine keilförmigen, sondern nur lineäre Osteotomieen ausgeführt, und diese letzteren haben uns stets zum Ziele geführt. Wir verzichten dabei darauf, Markhöhle an Markhöhle, Diaphysenrand an Diaphysenrand zu bringen, lassen vielmehr die convexe Wand des unteren die des oberen überragen. Nur wo diese Prominenz eine starke wird, wie namentlich bei den nach vorn convexen Krümmungen der Tibia, wird von der schnabelförmig vorspringenden convexen Wand des oberen Fragments der vorragende Rand abgeglättet, ein Verfahren, das, wie ohne weiteres ersichtlich ist, mit der keilförmigen Osteotomie ganz und gar nichts gemein hat.

Die Vortheile dieser Art der lineären Osteotomie bestehen darin, dass das Verfahren einfacher und schneller ausführbar ist, als die keilförmige Osteotomie, und dass, während die Herstellung richtiger statischer Beziehungen durch dieselbe ebenso gut ermöglicht wird, wie durch die keilförmige Resection, sie zugleich den Knochen verlängert, während die keilförmige Operation ihn verkürzt.

Rezüglich der Technik bemerke ich, dass die Osteotomie stets aseptisch, ohne Einlegung von Drains ausgeführt wird. Vor Abnahme des Constrictionsschlauchs geschieht die Vernähung mit Zurücklassung einer kleinen Lücke, die das Ausfliessen der sich nachträglich ergiessenden Blutmenge in den Verband gestattet. Die Operation wird in der Regel ambulatorisch ausgeführt. Schon bei Anlegung des aseptischen Verbandes wird das Glied mit Zuhilfenahme von Pappschienen in die möglichst richtigen statischen Beziehungen gebracht. Am 10. Tage wurde der aseptische Verband entfernt, die Wunde ist alsdann geheilt, und nun werden mittels eines Gypsverbandes, der 3—4 Wochen lang liegen bleibt, auf das Sorgfältigste alle noch bestehenden Mängel der Herstellung der richtigen statischen Beziehungen ausgeglichen.

Combinirt sich eine Unterschenkelverkrümmung mit beträchtlichem Genu valgum oder varum, so wird zunächst die Osteotomie der Tibia vollführt. Nach Heilung der Hautwunde wird die Extremität alsdann bis zur Inguinalgegend hinauf eingegypst, dabei zugleich die Knieverkrümmung redressirt, und alsdann die Kniegegend durch die Charnierschienen des Wolff'schen Genu valgum-Verbandes beweglich gemacht. Combinirt sich die Verkrümmung des Unterschenkels und des Kniegelenks mit Verkrümmungen des Oberschenkels, so haben wir oft beobachtet, dass die Herstellung der richtigen statischen Beziehungen des Unterschenkels und Knies zum übrigen Körper genügt, um auch die Oberschenkelverkrümmung günstig zu beeinflussen und zur Selbststreckung zu veranlassen. Geschieht das nicht, so muss noch nachträglich die Oberschenkelosteotomie ausgeführt werden. Wenn man jedoch liest, dass Macewen in einem Fall von hochgradigem Genu

Digitized by Google

varum 10 Osteotomieen ausgeführt hat, so muss demgegenüber betont werden, dass nach den Erfahrungen der Poliklinik bei sorgfältiger Herstellung richtiger statischer Beziehungen in den schwersten Fällen zwei lineäre Osteotomieen das Maximum der erforderlich werdenden operativen Eingriffe gewesen ist.

Zur Illustration des Gesagten stellte Vortragender alsdann eine Reihe von Patienten vor, deren rhachitische Verkrümmungen mit dem besten Resultat durch die lineäre Osteotomie beseitigt wurden. (Die ausführliche Publication wird in der Berliner klinischen Wochenschrift erfolgen.)

Herr Schlange: Diese Ausführungen würden mich sehr viel mehr interessiren, wenn ich nicht im Laufe der Zeit die feste Ueberzeugung gewonnen hätte, dass die rhachitischen Verkrümmungen der unteren Extremitäten — und von denen ist ja nur die Rede — ganz ohne jedes Zuthun, ohne Operation, ohne Schienen von selbst verschwinden. Das hat eine mehr als hundertfältige Erfahrung gelehrt. Die Verkrümmungen, die Sie bei erwachsenen Personen zu sehen bekommen, die Genua valga, stammen nie aus dem Kindesalter, sondern immer aus der Zeit vom 15., 16., 17. und 18. Lebensjahre. Die rhachitischen Verkrümmungen dauern aber nur bis zum schulpflichtigen Alter, darüber hinaus verschwinden sie vollkommen, mit ein paar Ausnahmefällen. Diese betreffen aber Wachsthumsstörungen anderer Art, die nicht lediglich als rhachitische zu bezeichnen sind. Ich bin diesen Dingen schon seit mehreren Jahren nachgegangen und habe, um gewissermaassen schwarz auf weiss den Beweis zu bringen, dass die rhachitischen Verkrümmungen sich von selbst ausgleichen, schon seit längerer Zeit Photographien von solchen kleinen Patienten mit verkrümmten Beinen herstellen lassen. Es ist dabei mein Wunsch, dass, nach einer gewissen Zeit, nach einem Jahre oder nach ein paar Jahren, wieder von denselben Personen Photographieen hergestellt werden, um Jedermann Gelegenheit zu verschaffen, durch Betrachtung der Photographieen die Ueberzeugung zu gewinnen, dass die rhachitischen Verkrümmungen von selbst verschwinden. Ich habe auch noch den Beweis dadurch zu erbringen gesucht, dass ich die sehr zahlreichen Mütter, welche uns die Kinder mit schweren Verkrümmungen in der Poliklinik vorstellten, auf das Verhältniss der unteren Extremitäten bei den übrigen Kindern examinirte; denn es lehrt ja auch die Erfahrung, dass sehr oft die rhachitischen Verkrümmungen nicht nur ein Kind befallen, sondern mehrere Kinder derselben Familie in gleicher Weise; oder dass das eine etwas mehr, das andere etwas weniger betroffen wird. Da ist es eine häufig wiederkehrende Angabe der Mütter, dass sie sagen: ja, die älteren Kinder haben Verkrümmungen gehabt, die mindestens ebenso hochgradig oder viel hochgradiger waren wie im vorliegenden Falle, aber in wenigen Jahren sind die Beine ohne ärztliche Hilfe gerade geworden. Ein schlagendes Beispiel der Art habe ich noch vor wenigen Tagen wieder einmal gesehen. Wenn die Verhältnisse so liegen, so ist eine Operation, die gewiss doch nicht

Digitized by Google

immer als eine ganz kleine zu bezeichnen ist, wenn auch sicher Unglücksfälle bei der heutigen Technik zu den grössten Seltenheiten gehören werden, überflüssig. Ist sie aber überflüssig, so ist sie auch verwerflich.

Herr J. Wolff: Mit der Bemerkung, dass die rhachitischen Verkrümmungen sich in der Regel im Laufe der Jahre gerade zu strecken pflegen, hat uns Herr Schlange nichts neues gesagt. Das hat u. a. bereits R. v. Volkmann ausdrücklich gelehrt, und es ist allen Chirurgen bekannt. Dass aber alle rhachitischen Verkrümmungen sich später gerade strecken, das hören wir heute zum ersten male, und dafür wird es Herrn Schlange recht schwer werden, den Beweis zu liefern. Ich möchte wohl von Herrn Schlange erfahren, welche andere Krankheit, als die Rhachitis der Kinderjahre, nach seiner Meinung die Diaphysenkrümmungen, welche man so häufig bei Erwachsenen sieht, erzeugt. Eine Sicherheit, dass die rhachitische Krümmung sich später wieder strecken wird, giebt es im voraus thatsächlich nicht. Und wenn selbst in der That später die spontane Geraderichtung eintritt, so vergehen doch meistens Jahre, während welcher zunächst das kranke Kind seine verkrümmten Beine behält. Wenn wir also durch eine geringfügige und bei aseptischem Verfahren ungefährliche Operation, wie die lineäre Osteotomie — eine Operation, die bei poliklinisch behandelten Patienten in der Regel in 10 Tagen zur vollkommenen Heilung führt — die Eltern der Kinder über den Kummer hinwegzubringen vermögen, Jahrelang während des Abwartens der zweifelhaften spontanen Geradestreckung die Kinder mit ihrer Deformität umherlaufen zu sehen, so ist es unsere Pflicht, diese Operation auszuführen. Sie sehen hier ein vor zwei Jahren innerhalb weniger Wochen von schwerer rhachitischer Unterschenkelverkrümmung, wie Ihnen die hier vorliegende Photographie dieselbe zeigt, dauernd geheiltes Kind. Es wäre ja nicht unmöglich, dass, wenn die Eltern bis jetzt gewartet hätten, allmählich spontane Besserung eingetreten wäre. Aber Herr Schlange wird gut thun, zu berücksichtigen, wie glückliche Gesichter die Eltern zeigen, wenn man den Kindern gegenüber dieser unsicheren Erwartung schon in wenigen Wochen eine sichere schnelle Hilfe zu bringen vermag.

Herr Schlange: Erstens ist doch festzuhalten, dass die Operation, wenn sie auch in 100 Fällen glückt, vielleicht in dem 101. Fall einmal missglücken kann. Wir sind doch alle Menschen, und es kann uns ein Fehler passiren. Wir wenigstens stehen hier in der Klinik auf dem Standpunkt, dass wir uns bei jedem operativen Eingriff die Frage vorlegen müssen: Ist er durchaus nöthig, kann man ihn nicht umgehen. Was den Kummer der Eltern betrifft, den Herr Wolff so sehr betont, so habe ich immer den Eindruck gehabt, dass der sehr schnell schwindet, wenn man den Eltern die feste Versicherung giebt, ohne Operation, ohne Zuthun, ohne drückende Schienen, ohne quälende Belastung der unteren Extremitäten werden die Beine in kurzer Zeit gerade. Meine Ueberredungskunst ist nicht gross, aber sie hat, wie mir schien, hingereicht, den Kummer

Digitized by Google

der Eltern in helle Freude zu verwandeln. Wenn ich noch ein Wort hinzufügen darf, so möchte ich sagen, ich würde Herrn Wolff sehr dankbar sein, wenn er uns einmal einen erwachsenen Patienten zeigen würde, bei dem Verkrümmungen der Extremitäten aus dem Kindesalter, aus den ersten Lebensjahren, aus der Zeit vom 2. bis 3. bis 5. Jahre herstammen. Wir haben recht viele Oesteotomieen hier in der Klinik bei erwachsenen Personen zu machen, und zwar immer nur wegen Genu valgum; aber ich versichere, es ist uns noch kein Fall vorgekommen — nur einen Fall ausgenommen, wo besondere Verhältnisse obwalteten —, wo die Patienten nicht mit Bestimmtheit angaben: Das Genu valgum hat sich herausgebildet in der Zeit, wo sie anfingen, zu arbeiten.

Herr Sonnenburg: Wenn ich auch im allgemeinen ganz auf dem Standpunkt des Herrn Schlange stehe, so glaube ich doch, dass es Fälle giebt, wo die Rhachitis sehr frühzeitig zur Osteosklerose führt. Diese Fälle haben wir alle gesehen, und das sind auch Fälle, wo die Verkrümmungen nicht von selber wieder schwinden, sondern in der That zurückbleiben. In Fällen frühzeitiger Osteosklerose, wo durch das fernere Wachsthum ein Ausgleich der Verkrümmung nicht vollständig mehr erfolgt, mache ich immer die Osteotomie. Dass wir hier die lineäre Durchschneidung des Knochens machen, ist selbstverständlich. Das ist das älteste Verfahren, und Sie werden sich erinnern, dass Langenbeck, als er die subcutane Osteotomie in die Chirurgie einführte, den Knochen durchbohrte, eine feine Stichsäge einführte und denselben geradlinig durchsägte. Die keilförmige Osteotomie wird am Unterschenkel, soviel ich weiss, selten von den Chirurgen ausgeführt, weil die lineäre vollständig genügt.

Herr J. Wolff: Ich bin zufällig in der Lage, Herrn Schlange's Wunsch sogleich, wenigstens durch Vorzeigung von Abbildungen, genügen zu können. Ich habe hier, behufs Demonstration für den nächsten auf unserer Tagesordnung angekündigten Vortrag, zu dem wir allerdings heute wohl nicht mehr kommen werden, zwei Tafeln meines demnächst erscheinenden Werkes über das Gesetz der Transformation der Knochen mitgebracht. Da sehen Sie gleich fünf verschiedene Präparate der allerschwersten, durch Rhachitis bedingten Diaphysenkrümmungen ausgewachsener Individuen — und von Diaphysenkrümmungen ist hier die Rede, nicht von Genu valgum und varum — abgebildet.

Herr Joachimsthal: Ich bemerke, dass allerdings in einzelnen Kliniken schon früher rein empirisch die lineäre Osteotomie bei hochgradigen rhachitischen Verkrümmungen des Unterschenkels angewandt worden ist. Wenn aber Herr Sonnenburg behauptet, dass die lineäre Osteotomie schon jetzt die überall übliche Methode ist, so befindet er sich mit dieser Auffassung ganz und gar im Irrthum. Zunächst ist noch im Jahre 1887 aus der hiesigen chirurgischen Klinik eine Dissertation von Gordon veröffentlicht, der über eine Reihe von keilförmigen Osteotomieen bei rhachitischen

Digitized by Google

Verkrümmungen berichtet. Sodann sind in der neuesten Zeit namentlich von englischer Seite in drei Arbeiten von Pye, Mayo Robson und Hagyard, die im „British medical Journal“ und „Lancet“ publicirt sind, sowie auf dem letzten französischen Chirurgencongress von Levrat die keilförmigen Osteotomieen bei rhachitischen Unterschenkelverkrümmungen empfohlen worden. Diesen und vielen früheren Arbeiten gegenüber ist es immerhin von Werth, darauf hinzuweisen, dass das lineäre Verfahren vor dem keilförmigen sehr entschieden den Vorzug verdient.

Herr Schlange: Es ist allerdings vor einigen Jahren eine Dissertation von Gordon aus der Klinik erschienen, die auch über einige Osteotomieen berichtet, die an kleinen Kindern ausgeführt worden sind. Ich darf hinzufügen, dass Herr v. Bergmann derartige Osteotomieen seit langer Zeit nicht mehr gemacht hat.

7. Herr Bourwieg: Zur Frage der **„willkürlichen“ Hüftgelenksluxation.** (Der Vortrag wird in der Hoffa'schen Zeitschrift für orthopädische Chirurgie publicirt werden.)

8. Herr J. Wolff: Thatsächliche Bemerkung zum Protokoll der vorjährigen Julisitzung. In Uebereinstimmung mit Herrn Sonnenburg habe ich eine thatsächliche Bemerkung zu dem Protokoll der Sitzung vom Juli v. J. zu machen. Damals berichtete Herr Sonnenburg über einen zuvor von Herrn Schlange und mir behandelten Fall von Unterschenkelsarkom. Er legte uns das betreffende Präparat vor. In dem Protokoll der Sitzung, das im März erschienen ist, befindet sich die Bemerkung, dass das Kind vollständig geheilt aus der Klinik entlassen ist, sodass der Anschein entsteht, als wenn auch bis dahin die Gesundheit des Kindes unverändert geblieben wäre. Das Kind ist aber am 5. December v. J. gestorben, nicht an einem localen Recidiv, aber nach dem mir zugegangenen Berichte allem Anschein nach an einem Recidiv der inneren Organe. Die Section konnte nicht gemacht werden.

Herr Sonnenburg: Die Section des Kindes ist nicht gemacht. Es wurde nach der Entlassung aus dem Krankenhause noch in der inneren Poliklinik eine Zeitlang angeblich wegen Lungenkatarrhs behandelt.

8. Herr J. Wolff: Vorstellung eines Falles von **Kniescheibenbruch.** (Der Vortrag wird anderweitig veröffentlicht werden.)

Sitzung am 11. Juli 1892.

Vorsitzender: Herr v. Bardeleben, Schriftführer: Herr Sonnenburg.

Herr Sonnenburg: Vorstellung eines durch Laparatomie von **innerer Einklemmung** geheilten Patienten (Hernia retroperitonealis Treitzii). (Der Vortrag ist in der Festschrift für Esmarch erschienen.)

Digitized by Google

Herr v. Bergmann: Der Fall ist ja in der That sehr interessant, ich glaube sogar ein Unicum. Die zufällig in Leichen gefundenen, von Treitz beschriebenen Fälle haben sich immer dadurch ausgezeichnet, dass es sich um sehr grosse Brüche handelte, und die Incarceration durch Reiten des Darms auf der Peritonealfalte zustande kam. Der Darm füllte sich und ritt auf der Falte. Es wären daher kleine Hernien im Incarcerationsstadium ein Unicum. Ich wüsste aber auch nicht, wo anders die in Rede stehende Einklemmung gelegen sein sollte.

Herr Israel: Ich möchte hier erwähnen, dass ich eine innere Einklemmung des Darms sehr ähnlich der von Herrn Sonnenburg gezeigten operirt habe. In diesem Falle hatte sich der Darm in einer properitonealen Bauchfelltasche eingeklemmt, in der Nähe des Nabels; es handelte sich nur um einen Darmwandbruch. Die kleine Bauchfelltasche war flaschenförmig und nicht tiefer als dass man etwa 1^1_2 Fingerglieder hineinstecken konnte. Der im höchsten Collaps operirte Patient starb während der Operation.

2. Herr Koch: **Schussverletzung.** Der 42jährige Arbeiter St. schoss sich am 30. Juni 1892 in selbstmörderischer Absicht eine 7 mm Revolverkugel in den Mund. Die Kugel schlug in schräger Richtung auf den Processus alveolaris des zweiten Dens molaris sinister auf, diesen Processus fracturirend und einen Bleisplitter hinterlassend. Darauf sprang die Kugel in schräger Richtung ab, durchbohrte den harten Gaumen und drang in die linke Nase. Hierdurch wurde die untere Muschel in ihrer Mitte durchbohrt. Schliesslich blieb das Geschoss im Septum narium stecken, wo es mit der Kornzange extrahirt wurde. Auf diesem Wege hat das Weichblei Absprengungen erlitten, so dass nur ein Stück, entsprechend der Hälfte des stark deformirten Geschosses, aufzufinden war.

3. Herr v. Bardeleben: Ich möchte daran anschliessend einen Fall zeigen, der frischeren Datums ist. Der Kranke hat es noch weniger geschickt angefangen. Er hat sich nämlich eine Ladung **Schrot in den Mund geschossen,** auch in der Richtung von rechts nach links, so dass der Schuss die linke und vordere Wand des Oberkiefers fortgerissen hat, und die Zähne herausgefallen sind. Ueberdies sind die Schrote noch im Zusammenhang in die Wange hineingefahren (Demonstration) und haben die Oberlippe ganz durchgerissen. Das machte aber nicht den Eindruck, als wären durch die Lippe die Schrote selbst durchgegangen, sondern den des Zersprengtseins, also einer Platzwunde. Ich habe die Wundränder nur wenig angefrischt, und die Lippe ist per primam zusammengeheilt. Die Zähne sind nicht restitutionsfähig, die Alveolen fehlen; hier muss eine kunstreiche Prothese gemacht werden. Die grosse Schusswunde in der Wange ist noch in Granulation, wird aber in einiger Zeit auch heilen. Es ist ein glücklicher Zufall, dass der Schuss nicht ein klein wenig weiter einwärts gegangen ist; sonst wäre der Bulbus verloren gewesen.

Digitized by Google

Bei Gelegenheit dieses Defects möchte ich den Herren noch einen anderen, nicht durch einen Schuss entstandenen Defect zeigen. Der Patient — er versteht nicht deutsch — sucht immer seinen Defect durch die vorgehaltenen Hände und Tücher zu verdecken. Ein Zahnarzt hat ihm gerade heute einen plastischen Ersatz gebracht, den der Kranke jetzt trägt; da sieht man vor dem grossen Substanzverlust nicht sehr viel. Man sieht aber, dass ich auf beiden Seiten eine Erweiterung des Mundes durch Lippenbildung gemacht habe. Der Kranke war ausserstande, den Mund zu öffnen, und es war von der Cheiloplastik nicht möglich, irgend etwas an den Zahnrändern zu machen. Er kann nun den Mund wohl weit genug aufmachen; es ist eine Art Scheunenthor entstanden. Ich habe das aber nicht anders machen können, da ich erst die Möglichkeit einer Oeffnung durch Herstellung der beiden Lippen herbeiführen musste. Die Lippe ist übrigens gut gerathen, was um so bemerkenswerther ist, als er nach der Operation ein schweres Erysipel überstanden hat. Wir waren über diese Complication sehr erstaunt, denn es war damals und kurz vorher kein Erysipelfall hier. Wir sind sehr froh darüber, und da die Baracken ja für Infectionskrankheiten bestimmt sind, thun wir ganz recht daran; wir haben keine Isolirräume. Der Kranke hat sein Erysipel wohl wesentlich deshalb so gut überstanden, weil es, wie wir später erst durch einen Dolmetscher herausgebracht haben, das 11. oder 12. mal gewesen ist, dass er es gehabt hat. Von dem Erysipelas habituale wissen wir ja, dass es sehr häufig, wenn auch nicht immer, günstig verläuft. Wenn die beiden Ersatzstücke herausgenommen sind (Demonstration), so sieht der Mann weniger schön aus; er sah aber noch viel weniger schön aus, als er den Mund fest geschlossen hatte, und seine beiden Eckzähne wie zwei Eberhauer herausguckten. Dadurch, dass ihm diese Eckzähne entfernt sind, ist er schon erheblich verschönert worden. Seine Zunge hat die Gewohnheit, zum Verschluss des Loches zu dienen, welches er im harten Gaumen hat. Er hat eine grosse Perforation am Gaumen, welche knöchern zu verschliessen gerade nicht sehr leicht sein würde. Da er doch eine „Pièce“ tragen muss, kann das Loch leicht durch einen Fortsatz derselben geschlossen werden. Es fehlt auch ein Theil des weichen Gaumens; der Rest ist nach hinten gezogen und an der hinteren Schlundwand festgeheftet. Ueber die Entstehung dieser Zerstörungen wissen wir garnichts; auch durch die Vermittlung des Dolmetschers haben wir nichts herausbekommen. Es sieht nicht aus wie Lupus und auch nicht wie Syphilis. In ärztlicher Behandlung ist der Kranke früher nicht gewesen.

Herr v. Bergmann: Nach Syphilis kommen gerade solche Zerstörungen vor.

4. Herr A. Koehler stellt drei auf dem Institut für Infectionskrankheiten aufgenommene Kranke mit **örtlicher Tuberculose** vor. (Siehe die Vorträge im II. Theil dieses Bandes.)

Digitized by Google

5. Herr Korsch: Vorstellung einiger geheilter **Kniescheibenbrüche.** Meine Merren! Als auf dem eben verflossenen Chirurgencongress Herr Pfeilschneider den Vorschlag machte, ganz gewöhnliche subcutane Fracturen zu eröffnen und zu nähen, kam die Rede auch auf die Patellarbrüche. Die Mehrheit des Congresses scheint doch der Meinung gewesen zu sein, dass es nicht gerathen sei, bei gewöhnlichen Kniescheibenbrüchen das Gelenk zu eröffnen und zu nähen, da den günstigen Erfolgen ebenso ungünstige in der Statistik gegenüberstehen, Fälle, in denen das Gelenk entweder steif blieb, oder wo wegen Vereiterung nachträglich amputirt werden musste.

Die Indicationen für die Knochennaht bei Patellarbrüchen würden sein: 1) wenn gleichzeitig eine Weichtheilwunde das Kniegelenk bereits eröffnet hat; 2) wenn die Resorption eines grossen Blutergusses lange auf sich warten lässt, sodass eine Aneinanderpassung und Annäherung der Bruchstücken nicht möglich ist; dann 3) wenn es sich bei jungen Individuen darum handelt, ein möglichst gut functionirendes Kniegelenk wieder zu gewinnen, und 4) vielleicht bei veralteten, schlecht geheilten Patellarfracturen. — Diesen Punkt allerdings nur mit grosser Einschränkung.

Für die Wiederherstellung der Functionsfähigkeit ist jedoch, ob man nun operirt oder nicht, die Frage von ganz besonderer Bedeutung: Ist der Reservestreckapparat erhalten oder nicht? Derselbe wird bekanntlich hergestellt durch gewisse sehnige Faserzüge, welche sich vom Vastus internus einerseits und vom Tensor fasciae latae andererseits an der Patella vorbei in die Fascia cruris hinein erstrecken. Die Anwesenden erinnern sich wohl noch des Falles, den Herr Geheimrath v. Bergmann in der Maisitzung vergangenen Jahres vorstellte mit einer Diastase der Patellarstücke von 11 cm, und wo ein ausgezeichnetes functionelles Resultat erzielt worden war, indem sich diese Reservestreckapparate zu beiden Seiten der Patella wie Muskeln anspannten. Wenn mit dem Hauptstreckapparat auch der Reservestreckapparat gerissen ist, so, glaube ich, wird auch die Naht der Kniescheibe kein besonders gutes Resultat ergeben; und das mögen auch die Misserfolge sein, wenn man bei alten, schlecht geheilten Patellarfracturen die Naht gemacht hat und keine Verbesserung der Function constatiren kann. Die Reservestreckapparate treten dann andererseits wie in dem oben citirten Falle, wiederum so kräftig ein, dass der Hauptstreckapparat, ziemlich wirkungslos sein kann.

In den beiden Fällen, die ich Ihnen jetzt vorzustellen die Ehre habe, ist nun der Reservestreckapparat erhalten geblieben. Es handelt sich um schwere Brüche und ausserdem um Leute über 60 Jahre.

Der erste Patient (Demonstration), 65 Jahre alt, erlitt am 24. Februar d. J. durch Fall eine Querfractur der Kniescheibe mit einer Diastase der Patellarstücke von 4 cm. Der Umfang des linken Kniegelenks war um 5 cm grösser als bei dem rechten. Trotz täglicher Massage, feuchtwarmer Umschläge und elastischer Compression trat keine Resorption des Blutergusses ein; es war nicht möglich, die Bruchstücke einander zu nähern. Nach 14 Tagen wurde

Digitized by Google

die Eröffnung des Kniegelenks gemacht und 60 g Blutgerinnsel entfernt, ebenso ein lateral abgesprengtes, haselnussgrosses Knochenstückchen. Die Naht wurde nach Ceci vorgenommen, wo hier noch die Narben von den Einschnitten ober- und unterhalb der Patella zurückgeblieben sind. Der Draht liegt noch. Die Heilung der Querschnitte erfolgte per primam. Nach drei Wochen begann die Massage. Es konnte bei dem Alter des Patienten, der sehr heruntergekommen war, die Gewöhnung an das Gehen erst nach weiteren vier Wochen erfolgen; aber die Functionsfähigkeit des Beins ist jetzt verhältnissmässig recht schön. Das Knie kann allerdings bis zum rechten Winkel noch nicht gebracht werden.

Der zweite Fall betrifft einen 62 Jahre alten Herrn, Inspector einer Spirituosenfabrik; er beschäftigte mich gerade in der Zeit des Chirurgen-Congresses mit der Frage, ob genäht werden sollte oder nicht — der Patient war auf der Strasse ausgeglitten, auf das linke Knie gefallen und hatte einen Querbruch der Patella erlitten. Die Anschwellung war eine sehr bedeutende, sie betrug 6 cm; das Gelenk war schwappend angefüllt durch einen Blut- und Lymphergusz. Die Haut zwischen den Patellarfragmenten war papierdünn, und schon beim leichten Anblasen entstand eine Delle. Es bestand also ein sogenanntes décollement traumatique. Bei ruhiger Lagerung auf einer Whatson'schen Schiene, leicht comprimirenden feuchtwarmen Umschlägen nahm der Blut- und Lymphergusz schnell ab, nach noch nicht vollen 48 Stunden schon um fast 3 cm. Gleichzeitig runzelte sich die Haut im Bereich der Diastase und gewann allmählich wieder normale Beschaffenheit. Am 7. Tage wurde mit Massage und Faradisation des Quadriceps angefangen, und die Bruchenden durch den Cooper'schen Heftpflasterverband möglichst aneinander gebracht. Die activen Gehübungen konnten leider erst nach 22 Tagen angefangen werden, weil der Patient infolge einer Arteriosklerose an Schwindelanfällen litt, sodass schon das Aufrichten im Bett ihm Schwindel verursachte. Er geht jetzt verhältnissmässig gut. Ich glaube nicht, dass man bei dem Alter des Patienten und der Beschaffenheit seiner Arterien durch die Knochennaht einen besseren Erfolg erzielt hätte.

Herr v. Bardeleben: Unter Cooper'schem Heftpflasterverband ist nicht etwa ein Verband zu verstehen, den Cooper mit Heftpflaster angelegt hat. Cooper hat bekanntlich zu seinen Verbänden kein Heftpflaster gebraucht. Es ist darunter nur der Typus des Cooper'schen Kniescheibenbruchverbandes zu verstehen, ausgeführt mit Heftpflasterstreifen, was ja sehr viel wirksamer ist.

Herr Sonnenburg: Es ist wichtig, dass die Frage der Behandlung der Kniescheibenbrüche immer wieder von neuem erörtert wird, und wir sind Herrn Korsch sehr dankbar, dass er uns einige interessante Fälle gezeigt hat. Es wäre sehr zu wünschen, dass die heute allgemein von Chirurgen acceptirten Grundsätze bei der Behandlung der Patellarbrüche — Grundsätze, die sich nach der gleichzeitigen grösseren oder geringeren Verletzung des Streckapparates richten — auch Gemeingut der Aerzte würden. Die Be-

Digitized by Google

rechtigung dieses Wunsches kann ich Ihnen durch Mittheilung einer Erfahrung aus dem Moabiter Krankenhause illustriren. Ein Patient hatte einen Kniescheibenbruch erlitten. Die Diastase war sehr unbedeutend, der Streckapparat, die Kapsel und Fascien nur unbedeutend verletzt. Es war einer derjenigen Fälle, der bekanntlich auch, sofort mit Massage behandelt, ein sehr gutes Resultat zu geben pflegt. Ich habe den Patient mit leichterem Verband 8 Tage liegen lassen, ihn dabei fleissig massirt. Nach einigen Wochen war ich mit dem Resultat sehr zufrieden. Nur war die Function und Kraft des Quadriceps selbstverständlich noch nicht ganz normal. Trotzdem glaubte ich, eine ganz gute Prognose stellen zu können, wenn die Massage und die Uebungen des Gelenks fleissig fortgesetzt würden. Der Patient verliess das Krankenhaus und kam in die Behandlung eines Specialarztes, der ihn aber dann einer ganz anderen Behandlung unterwarf. Zunächst liess er ihm einen grossen Lederapparat machen, der das ganze Kniegelenk und den Oberschenkel umfasste. Dadurch ging die gute Wirkung, die ich vorher durch Massage des Quadriceps erzielt hatte, wieder verloren. Als ich den Patienten wiedersah, war der Quadriceps wieder ganz atrophisch, im Kniegelenk das bekannte Exsudat, das Gelenk viel steifer, wir mussten wieder von neuem die Behandlung anfangen. Dann ging er wieder aus der Behandlung heraus und kam nach einiger Zeit zurück. Es war ihm gesagt worden, er müsste sich operiren lassen; die Kniescheibe müsste genäht werden. Nun betrug die Diastase vielleicht höchstens ein paar Millimeter. Diese geringe Diastase konnte unmöglich die Ursache der schlechten Function der Extremität sein. Ich habe keinen Werth darauf gelegt, weil wir ja wissen, dass Kniegelenke trotzdem ausgezeichnet functioniren. Es bedurfte unserer ganzen Autorität um den Patienten abzuhalten einer unnöthigen Operation sich zu unterwerfen und dadurch eventuell die Chancen einer definitiven Wiederherstellung zu verschlechtern. Gerade solche Fälle, wo der Streckapparat durch das Trauma selber so wenig Einbusse erlitten hat, bedürfen sicher nicht einer Operation, und vor allen Dingen dürfen auch nicht Apparate lange Zeit getragen werden, welche die Function des Muskels wesentlich zu beeinträchtigen in der Lage sind. Es scheint aber, dass diese Grundsätze heutzutage noch wenig in der ärztlichen Welt bekannt sind.

Herr Körte: Bei Kniescheibenbrüchen mit starkem Erguss und ausgedehntem Einriss der Kapsel habe ich in letzter Zeit das Gelenk stets mit einem dicken Troicart punctirt und den Bluterguss entfernt, damit eine bessere Annäherung der Fragmente möglich wurde. Dann habe ich eine Art Sehnennaht gemacht, in der Weise, dass ich eine gekrümmte, mit starkem Silberdraht armirte Nadel durch den Ansatz der oberen Patellarsehne hart am Knochen durchgeführt habe. In derselben Weise wurde durch den Ansatz des Ligamentum patellae am unteren Fragment ein Silberdraht gelegt, und dann wurden die entsprechenden Drahtenden, während die Bruchstücke mit den Fingern gegeneinander geschoben wurden, über Jodoformgazerollen zusammen-

Digitized by Google

gedreht. Durch diesen gefahrlosen Eingriff nähert man die Fragmente recht gut aneinander und erhält sie in dieser Lage, und das scheint mir gerade bei den Fällen, wo ein starker Kapselriss erfolgt ist, also die Hülfsbänder für die Streckung getrennt sind, von Wichtigkeit zu sein. Die Stichöffnungen werden mit Jodoform-Collodium verschlossen und mit einem kleinen Contentivverband aus Gazebinden, der nur das Kniegelenk selbst umgiebt, bedeckt. Das Glied wird auf einer Hohlschiene gelagert; die Muskeln des Oberschenkels werden nach Ablauf der ersten Tage massirt und elektrisirt. Nach 12—14 Tagen werden die Fäden entfernt und passive Bewegungen ausgeführt.

Diese Methode habe ich mehrmals mit befriedigendem Erfolge angewendet, unter anderen bei einem älteren sehr fettleibigen Herrn, welcher beide Kniescheiben gebrochen hatte, die eine zum zweiten male. Derselbe konnte wieder gehen und Treppen steigen.

Kürzlich bin ich bei Gelegenheit der Section eines an Beckensarkom verstorbenen Mannes, der früher die Kniescheibe gebrochen hatte, in den Besitz eines Präparates gelangt, welches beweist, wie wichtig die seitlichen Fascienausbreitungen für die Streckbewegung sind. Der Patient war anderweitig mit festen Verbänden behandelt und hatte bald nach seiner Heilung die Kniescheibe zum zweiten male zerrissen. Es bestand eine 5—6 cm breite Diastase der Fragmente, der Gang war sehr unbeholfen und unsicher, das ganz gestreckte Bein konnte nur schwer erhoben werden. An dem Präparat liess sich sehr schön sehen, dass die seitlichen Partieen der Gelenkkapsel sehr dünn waren, während die Fragmente durch eine 5—6 cm lange derbe Narbenmasse verbunden waren. Die Schwächung der seitlichen Partieen der Gelenkkapsel und Fascien bedingten die unvollkommene Function des Kniestreckapparates.

Bei einfachen Kniescheibenbrüchen habe ich sehr bald nach der Verletzung die Massage des Gelenkes und der Muskeln machen lassen, verbunden mit vorsichtigen passiven Bewegungen. Das Glied wurde nicht fixirt, sondern nur gelagert. Die Heilungsresultate waren günstige, es wurden relativ gut brauchbare Gelenke erzielt.

Herr J. Wolff: Ich glaube, dass sich die Indicationen für die operative Behandlung der Kniescheibenbrüche noch sehr viel mehr werden einschränken lassen, als es bisher geschehen ist. Ich werde mir erlauben, Ihnen in einer der nächsten Sitzungen einige Patienten vorzustellen, bei denen es sich zeigt, dass man durch einen geeigneten Verband die Fracturen der Patella und des Olecranon, selbst dann, wenn eine erhebliche Diastase vorhanden ist, noch sehr gut zur vollständigen Annäherung bringen kann. Die Verbandmethode besteht darin, dass man während der Anlegung des Gypsverbandes mittels zweier Finger des Assistenten die Fragmente krampfhaft fest — bis zur vollkommenen Berührung — an einander gedrückt halten lässt, und zwar so lange, bis der Gyps rings um die mit eingegypsten beiden Finger des Assistenten erstarrt ist. Die Me-

Digitized by Google

thode ist nicht ganz neu; sie ist — wenigstens in sehr ähnlicher Weise — von Jaesche in Nishni-Nowgorod in einem der ersten Bände von Langenbeck's Archiv beschrieben und später auch von Mazzoni geübt worden. Diese Autoren haben mit der Methode Erfolge erzielt, welche ebenso wie die meinen beweisen, dass man in den meisten, vielleicht in allen Fällen, die Naht der Fragmente wird entbehren können.

Herr v. Bergmann: Ich glaube, die Frage ist in Fluss, und eins ist gewiss erreicht: dass man solche Lederapparate, die College Sonnenburg eben sehr passend kritisirt hat, bei der Behandlung nicht benutzen wird, wenn man weiss, ein wie grosser Theil des Misserfolges auf Atrophie des Quadriceps beruht. Sonst aber muss ich gestehen, halte ich die Frage noch nicht für abgeschlossen und glaube, dass gerade solche Vorschläge, wie College Körte sie gemacht hat, sehr beherzigenswerth sind. Ich erinnere daran, dass man die Malgaigne'schen Klammern ja wieder zu Ehren bringen will. Es gelingt wohl bei den meisten Patellarfracturen, die Annäherung durch alle möglichen Verbände zu erzielen und dabei doch die Function des Quadriceps zu erhalten. Deswegen bin ich gegen Gypsverbände. Schlechter sind immer die Fälle, wo es nach erfolgter fibröser Heilung Jahr und Tag ganz gut geht, und dann mit einem male die Diastase, die sehr unbedeutend war, durch einen neuen Fall oder Unfall sehr bedeutend wird. Dann kommt alles darauf an, wie weit der Quadriceps noch wirkt, und wie der sog. Reserveapparat für das Strecken des Unterschenkels in Thätigkeit gesetzt werden kann. Dass es oft sehr gut geht, habe ich heute in der Klinik demonstrirt. Ich habe einen Patienten vorgestellt, bei dem die Diastase ungefähr 10 cm in der Beugung betrug, allerdings nur $1^1/_2$—2 cm in der Streckung. Er ist sehr gut gegangen, langsam, aber sicher. Ausnahmen in solchen Fällen kommen immer vor; aber ich glaube doch nicht, dass sie die Frage entscheiden; vielmehr werden wir uns immer und immer wieder fragen müssen, ob wir nicht durch einen etwas grösseren Eingriff von Anfang an mehr leisten sollen. Es ist diese Frage von den Patellarfracturen jedenfalls eine andere, als die nach der Behandlung anderer subcutaner Fracturen durch Einschnitte und Nähen.

Herr v. Bardeleben: Ich darf wohl noch hinzufügen: eine Diastase von 11 cm habe ich in der Mitte der fünfziger Jahre bei einem Manne beobachtet, dessen Kniescheibenfractur viele Jahre vorher von Baum behandelt war. Dieser Mann war Gerichtsbote, machte mit der Diastase von 11 cm bei gestreckter Haltung seine Gänge auf dem Lande, stieg Treppen ganz wie ein anderer Mensch, und hatte aus Dankbarkeit für die Behandlung seines Sohnes, der einmal schwer verletzt in die Klinik gebracht wurde, uns das Versprechen gegeben, jedes Semester in die Klinik zu kommen und uns vorzumachen, wie er mit dem Beine, an dem er die Patella gebrochen hatte, sich ohne weiteres auf einen Stuhl erheben konnte, ohne sich irgendwie zu stützen oder anzufassen. Seitdem ich ihn gesehen hatte, habe ich immer

Digitized by Google

an Peter Camper gedacht, der schon den Rath gab, die Patienten nicht mit Verbänden in gestreckter Stellung zu plagen, sondern frühzeitig ihr Bein wieder bewegen zu lassen. — Das mag ja gewisse Einschränkungen erleiden, und gewiss passt auch hier nicht eins für alle; aber den Gedanken, den wir jetzt so emsig verfolgen, bei Patellarbrüchen vor allem das Steifwerden des Beins zu verhüten, den hat Peter Camper schon gehabt.

Herr Wolff: Ich glaube, dass es dem Patienten keinen Nachtheil bringt, wenn man ihm für die ersten 3 bis 4 Wochen nach der Verletzung einen Gypsverband anlegt, der die dauernde feste Aneinanderheilung der Fragmente bewirkt.

Herr v. Bardeleben: Ich würde mir aber immer arge Vorwürfe machen, wenn der Patient nachher ein steifes Bein hätte. Ich fürchte, das wird ganz gewöhnlich vorkommen, wenn man den Gypsverband 3—4 Wochen liegen lässt. Ich habe ja in der Zeit der übertriebenen Gypsschwärmerei auch solche Gypsverbände angewandt; aber ich habe es immer als einen bedenklichen Mangel erkannt, dass die Patienten nach der Heilung des Bruches infolge der langen Unthätigkeit des Beins gar oft das Knie nicht beugen können. Darin liegt ja ein grosser Vorzug der Naht vor dem Gypsverbande, dass die Patienten viel früher Bewegungen machen dürfen und können.

Herr Wolff: Die Fälle, die ich zeigen möchte, sprechen dagegen. In diesen Fällen ist eine gute Beweglichkeit vorhanden.

Herr v. Bergmann: Ich möchte darin richtig verstanden werden. Nicht dem Gypsverband mache ich einen Vorwurf, aber ich halte es für einen Fortschritt — und darauf spielte ich an, als ich von den Lederapparaten sprach — in der Behandlung der Patellarfracturen, dass man die Immobilisation nicht zu lange ausdehnt, deswegen möchte ich auf die Versuche hinweisen, auf welche uns Herr Hoffa aufmerksam gemacht hat. Die sind doch für die schnelle Atrophie des Quadriceps und ihre Genese sehr lehrreich. Jedenfalls sehwindet der Quadriceps ganz besonders schnell. Es ist also durchaus richtig, bald auf die Function des Quadriceps zu wirken. Eine längere Behandlung des Beins mit Gypsverband lässt uns diese Einwirkung nicht genügend berücksichtigen. Deshalb, habe ich gemeint, sind diejenigen Verbände besser, welche unsere Einwirkung auf den Quadriceps möglich machen. Die Construction solcher halte ich in der That für einen Fortschritt. Das war es, was ich Collegen Sonnenburg bestätigte. — Diese zeitige Einwirkung auf den Muskel lässt aber auch wieder die Idee aufkommen, etwas mehr zu thun, d. h. gleich oder früher blutig einzugreifen, als wir dies bis jetzt gethan haben. Und da betrachte ich das, was College Korsch gesagt hat, für nachahmenswerth.

Herr Wolff (zu Herrn v. Bergmann): Aber Sie sind nicht im Princip gegen die Anlegung eines Gypsverbandes in den ersten 3 bis 4 Wochen?

Herr v. Bergmann: Nein; aber ich glaube, bei Patellarfractur können wir besseres thun.

Digitized by Google

6. Herr Korsch: Demonstration des **ambulatorischen Gypsverbandes** bei Knochenbrüchen des Unterschenkels.[1]) M. H.! Die bereits von Sentin in Brüssel in den vierziger Jahren angegebene Methode, die technischen Errungenschaften der Orthopädie auch für die ambulante Behandlung der Unterschenkelbrüche nutzbar zu machen, ist von Hessing in Göggingen am weitesten ausgebildet worden. Von seinen Anhängern und Schülern haben sich Roth in Budapest, Heusner in Barmen und Harbordt in Frankfurt a. M. bemüht, einfachere und namentlich billigere Stützverbände und Apparate herzustellen, besonders für die Behandlung der Oberschenkelbrüche. Zur Anwendung dieser Methoden, selbst der relativ einfachen von Heusner, ist aber ein so grosses Maass von persönlicher technischer Schulung nöthig, ferner eine mechanische Werkstatt, geschultes Personal etc., dass diese Methoden Allgemeingut der Aerzte, glaube ich, nicht werden können.

Nach Sentin's Vorbilde zeigte nun Krause in No. 13 des vorigen Jahrganges der Deutschen medicinischen Wochenschrift, wie man mit viel einfacheren Mitteln, lediglich durch Anwendung des Gypsverbandes, den Kranken mit Brüchen des Unterschenkels die Wohlthat der ambulanten Behandlung zu theil werden lassen kann. Soll der Kranke in den Stand gesetzt werden, zu gehen und sich auch wirklich auf das verletzte Bein zu stützen, so muss sich der Gyps- verband allen Umrissen des Gliedes wie ein Modell anschmiegen; daher muss die Wattenpolsterung ganz fortgelassen werden. Der Gypsverband, der allen Knochenvorsprüngen anliegt, muss die Körperlast tragen. Beim Oberschenkelbruch lässt sich durch den Gypsverband eine Verschiebung der Bruchenden in der Längsachse nicht gut verhüten; dagegen wohl beim Unterschenkelbruch. Beim Unterschenkel kann der Gypsverband Zug und Gegenzug durch Anstemmen gegen die Malleolen, den Fussrücken und die Ferse einerseits, andererseits gegen die capitälförmigen Condylen der Tibia ausüben.

Krause lässt nun eine frische, uncomplicirte Unterschenkelfractur acht Tage lang im Streckverband liegen mit Belastungen bis 20 Pfund; dann folgt ein ziemlich voluminöser Gypsverband um die mit einer leichten Mullbinde eingewickelte Extremität bis zur Mitte des Oberschenkels, das Kniegelenk in leichter Beugung, der Fuss dorsal flectirt, damit das Bein leichter nach vorn geschwungen werden kann.

Ich habe seit einem Jahre diese Methode an über 50 Fällen von Unterschenkel- und Knöchelbrüchen geprüft und bin mit der Zeit zu folgendem Verfahren gekommen. Da es sehr schwierig ist und mir meistens unmöglich erscheint, an einem kurzen unteren Bruchstück eine einigermaassen wirksame und andauernde Extension auszuüben, so habe ich die Extension ganz fortgelassen und lege ganz frische Knochenbrüche lediglich hochgelagert auf Kissen, stütze sie durch Sandsäcke und applicire Eis. Die Anlegung des

[1]) Cfr. Ueber die Behandlung der Unterschenkelbrüche im Umhergehen. Charité-Annalen 1892, p. 439—451.

Digitized by Google

Gypsverbandes erfolgt, sobald ich sicher bin, dass keine Schwellung mehr eintritt. Hierüber kann man sich wohl bei einem einfachen Falle, wo es sich um indirekte Brüche handelt, in 12 Stunden klar sein. Wenn Quetschung in höherem Grade vorhanden ist, mit Hautabschürfung und Blasenbildung, dann erfolgt zuerst peinliche antiseptische Säuberung, Rasiren, Bepinseln mit zweiprocentiger Höllensteinlösung, Einpudern mit Wismuth und darüber der Gypsverband. In einfachen Fällen werden die Gypsbinden direkt auf die eingeölte Extremität gelegt; der Verband wird durch vier eingelegte schmale Schusterspanschienen verstärkt. Ich komme jetzt mit fünf 4 m langen und 15 cm breiten Binden vollkommen aus. Da bei Schrägbrüchen die Erhaltung in der richtigen Lage bei beweglichem Kniegelenk wegen des am Oberschenkel entspringenden Gastrocnemius und der zum Unterschenkel gehenden Beuger nicht gesichert erscheint, so pflege ich in solchen Fällen das Kniegelenk festzustellen, nach Krause in leichter Flexion. Die Verbände pflege ich jetzt häufiger zu wechseln, ungefähr nach 14 bis 16 Tagen, um Massage und Bewegungen der Gelenke vorzunehmen. Meistens bekommt ein Kranker etwa drei oder vier solcher Verbände. Ich habe auch abnehmbare Leimverbände hergestellt; dieselben haben aber keine so wesentlichen Vortheile, und die Technik ist immerhin nicht leicht.

Was nun den Vorzug dieser Methode vor den gewöhnlichen anbetrifft, so will ich nicht von allen Fällen behaupten, dass die ambulant Behandelten schneller zur Heilung gelangt wären. Bei sehr vielen ist es aber gewiss der Fall, und ich kann heute einige solcher Kranken als Paradigmata vorstellen. Vorzüge der ambulanten Behandlung würden folgende sein:

1) Bei frischen Brüchen bessere Ernährung und Conservirung der Muskeln in ihrem Bestande.

2) Die Beweglichkeit der Gelenke pflegt nicht so gestört zu sein, wie in den ruhend behandelten Fällen.

3) Der niederschlagende Eindruck eines körperlichen Leidens wird wesentlich gemildert; das Allgemeinbefinden wird in Folge der Bewegung und des Genusses der frischen Luft nicht gestört. Hypostatische Pneumonieen bei alten Leuten werden vermieden.

4) Der Patient kann umständlicher Pflege entbehren, namentlich der Hülfe bei der Defäcation.

5) Schnelle Reconvalescenz. Die Kranken brauchen nicht lange im Krankenhause zu bleiben. In ihrem Hause Behandelte können bald ihren Hausstand und ihr Geschäft selbst leiten und controlliren.

Ich möchte jetzt einige Fälle vorstellen; zunächst solche, welche mit dem Verband versehen sind, dann solche, die geheilt bzw. schon lange entlassen sind.

Der erste Patient, Hausdiener in der Charitée, hat sich am 27. Juni eine indirecte Fractur der Tibia zwischen dem unteren und mittleren Drittel zugezogen. Sehr geringe Dislocation. Er lag 20 Stunden unter Eisblasen auf

Digitized by Google

einer Schiene und erhielt am folgenden Tage den Verband, wie Sie ihn hier sehen. Am 8. d. M. erfolgte die Abnahme. Der Callus war schon ziemlich fest. Massage, und am 9. der zweite Verband. Ich habe ihn nur bis zum Knie angelegt, da die Dislocation der Bruchenden keine erhebliche war, und die capitälförmigen Condylen der Tibia hinlänglich den Gegenzug ausüben können.

Der zweite Patient erlitt am 28. Juni einen directen Bruch des rechten Unterschenkels in der Mitte der Tibia. Ein Fibularbruch war wegen starker Schwellung nicht festzustellen. Am 2. Juli erfolgte die Aufnahme. Am 3. Juli Anlegung des ambulatorischen Gypsverbandes bis zum Knie; er geht damit den Tag über, auch draussen, umher.

Der dritte Patient erlitt am 3. d. M. eine indirecte Fractur des linken Unterschenkels, der Tibia an der Grenze des mittleren und unteren Drittels; Flötenschnabelbruch, starke Dislocation des unteren Endes nach hinten; Fibularbruch bei der grossen Beweglichkeit mit Sicherheit anzunehmen. Der Patient bekam zuerst Eisumschläge und wurde am folgenden Tage mit dem ambulatorischen Gypsverbande versehen. Er klagte heute über Schmerzhaftigkeit beim Auftreten. Als Grund fand sich, dass der Verband im Fusstheil etwas zu schwach angelegt war, denn es war die Sohle eingebrochen. Der Verband ist heute früh abgenommen worden; er wiegt $1^1/_2$ Pfund und ist, glaube ich, leicht genug, um von jedem Patienten, auch dem schwächsten, getragen zu werden.

Der vierte Patient erlitt am 13. d. M. eine indirecte Fractur beider Knöchel, Malleolus internus dicht oberhalb des Gelenks. Es bestand eine sehr starke dislocatio ad latus und ad longitudinem. Am folgenden Tage wurde der Gypsverband angelegt in sehr starker Varusstellung des dorsal flectirten Fusses. Es war bereits nach 24 Tagen Heilung eingetreten. Der Patient geht seitdem ohne Verband umher; die Beweglichkeit lässt, glaube ich, nichts zu wünschen übrig.

Der fünfte Patient ist ein alter Mann von 55 Jahren. Er erlitt am 7. Mai eine directe Fractur der linken Tibia dicht unterhalb der Tuberosität mit Sprung ins Kniegelenk und bedeutendem Erguss in demselben; Fibula in der Mitte gebrochen. Starke Quetschungen und Hautabschürfungen mit Blasenbildung. Er hatte gleichzeitig einen starken Bronchialkatarrh und Delirium tremens. Weil an der Achillessehne Decubitus durch Schienendruck eingetreten war, bekam er nach 14 Tagen erst eine Dorsalschiene nach Beely, und am 31. Mai, also erst 24 Tage nach der Verletzung, wurde der ambulatorische Gypsverband angelegt. Am 22. Juni Abnahme; vollständige Consolidation. Seinem Alter und seinem decrepiden Zustande entsprechend ist die Function ausreichend.

In dem sechsten Falle handelte es sich um eine indirecte Fractur des linken Unterschenkels. Die Tibia war in der Mitte, die Fibula etwas höher gebrochen. Drei Gypsverbände haben im ganzen 42 Tage gelegen.

Digitized by Google

Bei der Abnahme waren die Bewegungen im Kniegelenk vollkommen ungestört, Atrophie der Weichtheile bestand nicht. Patient ist Kellner und jetzt gezwungen, den ganzen Tag auf den Beinen zu sein. Er war hier von Mitte October bis Anfang December v. J. in Behandlung und erklärt, dass er seit seiner Entlassung keine Beschwerden gehabt, die ihn veranlasst hätten, seine anstrengende Thätigkeit einzuschränken.

Herr Israel: Kommt es denn vor, dass sich ein Patient wirklich auf sein Bein stützt?

Herr Korsch: Jawohl; das kann ich sofort zeigen, indem ich diesen Patienten auffordere, nur auf dem gebrochenen und mit dem Verbande versehenen Beine zu stehen. (Geschieht.)

Herr v. Bardeleben: Sie laufen anfangs meist in einem Laufapparat, wie kleine Kinder. Dieser Apparat ist eine Erfindung eines unserer Wärter. Ich möchte nur dazu bemerken, dass das Umhergehen mit dem Verbande von Sentin sehr empfohlen und gerühmt worden ist. Sie erinnern sich wohl nicht alle der Zeit, da Sentin seinen Kleister- oder Pappverband bekannt machte. Einer seiner Schüler, wenn ich nicht irre Herr Maissiat, widmete ihm einen Panaegyricus. Diese Erfindung sei gleich zu setzen der heiligen Dreieinigkeit; denn es seien darin verbunden drei Stücke, erstens die Inamovibilität, d. h. dass der Verband ganz fest sitzt, dann die Amovibilität, dass man ihn abnehmen könne, und drittens „la déambulation", dass der Patient damit herumlaufen könne. Damals hielten die Patienten ihr Bein beim Umhergehen meist an einem Strick. Unbedingt leistet der Gyps mehr als der Kleister, da ersterer keine Stunde, letzterer mehrere Tage braucht, um fest zu werden, wenn auch die Sonne scheint, oder der Ofen warm ist.

Herr Gurlt: So viel ich weiss, liess Sentin die Leute nicht auftreten, sondern er liess sie das Bein schwebend halten, mittels eines um den Nacken verlaufenden Riemens, der an einem den Fuss bekleidenden Pantoffel befestigt war, während der andere Fuss einen Schuh mit hoher Sohle hatte.

7. Herr Albers: Vorstellung eines Falles von **offenem Splitterbruch des linken Seitenwandbeins.** (Musste ausfallen, weil die betr. Kranke, ein 7 Jahre altes Mädchen, an demselben Nachmittag hohes Fieber bekommen hatte. Das Fieber beruhte auf einer Mandelentzündung, wie sich am nächsten Morgen herausstellte; die Schädelwunde war vollständig per primam verheilt; das Kind ist seitdem, 4 Wochen nach dem Unfall, vollkommen gesund.)

8. Herr A. Koehler: Bericht über einen im Jahre 1888 **wegen Jackson'scher Epilepsie trepanirten Mann** und Vorstellung eines im Jahre 1890 wegen Zertrümmerung des Schädels aufgenommenen und geheilten Mädchens. Den ersten Fall konnte Vortragender vor 8 Tagen wieder untersuchen, wollte ihn auch der Gesellschaft (seit 1888 zum fünften male) vorstellen. Der Kranke war aber in der vor 8 Tagen angegebenen Wohnung

Digitized by Google

nicht aufzufinden. K. berichtet, dass die Krampfanfälle nicht wiedergekehrt sind, dass aber die Beschränkung in den feineren Bewegungen der Finger der rechten Hand fortbesteht; Beschäftigung in dem früheren Berufe (Holzschneider) war deshalb unmöglich. Diese geringen Symptome bilden nach K. keine Anzeige für die Wiedereröffnung des Schädels und Excision der noch gereizten Centren.

Die zweite Kranke, ein 8 Jahre altes Mädchen, wurde am 17. October 1890 mit mehreren schweren, durch Beilhiebe gesetzten offenen Schädelbrüchen bewusstlos eingeliefert. Als sie nach 3 Tagen erwachte, bestand vollständige Lähmung des rechten Facialis, der ganzen rechten Seite und Aphasie. Nach 4 Wochen erholte sich der Facialis, dann allmählich Arm und Bein, und zuletzt verlor sich die motorische Aphasie. Jetzt ist das Kind kräftig und gesund, hat keine Spur von Lähmung mehr bis auf geringe Sprachstörung; die Sprache ist etwas zögernd und langsam. Auch die Schrift, welche zuerst mühsam und zitternd war, ist viel besser geworden. (Siehe die Vorträge im II. Theil dieses Bandes.)

Sitzung am 14. November 1892.

Vorsitzender: Herr v. Bergmann; Schriftführer: Herr Langenbuch.

Die Sitzung findet für dieses mal im Langenbeck-Hause statt und wird im Hinblick darauf vom Vorsitzenden begrüsst.

1. Herr Schrader (vor der Tagesordnung): M. H.! Gestatten Sie, dass ich im Auftrage des Herrn Prof. Sonnenburg einen Kranken zeige, welcher eine nicht gerade häufige **Missbildung des linken Armes** aufweist. Dieselbe gehört in die Reihe der durch amniotische Verwachsungen bedingten, unterscheidet sich aber völlig von den gewöhnlichen Spontanamputationen oder Spaltbildungen. Wie Sie sehen, verfügt die linke obere Extremität des Patienten nur über einen normalen Oberarm. Anfänglich schien uns auch dieser etwas kürzer zu sein; aber beim Nachmessen fanden wir dann doch, dass eine Differenz beider Humeri nicht vorliegt. Anders der Unterarm. Derselbe ist reducirt auf diesen kurzen Stumpf, in welchem wir deutlich Ulna und Radius getrennt abtasten können. An diesen en miniature gebildeten Unterarm schliesst sich nun als Hand dieses anscheinend nur häutige Gebilde an; wenigstens sind Knorpel oder Knochen nicht durchzufühlen. Diese Hand hat auch 5 Finger, von denen jedoch nur die beiden ersten als mit Nägeln versehene Endglieder aus dem Niveau der übrigen Hand hervorragen; die anderen drei sind nur als wulstartige Höcker angedeutet. Den interessantesten Befund weist aber der Patient an der Grenze zwischen Vorderarm und „Hand“ auf. Hier befindet sich eine trichterartige Grube, welche blind endigt, und diese ermöglicht auch eine Deutung des Befundes. Hier dürfte sich das breite amniotische Band angesetzt haben,

Digitized by Google

welches in dieser deutlich sichtbaren Rinne sich um den Vorderarm etwa in dieser Weise herumgeschlagen hat. An der Radialseite ist wahrscheinlich das Band etwas weniger resistent gewesen, wenigstens kann man das vermuthen aus der besseren Entwicklung der ersten beiden Finger. Sie sehen, m. H., es handelt sich hier nicht um Abschnürung, nicht um eine spontane Amputation, sondern um eine Hemmung des Wachsthums des Unterarms, um eine noch bedeutendere der Hand. Vielleicht ist die noch geringere Entwicklung der Hand dadurch begründet, dass hier das amniotische Band in mehr als einer Ebene das Wachsthum hemmen konnte. Interessant ist es vielleicht auch noch, hervorzuheben, dass unser Patient seine linke obere Extremität trotz ihrer Verkümmerung sehr gut benutzen konnte, um seinem Gewerbe als Porzellanmaler nachzugehen. Wie Sie sehen, kann er nach Art der Jongleure mit Biceps und Unterarmstumpf den Teller recht gut fixiren. Ueberhaupt ist die Flexion und Extension recht ausgiebig möglich; er hat eine ziemliche Kraft darin. Die Oberarmmusculatur dürfte daher wenigstens functionell wohl vollständig in Ordnung sein. Wie sich die Musculatur im Unterarm verhält, ist nicht ohne weiteres klarzustellen; nach elektrischen Untersuchungen scheint aber auch die eigentliche Unterarmmusculatur vorhanden zu sein.

2. Herr Schimmelbusch: **Entstehung und Wirkung des grünen Eiters.** Der Bacillus pyocyaneus, der Erreger der sog. grünen oder blauen Eiterung, producirt nicht blos grüne und blaue Farbentöne, sondern auch gelbe und braune. In Gelatineculturen verschiedenen Alters sind alle diese Farbennuancen sichtbar. Eine solche Cultur ist anfänglich grün, wird dann bläulich und geht allmählich in das Gelbbraune und Dunkelbraune über. Die Farbenproduction, welche fast in jedem Verbande zu sehen ist, hängt in erster Linie ab von dem Luftsauerstoff; bei Abschluss desselben wächst der Organismus, ohne Farbe zu produciren. In zweiter Linie hängt er ab von der Zusammensetzung des Nährsubstrates. Auf Pasteur'scher Lösung und bei Zusatz von verschiedenen Salzen, sowie von Zucker zum Nährsubstrate bleibt eine Farbenproduction aus. Auf Hühnereiweiss entsteht eine gelbgrüne, auf Peptonlösung nur blaue, auf Eigelb nur braune Farbe. Schliesslich ist die Farbenbproduction eine Function des normalen Bacillenindividuums und kann analog wie z. B. die Virulenz dem Milzbrandbacillus genommen werden. Erhitzen auf 42° und vielfache Culturen auf Salz und zuckerhaltigem Nährboden lassen das Farbvermögen verloren gehen. Auf verschiedenen Nährböden wächst der Bacillus in verschiedener Form, dort kehrt er bei Verpflanzung auf gewöhnliche Bouillon immer zu seiner ursprünglichen zurück.

Auf die Wunden gelangt der Organismus unter geordneten Verhältnissen nicht durch Contact, auch nicht aus der Luft, in welcher er nur selten gefunden wird, sondern direct von der umgebenden Haut aus. Er ist ein sehr häufiger Bewohner derselben und sitzt mit Vorliebe in der Gegend der Achselhöhle, der Rima ani und der Inguinalbeuge.

Digitized by Google

Obwohl der Bacillus pyocyaneus durch seine Wucherung die Wunden zu starker Secretion reizt und sie mit fibrinösen, oft diphtherieähnlichen Belägen versieht, besitzt er für den Menschen eine Pathogenität wie z. B. der Staphylococcus resp. Streptococcus pyogenes nicht. Eine derartige Pathogenität zeigt auch das Thierexperiment nicht. Nur mit verhältnissmässig grossen Dosen von Cultur ist eine Eiterung resp. Intoxication zu erzielen, und eine eigentliche Progredienz des Processes findet sich nicht; kleine Culturmengen werden subcutan wie intravenös schadlos vertragen. Die Wirkung der Bacillen gleicht so mehr der eines sehr reizenden chemischen Stoffes wie z. B. des Terpentinöls, als der wirklich activ pathogen in den Körper vordringender Mikroben. Die Giftstoffe sind wesentlich in der Bacterienzelle enthalten. Diese giftigen Eigenschaften grösserer Culturmengen grünen Eiters kommen unter natürlichen Verhältnissen nur selten zur Wirkung. (Die ausführliche Wiedergabe erscheint demnächst in der Sammlung klinischer Vorträge).

3. Herr Nasse: **Zur Entwickelung der angeborenen Steissgeschwülste.** Redner referirt einleitend über einige neuere embryologische Arbeiten, welche für die Frage der Entwickelung der Steissgeschwülste wichtig sind, und demonstrirt mehrere Steissgeschwülste, welche in der chirurgischen Klinik mit Erfolg operirt wurden. Sämmtliche Geschwülste werden nicht als fötale Inclusionen erklärt, sondern von embryonalen Keimresten, die als überschüssige embryonale Anlagen in der Norm sich zurückbilden, abgeleitet. Zum Schluss demonstrirt der Vortragende noch ein Enterokystom, welches bei einem Neugeborenen durch Operation entfernt wurde. Patient starb. (Der Vortrag ist ausführlich im VII. Heft der „Arbeiten aus der chirurgischen Klinik der Königlichen Universität Berlin“ veröffentlicht.)

4. Herr Geissler: **Beitrag zur Frage des primären Knochencarcinoms** Ein Tumor des Schulterblattes wurde durch Resectio scapulae entfernt und erwies sich als charakteristisches Knochencarcinom. Besonders ausgeprägt war das Ueberwiegen des Knochenanbaues gegenüber dem Knochenabbau: von der Fläche der Fossa infraspinata erhoben sich stalaktitenförmige Knochenspitzen von etwa 2 cm Höhe, welche die Geschwulst an ihrer Basis durchsetzen, während nur nach der Mitte zu ein Einschmelzen des Knochens stattgefunden hat. Den Anschauungen gemäss, welche Herr Geheimer Rath v. Bergmann von jeher vertreten hat, wonach es primäre Carcinome nur auf dem Boden des Epithels, also nur in epithelhaltigen Organen geben könne, wurde nach dem primären Heerde gesucht, welcher den Knochentumor als Metastase zustande gebracht hat, doch lange vergeblich. Erst nach zehn Wochen gelang es, in der Blase eine Geschwulst mittels des Cystoskopes nachzuweisen, welche an der vorderen Wand sass und durch Operation entfernt wurde. Eie Schnitt, leicht bogenförmig von einem Leistencanal zum anderen, durchtrennt das Periost etwa $1^1/_2$ cm vom oberen Rande der Sym-

Digitized by Google

physe entfernt. Letzterer wird abgemeisselt und im Zusammenhang mit der Ansatzstelle der Musculi recti nach oben geschlagen. Der Tumor sass in der vorderen oberen Wand der Blase, Dreimarkstück gross, und konnte nur dadurch entfernt werden, dass das Peritoneum unterhalb der Geschwulst durchtrennt und oberhalb derselben wieder angenäht wurde, so dass sie selbst nunmehr extraperitoneal lag. Mit ihr wurde ringsum gut 1 cm von der gesunden Blasenwand mit fortgenommen, und letztere sofort vernäht. Es bildete sich zwar eine Urinfistel, doch verkleinerte sich die Wunde allmählich per granulationem, sodass von einem operativen Eingriff abgesehen wurde. Es traten später mehrfache Metastasen auf, in den Beckenknochen, den Bauchdecken, auch ein bedeutendes Recidiv in dem Schulterblattreste, denen Patient ausserhalb der Klinik erlag. Eine Obduction hatte daher leider nicht gemacht werden können.

Die Uebereinstimmung des Baues beider Tumoren, des der Scapula und des der Blase, war so sicher und vollständig (vgl. Figuren 1—3 im obigen Heft VII), dass an einem Zusammenhang beider nicht zu zweifeln ist, in dem Sinne, dass der Blasentumor zwar primär entstanden, aber erst später als der offen zugängliche Scapulartumor in Erscheinung getreten ist. Verfasser geht des näheren auf die Schwierigkeiten ein, die sich dem finden des Ursprungsheerdes entgegenstellen können, betont die Pflicht, nach diesem ante und post mortem zu forschen, und weist auf das Missverhältniss hin, welches zwischen den sehr grossen und vielfachen Metastasen und dem unscheinbaren primären Heerde so häufig bestehe. (Der Vortrag ist ausführlich im VII. Heft der „Arbeiten aus der chirurgischen Klinik der Königlichen Universität Berlin“ veröffentlicht.)

Sitzung am 12. December 1892.

Vorsitzender: Herr Gurlt; Schriftführer: Herr Sonnenburg.

1. Herr J. Wolff: **Ueber den Etappenverband bei Fussdeformitäten.** (Mit Krankenvorstellung). Vortragender versteht unter dem „Etappenverbande“ denjenigen portativen Verband, mittels dessen in sehr schweren Deformitätsfällen die einzelnen Theile des deformen Gliedes nach und nach, und zwar in mehreren — jedesmal um nur wenige Tage auseinanderliegenden — Etappen in die den normalen möglichst genau entsprechenden statischen Beziehungen zu einander und zu den übrigen — normal geformten — Gliedern des ganzen Körpers gebracht werden.

Der Plan des Etappenverbandes geht darauf hinaus, nicht etwa durch das Redressement direkt die fehlerhafte Knochenform abändern zu wollen, sondern diese Abänderung durch die „Transformationskraft“ bewirken zu lassen. Dies ist diejenige Kraft, welche gemäss dem „Gesetze der Transformation der Knochen“ die Knochenform unter allen Umständen

Digitized by Google

der Knochenfunction anpasst, und welche daher nach wiederhergestellten normalen statischen Verhältnissen nicht anders kann, als die den normalen statischen Verhältnissen einzig und allein entsprechende normale Form wiederherzustellen. Bei den allerschwersten Formen des angeborenen Klumpfusses ausgewachsener oder jugendlicher Individuen legt Wolff nach vorausgeschickter subcutanter Tenotomie der Achillessehne und der Sehnen des M. flexor digiti communis und des M. tibialis posticus zunächt einen redressirenden Sayre'schen Heftpflasterverband und unmittelbar darüber einen das Redressement weiter steigernden Gipsversand an. Durch diesen ersten Verband soll nur dasjenige dauernd festgehalten werden, was sich in der Narkose mit Kraftanstrengung, aber doch ohne brüske Gewalt erreichen lässt. Hierdurch unterscheidet sich Wolff's erster Verband principiell von demjenigen, welchen neuerdings König empfohlen hat. Nach König soll es gleich bei den ersten Biegungsversuchen crepitiren und krachen; es müssen, wie König ausdrücklich sagt, Bänder zerreissen und Knochen eingedrückt werden, wenn etwas dabei herauskommen soll — wobei nach König's Beobachtung zugleich öfters die Haut einreisst. Dem König'schen Verfahren liegt noch die frühere Idee zu Grunde, nach welcher man durch das Redressement direkt die Knochengestalt im Sinne der Pronation abändern will. Glücklicherweise lässt sich diese Idee gar nicht verwirklichen; wäre es möglich, so würde das dazu gehörige Zerreissen, Zerdrücken und Zerbrechen den Fuss nur schädigen. Nicht brüske Gewalt, sondern die Function unter den — in schwierigen Fällen nach und nach in kurzen Intervallen — wiederherzustellenden richtigen statischen Verhältnissen soll die Knochenform abändern. — Hat man sich beim ersten Verbande mit dem begnügt, was ohne brüske Gewalt erreichbar ist, so bekommt der Patient keinen Decubitus; die Zehen behalten ihr normales Aussehen; die Schmerzen nach dem Erwachen aus der Narkose und Tags darauf sind geringfügig, und sie sind am zweiten oder dritten Tage nach dem Redressement gänzlich geschwunden. Nach zwei oder drei Tagen kann man demnach auch bereits das Redressement verstärken, und man überzeugt sich jedesmal davon, dass man jetzt schon mit verhältnissmässig grosser Leichtigkeit sehr viel weiter kommt. Es besteht also der weitere wesentliche Unterschied zwischen dem Wolff'schen Verbande und demjenigen König's, Heinecke's und anderer darin, dass nicht erst nach zwei, drei oder vier Wochen weiter redressirt wird, — wobei bekanntlich Arzt und Patient häufig die Geduld verlieren — sondern schon nach zwei bis drei Tagen. — Das zweite Redressement — die zweite Etappe — wird entweder mittels eines ganz neuen Verbandes oder mittels des von Wolff mehrfach beschriebenen Keilausschnittes aus der lateralen Seite des Verbandes vollführt. Die Bezeichnung „Etappe" bezieht sich also nicht immer auf den Verband als solchen,

Digitized by Google

sondern auf den etappenmässig zu redressirenden Fuss. — Verfährt man in derselben Weise in 2, 3, 4 oder selbst 5 Etappen binnen ein bis drei Wochen, so gelingt es jedesmal, d. i. selbst in den denkbar schwersten Fällen, den Fuss in die richtigen statischen Beziehungen zu bringen. Man hat alsdann keine Knochen zerbrochen oder gar zerdrückt, und keine Bänder zerrissen. Die Knochen haben ihre fehlerhafte Form behalten; aber die Planta sieht gegen den Fussboden, die Zehen sehen nach aussen, und die Ferse ist pronirt. — Sobald dies Resultat erreicht ist, wird dem Verbande durch Abschaben aller zu dicken Stellen eine zierliche Form gegeben, und der Verband zugleich durch Aufstreichen von Leim, Aufleimen Waltuch'schen Holzspans und Umwickeln einer dünnen Wasserglasbinde dauerhaft gemacht. Hierauf wird ein gut passender Schnürstiefel angefertigt, in welchem der Patient — bereits in der zweiten bis vierten Woche nach Beginn der Behandlung — mit seinem normal gestellten Fusse schmerzlos und ohne Stütze auf der Strasse umhergeht. Das monatelange Umherhergehen mit diesem Verbande macht die Gelenke des Fusses nicht immobil und die Wade nicht atrophischer, als sie es vordem war. Die Transformationskraft bewirkt während dieser Monate die „functionelle Anpassung" der Form der Fussknochen an ihre wieder normal gewordene statische Inanspruchnahme. Der Fuss wird länger und kräftiger, und, wenn gleich der erste in solchen Etappen angelegte Verband mit vollendeter Technik angelegt worden ist, so erzielt man sofort mittels dieses Verbandes eine für das ganze Leben andauernde Heilung. Ein Recidiv giebt es, wenn diese functionelle Anpassung einmal vollendet ist, nicht. Das, was man Klumpfussrecidiv nennt, ist nichts anderes, als ein wegen noch fortbestehender fehlerhafter statischer Verhältnisse mangelhaft gebliebenes Behandlungsresultat, also kein wirkliches Recidiv, sondern ein einfaches Fortbestehen des Leidens. Nur bei paralytischem Klumpfuss können natürlich Recidive eintreten, welche einen oder selbst mehrere nochmalige Verbände erforderlich machen. Glücklicherweise aber ist es doch die Regel, dass gerade die allerschwersten paralytischen Fussdeformiäten Erwachsener die einmal wiedererlangte richtige Fussform dauernd beizubehalten pflegen. Wie den Klumpfuss, so behandelt Wolff mittels des Etappenverbandes auch den hochgradigen Plattfuss und den Pes excavatus. Die schwersten Plattfüsse lassen sich in der Regel in zwei oder drei Etappen so weit redressiren, dass der Patient Monate lang auf dem äusseren Fussrande umhergeht, und es wird dann in gleicher Weise, wie beim Klumpfuss, eine dauernde Umgestaltung der Fussknochen bis zur normalen Form durch die Transformationskraft bewirkt. — Die Erfahrungen, auf welche sich die obigen Mittheilungen beziehen, sind gewonnen an 558 von Wolff und seinen Assistenten in seiner chirurgischen Privatklinik und

Digitized by Google

in der Universitätspoliklinik für orthopädische Chirurgie behandelten Fällen von Fussdeformitäten. Es handelt sich um 367 Klumpfüsse, worunter 95 paralytische, 137 Plattfüsse, 11 Fälle von Pes excavatus und 43 Fälle von Pes equinus oder calcaneus. — Die erörterten Verhältnisse demonstrirt Wolff in einer Reihe der allerschwersten und trotzdem mit idealem Heilungsresultate behandelten Klumpfussfälle an vorgestellten Kranken, sowie an Gipsabgüssen und Photographieen.

2. Herr Koerte: **Ueber einen operativ behandelten Fall von Wirbelbruch** (mit Vorlegung von Präparaten). Der Vortragende betont die ungünstige Prognose der mit Lähmung verbundenen Wirbelfracturen; weitaus die meisten derartigen Verletzten erliegen, wenn nicht gleich der Nervenverletzung, später an Decubitus oder Cystitis.

Gurlt führt an, dass von 270 Wirbelbrüchen 217 tödtlich endeten, nur 53 blieben am Leben, meist in siechem Zustande. Der Vortragende sah alle Patienten mit Wirbelbrüchen und vollkommener Lähmung des unterhalb gelegenen Körperabschnittes sterben. Nur zwei Kranke mit Brüchen der Lendenwirbelsäule und einer mit Kreuzbeinfractur blieben am Leben — letzterer jedoch siech. Diese traurige Prognose hat dazu geführt, durch Operation eine Besserung zu versuchen.

Die erste Anregung ging von Louis in Paris aus (1762 und 74). Cline führte die Operation 1814 zuerst aus. Gurlt hat 21 Fälle davon gesammelt, 17 davon starben, meist nicht an den Folgen der Operation, vier blieben am Leben, vollkommene Herstellung erfolgte in keinem Falle.

Werner (Strassburg 1879) führte Gurlt's Statistik weiter, stellte 30 Fälle zusammen, dazu einen von Lücke operirten Fall (geringe Besserung, Tod 9 Monate post operationem). Werner rechnet 6 Fälle als genesen — in keinem Falle kam es zur Gehfähigkeit. Besserung der Sensibilität, der trophischen Störungen und der Motilität wurden beobachtet.

Paillard (Würzburg. Schönborn 1890) bringt 40 Fälle zusammen, davon sind 26 mehr oder weniger bald gestorben. Zwei Kranke wurden wieder zum Gehen gebracht.

Thorburn (A Contribution to the Surgery of the spinal cord. London 1889) giebt fünf Fälle seiner Beobachtung und 56 aus der Litteratur (von Gurlt an) gesammelte. Von diesen 61 Fällen sind 16 „theilweise" oder völlig hergestellt (2), so dass der Autor 16 mehr oder weniger zufriedenstellende Resultate anführt. Er empfiehlt die Wirbeltrepanation besonders bei Verletzungen des unteren Abschnittes des Rückenmarkes (cauda equina) und bei Impression der Bögen. Bei einem Fall der letzteren Art hatte Péan eine vollkommene Genesung. — Bei Verletzungen der ersteren Kategorie (unterer Rückenmarksabschnitt verletzt) räth Thorburn, sechs Wochen abzuwarten, wenn dann die Besserung stockt, einzugreifen.

Digitized by Google

Schede (Mittheilung von Rieder in den Jahrbüchern der Hamburger Staatskrankenhäuser 1890) erzielte einen höchst bemerkenswerthen Erfolg bei einem Fall von Verletzung des fünften und sechsten Rückenwirbelbogens. Der nach der Verletzung völlig gelähmte Patient wurde so wieder hergestellt, dass er gehen konnte. Rieder berichtet über 13 conservativ behandelte Fälle von Wirbelverletzung — 12 starben, einer blieb am Leben, aber siech. Drei weitere Fälle wurden operativ behandelt, und zwar zwei secundär vier Wochen bis zwei Monate nach der Verletzung — ohne Erfolg. Der dritte, bereits erwähnte wurde unmittelbar nach der Verletzung operirt und genas.

Lampiasi (Ref. Centralbl. f. Chir. 1891, No. 20) theilt zwei Beobachtungen von Wirbeltrepanation mit, der erste starb, der zweite dagegen (Bruch des zehnten Rückenwirbelbogens mit Depression und vollkommener Lähmung) wurde hergestellt.

Mac Ewen und Lauenstein erzielten durch secundäre Resection je einen sehr bemerkenswerthen Erfolg (angeführt bei Paillard und bei Thorburn).

Urban theilte auf dem Congress der deutschen Gesellschaft für Chirurgie 1892 ein neues Verfahren der osteoplastischen Wirbelresection mit. Er plaidirt für secundäre Operation und erzielte in einem Falle eine bemerkenswerthe Besserung, die Beobachtungszeit war noch eine kurze.

Die grösste Schwierigkeit liegt immer in der Stellung der Diagnose — einmal der Art der Knochenverletzung: ob Bogenbruch oder Wirbelkörperfractur resp. Luxation, und dann des Zustandes des Rückenmarkes: ob Compression, Zerquetschung, oder nur Commotion?

Die diagnostische Trennung der Bogenbrüche von den Brüchen der Wirbelkörper, oder von den Luxationen ist kaum durchzuführen.

Direkt auf den Dornfortsatz einwirkende Gewalt und fühlbare Dislocation der Dornfortsätze spricht für Bogenverletzung, doch sind Irrthümer sehr wohl möglich, wie der unten zu erwähnende Fall zeigen wird. Bei reinen Bogenbrüchen ist die Prognose für die Operation am besten, jedoch muss festgehalten werden, dass man auch bei Brüchen und Verschiebungen von Wirbelkörpern durch Fortnehmen des Bogens das Rückenmark entlasten kann. (Versuche von Mac Donnel und Filson.)

Das wesentlichste bleibt der Zustand des Rückenmarkes, und hier lässt die Diagnose uns oft im Stich, wir können Zerquetschung des Markes von der Compression nicht sicher unterscheiden. Völliges Erlöschen der Reflexe soll bei Verletzungen des Hals- und Brustmarkes eine Zertrümmerung des Markes anzeigen (Bowlby), doch blieben auch zuweilen die oberflächlichen Reflexe eine Zeit lang erhalten. Ist das Rückenmark zwar verletzt und comprimirt, die Continuität aber erhalten, dann sind die Reflexe erhalten, meist verstärkt. — Es scheint

Digitized by Google

aber Fälle zu geben, in denen trotz nur theilweiser Verletzung die Reflexe geschwunden waren (Bowlby). Die Erscheinungen sind also nicht klar.

Bei völliger Nekrose des Rückenmarkes an der Verletzungsstelle ist die nachträgliche Druckentlastung erfolglos, über Regeneration des menschlichen Rückenmarkes wissen wir nichts. Ist noch ein Theil der Fasern des Rückenmarkes erhalten, dann kann durch die Operation die Erhaltung der noch functionsfähigen Theile gesichert, und die secundäre Myelitis vielleicht hintangehalten werden.

Zu berücksichtigen ist noch, dass es auch eine Commotion des Rückenmarkes ohne Knochenverletzung giebt. Schmaus (Virchow's Archiv 122 und v. Langenbeck's Archiv 42) wies an Beobachtungen an Verletzten und durch Experimente nach, dass die Erschütterung direkt traumatische Nekrose der Nervenfasern hervorrufen kann. Geringere Grade setzen nur eine „Ermüdung der Fasern", die später schwinden, aber auch noch secundär in Nekrobiose ausgehen kann. Es muss also das Vorhandensein einer Fractur nachgewiesen sein, man darf nicht etwa aus der nach einer Verletzung gefolgten Lähmung der Rückenmarksnerven allein eine Indication zur Operation ziehen.

Die Frage ist dann noch, soll bald nach der Verletzung oder erst später operirt werden. Schede und Lampiasi erzielten ihre Erfolge durch primäre Operation. Mac Ewen, Lauenstein, Urban operirten secundär.

Die Technik der Operation ist nicht sehr schwierig. Die Wirbelbögen werden nach theils scharfer, theils stumpfer Durchtrennung bezw. Beiseiteschiebung der deckenden Muskelmassen mit Meissel oder Säge durchtrennt. Ist erst ein Bogen entfernt, so kann man die folgenden mit einer schlanken Knochenzange leichter entfernen. Bei der Durchtrennung des ersten ist Vorsicht geboten. Schönborn erlebte bei der Durchmeisselung eines Halswirbelbogens eine heftige Blutung aus der Arteria vertebralis, welche durch einen Knochensplitter angerissen war.

Urban's Vorschlag der osteoplastischen Resection ist für secundäre Operationen gewiss sehr beherzigenswerth. Bei frischen Fällen kann die durch die Verletzung veranlasste Zerreissung der Weichtheile die Ablösung des Knochenlappens verhindern. Der Fall, welcher den Vortragenden zum Versuche der Wirbelaufmeisselung veranlasste, ist folgender:

30jähriger Kutscher. 2. November 1892 verletzt, als er auf einem Wagen sitzend durch einen niedrigen Thorweg fuhr. Er behauptete, dabei nach hinten gegen die Lehne des Kutscherbockes gepresst zu sein. Sofort nach der Verletzung war er gelähmt, empfand heftige Schmerzen im Rücken.

3. November 1892. Kräftiger Mann, vom Nabel abwärts völlig gelähmt, Sensibilität und Motilität aufgehoben. Reflexe erloschen (nur mechanische Muskelerregbarkeit erhalten). Blase gelähmt. Haut auf

Digitized by Google

der Gesäss- und Kreuzbeingegend geröthet, oberflächliche Blasenbildung, Zwischen elftem und zwölftem Rückenwirbel eine Vertiefung, Dornfortsatz des zwölften Rückenwirbels erscheint eingedrückt. Nach dem Befunde der Impression des zwölften Dornfortsatzes und nach der Anamnese wurde eine direkte Eindrückung des zwölften Rückenwirbelbogens angenommen. Der Fall erschien bei den schon 16 Stunden post laesionem aufgetretenen trophischen Störungen in der Haut und der vollkommenen Paraplegie als ein schwerer, bei conservativer Behandlung fast aussichtsloser. Da eine Wahrscheinlichkeit für Bogeneindrückung bestand, so wurde die Operation vorgeschlagen und ausgeführt, — 16 Stunden nach der Verletzung.

Narkose in Seitenlage. Lappenschnitt mit oberer Basis über der verletzten Stelle. Bildung eines Hautmuskelknochenlappens scheitert wegen Zerreissung der Muskulatur und der Bänder. Nach Freilegung der Wirbelbögen findet man die Gelenkfortsätze des elften Rückenwirbels hinter denen des zwölften Rückenwirbels stehend. Reposition durch Zug und direkten Druck misslingt. Ausmeisseln des elften und zwölften Rückenwirbelbogens. Dura nicht eröffnet, das Rückenmark erscheint sehr weich. Mit Hülfe eines Elevatoriums und Zuges an den Schultern gelingt jetzt die Reposition. — Die Luxation kehrt jedoch wieder bei Nachlassen des Zuges. Das Rückenmark liegt frei ohne Druck. Naht des Hautlappens, Jodoformgazestreifen in den unteren Wundwinkel. Patient hat die Operation gut überstanden.

An der Lähmung hat sich absolut nichts geändert. Es stellt sich trotz aller Vorsicht schnell eine Cystitis ein, Blasenblutungen treten auf am zehnten Tage post Operationem, am elften post laesionem stirbt Patient.

Sectionsbefund: Rückenwunde in Heilung. Haemorrhagische Cystitis, eitrige Pyelonephritis, linksseitige Pneumonie und eitrige Pleuritis. Wirbelsäule: Abreissung des elften Rückenwirbels vom zwölftenRückenwirbel, an dem Körper des zwölften Rückenwirbels Impression der spongiösen Substanz. Gelenkverbindung zwischen elftem und zwölftem Rückenwirbel zerrissen, Gelenkfortsätze am zwölften Rückenwirbel zum Theil abgebrochen. Dura unversehrt. Rückenmark an der Verletzungsstelle nekrotisch erweicht.

Der Befund bei der Operation und die Betrachtung des Präparates zeigen, dass eine direkte Fractur durch Anpressen der Wirbelsäule nach hinten gegen die Lehne des Kutscherbockes nicht stattgefunden hatte. Es handelte sich vielmehr um eine Compressionsfractur — Zusammenpressen der nach vorn gebogenen Wirbelsäule — mit Zerreissung der Bänder und Luxation mit Fractur der unteren Gelenkfortsätze.

Vortragender demonstrirt noch zwei ähnliche Präparate von Halswirbelbrüchen durch Sturz auf den Kopf. Bei beiden Abreissung der Bandscheibe zweier Wirbelkörper und Luxation mit Verletzung der Ge-

Digitized by Google

lenkfortsätze. Ferner ein Präparat von sehr ausgedehnter Compressionsfractur an der Lendenwirbelsäule und unteren Brustwirbelsäule, ebenfalls durch Sturz entstanden.

Herr Nasse: M. H.! Ich möchte im Anschluss daran zwei Präparate, ebenfalls von Wirbelbrüchen, zeigen und zugleich auch über die Frage, ob man operiren soll oder nicht, etwas sagen. Herr Geheinrath. v. Bergmann ist im allgemeinen ziemlich zurückhaltend bei der Frage: soll man eine Wirbelfractur operiren oder nicht, und zwar aus Gründen, welche aus dem Vortrage des Herrn Körte hervorgehen: einmal, weil es nur wenige Fracturen sind, bei denen wir überhaupt etwas erreichen können, und zweitens, weil wir diese Fracturen, bei denen wir etwas erreichen können, aus der grossen Zahl der übrigen, vorläufig wenigstens, nicht ausscheiden können. Wir verlangen aber, dass man mit einer bestimmten Indication an eine Operation herantritt. Eine Berechtigung hat man ja allerdings bei diesen Fällen von Wirbelfractur insofern, als die Patienten in einem trostlosen Zustande sind. Einfache Knickungen und Verschiebungen der Wirbel machen durchaus nicht so leicht, wie man gewöhnlich annimmt, Lähmungen. Das zeigen uns ja einerseits die starken Kyphosen, andererseits aber auch gewisse Präparate von Wirbelfracturen, so z. B. das Präparat, welches Schuchardt auf dem letzten Chirurgencongress demonstrirte, bei welchem eine erhebliche Verschiebung eingetreten war und das Rückenmark eine S-förmige Krümmung machte. Der Mann hat nicht einmal eine vorübergehende Lähmung gehabt. Wenn bei den indirekten Fracturen, also bei denjenigen, die nicht durch direkten Stoss auf den gebrochenen Wirbel entstanden sind, eine so grosse bleibende Verschiebung der Wirbel und Verengerung des Rückenmarkscanals eintritt, dass das Rückenmark dauernd gedrückt wird, so wird in der Regel das Rückenmark in dem Augenblicke der Verletzung zerquetscht worden sein. Wir wissen ja, dass die Verschiebung der Wirbel im Momente der Verletzung bei diesen indirekten Fracturen in der Regel eine ausserordentlich viel grössere ist, als später. Wir sehen das Rückenmark zerquetscht durch eine Verschiebung der Wirbel, und wenn wir die Patienten obduciren, so finden wir nur eine ganz unerhebliche Dislocation. Vermöge ihrer enormen Elasticität schnappt die Wirbelsäule zurück, und es bleibt kaum eine Dislocation zurück oder wenigstens keine solche, welche eine dauernde Verengerung des Canales hervorruft. So war es in den zwei Fällen, die ich Ihnen hier zeige. Das eine ist eine Fractur des vierten Halswirbels mit ausgedehnter Bandzerreissung. Sie sehen zerrissen das Ligamentum interspinale, ferner zerrissen die Zwischenwirbelscheibe und das Ligamentum longitudinale anticum. Das Rückenmark war vollständig zerquetscht. Trotzdem war es bei der Obduction zunächst schwierig, selbst nach Freilegung der Wirbelsäule, von aussen den Ort der Fractur festzustellen. Das zweite Präparat ist eine Fractur des fünften Brustwirbels.

Digitized by Google

Hier war auch das Rückenmark vollkommen zerquetscht. Auch hier bestand, wenn man die Wirbelsäule von hinten betrachtete, gar keine Dislocation. Erst nachdem man den Wirbelcanal eröffnet und das Rückenmark herausgenommen hatte, konnte man einen Knick in der Wirbelsäule erkennen. Wenn also selbst bei solch' geringen Dislocationen die Zerquetschung des Rückenmarkes eine totale ist, so kann man annehmen, dass, wenn die Dislocation so gross, der Canal so verengt ist, dass das Rückenmark dauernd beeinträchtigt wird, dann im Momente der Verletzung die Zerquetschung ebenfalls eine totale gewesen ist, Infolge dessen werden bei diesen Fractur en sehr wenige Fälle vorkommen, bei welchen wir etwas durch eine Operation erreichen. Günstiger sind ja natürlich diejenigen Fälle, bei welchen ein isolirter Bruch des Wirbelbogens eintritt. Das sind eben die direkten Fracturen, und wenn ich nicht irre, ist der Fall von Schede[1]) und der von Lampiasi so entstanden: Durch ein direktes Aufschlagen, durch einen direkten Fall auf den gebrochenen Wirbel. Im übrigen aber können wir absolut nicht bei den indirekten Fracturen unterscheiden, ob der Fall für die Operation geeignet ist oder nicht, ob das Rückenmark noch erhalten ist oder nicht, und das zwingt uns, zurückhaltend zu sein und vor grossen Illusionen in der Frage der Erfolge, welche man erreichen kann, zu warnen.

Herr Sonnenburg: Ich kann mich auch ganz dem anschliessen, was Herr Nasse eben mitgetheilt hat. Gerade deswegen, weil die Diagnose der Art der gleichzeitigen Verletzung des Rückenmarkes so sehr schwierig ist, fehlt meistens eine bestimmte Indication zur Operation. Wie ich in meinen „Beiträgen zur Kenntniss der Halswirbelbrüche“[2]) es ausführlich erörtert habe, ist es im Anfange oft unmöglich, sich über die Art und Ausdehnung des Bruches über die Betheiligung des Rückenmarks an der Verletzung Rechenschaft zu geben. Unter Umständen können die Lähmungen spät auftreten, vorhandene, hervorgerufen durch zeitweilige Compression des Rückenmarks, durch ein Blutextravasat, wieder vollständig schwinden; weiter können Rückenmarkserschütterungen ohne gleichzeitigen Knochenbruch schwere klinische Symptome machen. M. H.! Es kommt doch darauf an, zu entscheiden: was wollen wir durch den operativen Eingriff erreichen? Die Fälle, wo in der That infolge des Bruches Knochenfragmente direkt auf das Rückenmark drücken und dadurch die Lähmung

[1]) Ob der von Schede operirte Wirbelbruch ein direkter gewesen ist, ist allerdings nicht zu bestimmen, da Patient bei seinem Sturz aus grosser Höhe mehrmals aufschlug. Aber es war ein Bruch eines einzelnen Wirbelbogens. Ueber die Einwände, welche sich gegen den Erfolg der Operation erheben lassen, vergl. die Bemerkungen v. Bergmann's in der Discussion auf der Naturforscherversammlung, Halle 1891.

[2]) Festschrift für Thiersch, Deutsche Zeitschrift für Chirurgie Bd. 35, p. 395.

Digitized by Google

hervorrufen, sind gerade eminent selten. Die Zerquetschung des Rückenmarkes geschieht im Moment der Verletzung; aber dann redressirt sich ja die Wirbelsäule wieder, und was übrig bleibt, lässt keinen Schluss ziehen auf das, was im Augenblick der Verletzung vor sich gegangen ist. Die Verletzung des Rückenmarks ist dann schon geschehen, trotzdem in der Umgebung des Rückenmarks kaum noch Dislocationen von Knochen vorhanden sind. Ich glaube, der Werth eines derartigen operativen Eingriffs ist etwa der Probelaparotomie gleichzusetzen. Entweder muss man jede Wirbelfractur sofort aufschneiden und nachsehen, ob ein Druck direkt durch die Fractur am Rückenmark entstanden ist, oder sich überhaupt auf den Standpunkt stellen: wo wir noch keine bestimmte Diagnose stellen und infolgedessen auch keine bestimmte Indication für die Operation aufstellen können, wollen wir lieber ganz von einem Eingriff absehen. Die wenigen scheinbaren Besserungen nach Operationen lassen sich auch so erklären, dass es sich hier um Compressionen des Rückenmarkes durch Blutextravasate gehandelt hat. Diese Art Lähmungen gehen aber bekanntlich auch ohne operativen Eingriff zurück. Die weitere Frage, ob wir in Fällen, wo die Verletzung mehrere Wochen alt ist, noch etwas erreichen können, kann dahin beantwortet werden, dass auch hier selten etwas durch eine Operation erreicht werden dürfte. Wenn wir auch für die Anregungen von Urban auf dem letzten Chirurgencongress sehr dankbar sind, so glaube ich, dass wir uns doch darüber täuschen, dass durch nachträgliche Operation viel erreicht werden wird. An dem Präparat, das ich in meiner erwähnten Abhandlung habe abbilden lassen, sieht man mit Deutlichkeit, dass trotz kolossaler Verschiebung der Wirbel das Rückenmark selber nicht gelitten hatte, und das wird auch in allen den Fällen sich so verhalten, wo allmählich eine Besserung eintritt. Ich glaube nicht, dass wir durch nachträgliches Entfernen von kleinen vorspringenden Stücken viel erreichen, abgesehen davon, dass die Operation immer auf eine Vermuthung hin unternommen wird.

Herr Körte: M. H.! Ich glaube die Bedenken, welche gegen die Operation bestehen — es sind deren eine ganze Menge — selbst hervorgehoben zu haben, wie die Herren Vorredner. Gegenüber den Bedenken bestehen indessen doch eine ganze Anzahl von Fällen, wo die Operation wirklich genützt hat, wie ich nach den Mittheilungen glaubwürdiger Autoren anführte. Es scheinen mir also Versuche in dieser Richtung wohl gerechtfertigt, bei der sonst so ausserordentlich traurigen Prognose dieser Verletzung. Direkte Fracturen mit Impression der Bögen werden geeigneter sein zur Operation als andere. Ich hielt den besprochenen Fall vor der Operation auch für einen direkten mit Eindrückung des Wirbelbogens — das stellte sich nachher als Irrthum heraus. Der Patient von Schede war übrigens durch Sturz von einem

Digitized by Google

Bau verletzt, ist also nicht als ein direkter Bruch anzusehen. Der Patient von Lampiasi hatte allerdings einen direkten Bruch der Wirbelbögen erlitten. Ich bin weit davon entfernt, bei jedem Wirbelbruch sofortiges Aufschneiden zu empfehlen, glaube jedoch, dass man in vereinzelten frischen Fällen, und vielleicht etwas häufiger bei älteren Fällen, bei denen die Heilung nicht mehr vorschreitet, durch Resection der Wirbelbögen Nutzen wird schaffen können.

3. Herr Determeyer: **Ueber Basedow'sche Krankheit.** (Siehe die Vorträge im II. Theile dieses Bandes.)

Herr Jul. Wolff: Ich habe in fünf Fällen von Morbus Basedowii halbseitige Kropfexstirpationen vorgenommen. Ueber den einen dieser fünf Fälle habe ich Ihnen in der Maisitzung berichtet — es war der einzige meiner Kropffälle, den ich (aus den Ihnen damals erörterten Gründen) nach vollendeter Operation auf dem Operationstisch verlor (vergl. Berliner klin. Wochenschr. 1892 No. 51). Dreimal ist von mir ein ähnliches Resultat erzielt worden, wie in dem uns vorgestellten Falle des Herrn Rotter. Der erste dieser drei Fälle ist Ihnen vor vier Jahren von mir demonstrirt worden. Es kam mir damals darauf an, zu zeigen, dass der Kropfrest in dem betreffenden Falle — und das ist in allen von mir operirten Fällen von Basedow ebenso gewesen — nach der Operation nicht vollkommen zurückgegangen war. Im übrigen war in jenem Falle der Erfolg der Operation ein recht befriedigender gewesen. Die Patientin ist bis vor zwei Jahren, zu welcher Zeit ich sie zuletzt sah, frei von Kropfrecidiv, von Herzpalpitationen und von den vor der Operation äusserst bedrohlich gewesenen Erscheinungen der Trachealstenose geblieben, der Exophthalmus war bedeutend zurückgegangen. Aehnlich war der Erfolg bei der zweiten vor fünf Jahren von mir operirten Patientin. Auch hier waren unmittelbar nach der Operation alle Erscheinungen der Basedow'schen Krankheit rückgängig geworden, ohne in den folgenden drei Jahren, während welcher ich die Patientin wiederholentlich sah, sich wieder zu steigern. Der Exophthalmus, den auch diese Patientin in geringem Grade behielt, war weniger auffällig, als er es bei der uns heute vorgestellten Patientin des Herrn Rotter ist. In dem dritten Falle ist die Operation in diesem Sommer von mir ausgeführt worden. Die Patientin war vor der Operation im elendesten Zustande: sie hatte nämlich hochgradigen Tremor und — wie alle übrigen von mir operirten Basedowkranken — hochgradige Trachealstenose. Nach der Operation schwand die Trachealstenose; der Tremor, die Herzpalpitationen und der Exophthalmus wurden in erfreulicher Weise rückgängig, ohne indess vollkommen zu verschwinden. Der anfänglich sehr geschrumpfte Kropfrest ist in der letzten Zeit wieder etwas gewachsen; das Allgemeinbefinden der Patientin aber ist bis jetzt vortrefflich geblieben. Der letzte der betreffenden vier

Digitized by Google

Fälle endlich wurde vor vier Jahren operirt. Hier wurden anfänglich ebenfalls alle Erscheinungen der Krankheit rückgängig; auch der Kropfrest wurde nach der Operation erheblich kleiner. Das Verhalten der Patientin blieb monatelang ein vortreffliches; dann sah ich sie lange Zeit nicht. Als ich sie aber zwei Jahre nach der Operation zur Controlle wieder in meine Klinik citirte, erschien sie mit einem schweren Recidiv sämmtlicher Erscheinungen der Basedow'schen Krankheit in sehr elendem Zustande bei mir. Später habe ich nichts wieder über die Patientin zu erfahren vermocht. Ich habe nach diesen Erfahrungen und namentlich im Hinblick auf den letzterwähnten Fall von schwerem Recidiv keinen Anlass, mich für die operativen Eingriffe beim Morbus Basedowii zu begeistern. Aber ich muss doch bemerken, dass ich es nicht für richtig halte, wenn, wie es neuerdings geschieht, ein grosser Theil der Neuropathologen, ohne die operirten Fälle gesehen oder gar längere Zeit hindurch genau controllirt zu haben, sich von vornherein absprechend über die Operation äussert. Die merkwürdige Thatsache, dass in unmittelbarer Folge der Operation jedesmal zunächst der auffälligste Rückgang aller Erscheinungen der Basedow'schen Krankheit eintritt, steht fest, und sie verdient die grösste Beachtung, um so mehr, als uns die Neuropathologen ihrerseits bis jetzt noch wenig befriedigende Aufschlüsse über das Wesen der Krankheit zu geben vermocht haben.

Herr J. Israel: Die Ansprüche, die man an einen Fall zu stellen hat, um ihn als geheilt zu bezeichnen, können verschieden sein. Die einen sind in dieser Beziehung bescheiden in ihren Ansprüchen, ich gehöre zu den anspruchsvollen, nicht nur an andere, sondern auch an mich selbst, wenn es sich darum handelt, durch eine Demonstration eine neue Thatsache zu beweisen, im vorliegenden Falle die operative Heilbarkeit der Basedow'schen Krankheit, für welche bisher noch keine allgemein überzeugenden Beweise erbracht worden sind. Ganz objectiv muss ich von dem vorgestellten Falle sagen, dass er eine solche Anzahl exquisiter pathognostischer Erscheinungen des Morbus Basedowii darbietet, dass wohl kein Mensch auf die Vermuthung kommen würde, dass die Frau zum Zwecke der Heilung der in Rede stehenden Krankheit operirt worden ist, und noch viel weniger, dass sie geheilt sei. Ich behaupte: diese Frau ist nicht geheilt; ob sie gebessert ist, weiss ich nicht. Symptome, welche nicht nothwendig in organischer Beziehung zur Basedow'schen Krankheit zu stehen brauchen, mögen geschwunden sein; die typisch nothwendigen Erscheinungen des Basedow sind aber sämmtlich noch da. In allererster Linie hat die Frau eine erhebliche Dilatation des linken Ventrikels mit exquisiter Hebung der Brustwand, sie hat einen starken Exophthalmus, sie zeigt das Graefe'sche Phänomen, sie hat einen mässigen Tremor der Hände, sie hat noch erhöhte Pulsfrequenz — auf welche ich indessen einen geringen Werth legen möchte, weil die Frau vielleicht unter dem

Digitized by Google

Einflusse der Vorstellung etwas aufgeregt sein mag. Die vier Cardinalsymptome der Basedow'schen Krankheit: Struma, Exophthalmus, Herzhypertrophie und Tremor, sind naturgemäss um eins vermindert worden, dadurch, dass man die Struma weggenommen hat, aber die anderen Dinge sind doch geblieben. Ich kann also nur constatiren, dass hier ein Morbus Basedowii ohne Struma gezeigt worden ist, und ich möchte um so mehr zur allergrössten Vorsicht in der Beurtheilung der Besserung der nervösen Erscheinungen bei Morbus Basedowii unter dem wohtthätigen Einfluss eines protrahirten Hospitalaufenthalts mahnen, als es ja jedem Praktiker geläufig ist, dass der Morbus Basedowii die allergrössten Schwankungen selbst unter ungünstigen äusseren Verhältnissen erkennen lässt.

Herr Rotter: Ich gebe Herrn Israel vollständig Recht, wenn er behauptet, dass der Fall noch nicht ganz geheilt ist. Es ist das eine Symptom: ein mässiger Grad von Exophthalmus, noch zurückgeblieben. Hingegen ist die Tachycardie und die Vergrösserung der zurückgelassenen Strumahälfte und neben diesen Cardinalsymptomen eine ganze Reihe andersartiger Basedow-Erscheinungen verschwunden, und zwar so rasch, dass das Resultat ein auffallendes und frappirendes genannt werden muss, und aus diesem Grunde habe ich gerade diesen Fall vorstellen lassen. Die Dilatation und Vergrösserung des Herzens ist kein Basedow-Symptom, sondern eine Folgeerscheinung der Tachycardie, und wird sich nach Verschwinden der letzteren erst allmählich zurückbilden. Es ist auch in den übrigen Fällen beobachtet worden, dass der Exophthalmus sehr langsam zurückgegangen ist. Es hätte ja das Thema des Vortrages etwas vorsichtiger gestellt werden sollen, ein „fast geheilter Fall".

Herr Jul. Wolff: Es ist selbstverständlich, dass auch ich den Fall des Herrn Rotter keineswegs als einen „geheilten" ansehe. Ebenso war unter meinen Fällen, wie ich Ihnen vorhin darlegte, kein „geheilter", und dasselbe gilt, wie dies Herr College Morenheim, der gegenwärtig mit Untersuchungen über die Basedow'sche Krankheit eifrig beschäftigt ist, festgestellt hat, von allen bisher operirten Fällen. Immerhin müssen wir betonen, dass die bisherigen unzuverlässigen Erfolge der internen Behandlung mit der überraschenden, jedesmal eintretenden unmittelbaren Wirkung des operativen Eingriffs keinen Vergleich auszuhalten vermögen.

Herr J. Israel: Ich möchte bloss zu einer Bemerkung mir das Wort erbitten. Wenn der Fall als gebesserter Fall auf die Tagesordnung gesetzt worden wäre, hätte ich überhaupt nicht das Wort dazu ergriffen, da wir nicht in der Lage sind, zu beurtheilen, ob ein Fall gebessert ist; das können nur diejenigen Aerzte wissen, welche ihn in schlechterem Zustande übernommen haben. Dagegen kann jeder von uns sich objectiv überzeugen, dass der Fall nicht geheilt ist. Nicht eine unbedeutende Herzhypertrophie ist vorhanden, wie Herr Rotter meint, sondern eine

Digitized by Google

sehr bedeutende mit Hebung der ganzen linken Brustwand. Ich wollte mir schliesslich die Bitte an Herrn Rotter und vielleicht auch an Herrn Wolff erlauben, diejenigen Fälle, welche angeblich gebessert worden sind, uns nach geraumer Zeit wieder einmal vorstellen zu wollen. Die operativ behandelten Fälle sind ja noch so selten, dass man sich kein rechtes Urtheil über die Dauerhaftigkeit der angeblichen Besserung erlauben darf. Dann würde aber auch ein anderer Punkt berücksichtigt werden müssen. Wenn man von einer Besserung des Morbus Basedowii infolge Exstirpation der Struma sprechen will, so müssen alle Fälle ausgeschlossen werden, welche vorher Trachealstenose gehabt haben. Es liegt in der Natur der Dinge, wenn ich einem Menschen ein Struma exstirpire, der vorher Trachealstenose gehabt hat, dass er sich nachher erholen wird, ganz unabhängig davon, ob die Struma ein Theilglied der Basedow'schen Krankheit gewesen ist oder nicht. Die einfache Erholung nach der Operation beweist gar nichts, sondern nur das Verschwinden der pathognomonischen Symptome.

Herr Rotter: In diesem Falle besteht keine Trachealstenose.

Herr Jul. Wolff: Die Chirurgen, die bisher die halbseitige Kropfexstirpation bei Basedow'scher Krankheit ausgeführt haben, sind wohl ziemlich durchweg darüber einig, dass man nicht alle Fälle operiren solle, und dass vorzugsweise nur diejenigen Fälle sich zur Operation eignen, bei welchen Erscheinungen von Trachealstenose vorhanden sind.

Digitized by Google

Digitized by Google

II.

Vorträge.

Digitized by Google

Digitized by Google

Aus dem Augusta-Hospital in Berlin.

Ein Fall von geheilter Intussusception.[1])

Von

Dr. G. Lindemann, Assistenzarzt.

Seitdem auf dem XIV. Chirurgen-Congress Braun die Indicationen zur Vornahme der Laparotomie bei Invagination festzustellen versucht hat, sind nur relativ wenige Fälle bekannt geworden, in denen man seinem Beispiele der operativen Behandlung gefolgt ist. Allerdings hat die Zusammenstellung der Operationen, welche Braun gab, wenig aufmunterndes für den Chirurgen, denn von 66 Fällen konnten nur 12 durch einen Eingriff gerettet werden. Erst vor kurzem hat Senn zwei Fälle veröffentlicht, welche die Operation nicht überstanden, während zwei mit Einblasungen von Wasserstoffgas behandelte Invaginationen eine rasche Heilung durchmachten. Es ist mir bei der Durchsicht der Litteratur ein Punkt aufgefallen, der bis jetzt noch nicht hervorgehoben ist, nämlich dass, wenn der Tod nach einfacher Laparotomie mit folgender Desinvagination eintrat, derselbe meist wenige Stunden nach dem Eingriff erfolgte. Ich habe aus der Braun'schen Arbeit im Mittel 16 Stunden erhalten, wenn ich einen Fall ausnehme, der vier Wochen nach der Operation an einer Lungenaffection zu Grunde gegangen sein soll. Vergleicht man hiermit den Eintritt des Todes nach anderen Operationen am Darm, so schiebt sich der Zeitpunkt erheblich länger hinaus. Ich habe in einer Arbeit von v. Zoege-Manteuffel über die Therapie des Ileus und in einer anderen aus der Kocher'schen Klinik von

[1]) Siehe die Verhandlungen im I. Theil dieses Bandes p. 8.

Digitized by Google

Sachs über Darmresection bei gangränösen Hernien gleichmässig $3^1/_2$ Tage gefunden. Es muss also wohl der Shok bei der Zerrung und Dehnung des Darms, wie sie zur Lösung der invaginirten Partien erforderlich ist, ganz erheblich sein.

Gestatten Sie mir nun, dass ich Ihnen einen Fall von geheilter Invaginatio coli vorstelle, der in zwei Zeiten operirt worden ist, von denen ich den ersten Act in Vertretung meines Chefs auszuführen das Glück hatte.

Der Knabe hier ist 11 Jahre alt. Seine Mutter starb an der Lungenschwindsucht. Am 27. Juli 1891 erkrankte derselbe in Berlin, wo er sich zur Heilung eines chronischen Mittelohrkatarrhs aufhielt, nachdem noch am Morgen die Luftdouche recht energisch angewendet war, mit Schmerzen im Leib und Erbrechen. Am 29. soll auf Calomel noch Stuhl erfolgt sein; da sich das Leiden aber verschlimmerte, und Patient alles erbrach, was er zu sich nahm, wurde er in seine Heimath nach Nauen geschafft und der Behandlung des Herrn Dr. Friedrich übergeben, welcher im linken Epigastrium einen Tumor entdeckte, der sich allmählich vergrösserte und nach unten fortschob. Am Nachmittag des 1. August übersandte er den Knaben, nachdem mittlerweile auch blutige Stuhlgänge aufgetreten waren, dem Augusta-Hospital behufs eventueller Vornahme einer Operation. Hier konnte ich folgenden Status aufnehmen: Magerer, ziemlich schwächlich gebauter Knabe. Eiterausfluss aus dem linken Ohr. An Herz und Lungen nichts Besonderes. Temperatur normal, Puls 80, ziemlich kräftig; Lippen trocken, Zunge belegt, Blick leicht verschleiert. Leib wenig aufgetrieben, die Haut von Senfpflaster stark geröthet. Linkes Hypogastrium druckempfindlich. Man fühlt daselbst im Verlauf der Flexur eine harte, in den oberen Theilen rundliche Geschwulst, welche nach unten sich verdickt und in das kleine Becken hinabreicht. Bei der combinirten Untersuchung mit einem Finger im Rectum erscheint der Tumor als eine nach unten halbmondförmig gekrümmte Wurst, deren einer Zipfel bis in die Ileocoecalgegend reicht, während der andere unter dem linken Rippenbogen verschwindet; der untere Pol einer Invagination ist nicht zu fühlen. Es wird nun ein hoher Einlauf gemacht, der den Tumor unverändert lässt, nur einige blutige Fetzchen herausbefördert. Eine Magenausspülung lässt erkennen, dass der Magen leer, jedenfalls frei von Koth ist. Darauf werden 5 Tropfen Opium verabreicht, und der Knabe zunächst in Ruhe gelassen.

Es trat nun die Frage einer Operation an mich heran, und ich wurde zu derselben wesentlich durch die eigenartige Lage des Tumors bewogen, der nicht mit seiner Spitze, sondern mit seiner Breitseite in das Becken hinabdrängte. Ich glaubte nicht, dass hierbei Wasserklystire ihre volle Wirksamkeit auf den invaginirten Darmtheil entfalten würden. Seit fünf Tagen hatte der Patient keine Nahrung mehr bei sich behalten, trotzdem erschien

Digitized by Google

der Allgemeinzustand noch verhältnissmässig günstig. Um 7 Uhr Abends schritt ich zur Laparotomie. Schnitt in der Linea alba, welcher bald bis zum Schwertfortsatz verlängert werden muss, da es anders nicht gelingt den Tumor zu Gesicht zu bekommen. Die Dünndärme werden eventrirt, auf die rechte Seite gelagert und mit warmen, in Salicyl getauchten Tüchern bedeckt. Nun präsentirt sich die Invagination als eine stark gekrümmte, besonders an der Innenseite des Kreises mit reichlichen Falten versehene, pralle und harte Geschwulst. Der Halstheil liegt unter dem Rippenbogen, nahe der Medianlinie. Der untere Umschlagswinkel des Intussusceptum in der rechten Fossa iliaca. Die Invagination besteht ganz aus Colon, das Coecum findet sich an normaler Stelle. Es wird nun versucht, die Geschwulst gerade zu strecken, wobei dieselbe eine Länge von etwa $^1/_2$ m annimmt und bedeutend weicher und lockerer wird. Verwachsungen des Intussusceptum mit der Scheide fehlen. Die Desinvagination wird auch hier, wie alle Autoren betonen, durch Druck auf den unteren Pol erreicht. In meinem Falle waren „melkende" Bewegungen, die zugleich das Intussuscipiens nach unten zogen, das Intussusceptum hinaufdrängten, besonders vortheilhaft, während der assistirende College am Halse einen gleichmässigen, leichten Zug ausübte. Besonders schwierig war die Entwicklung der letzten 10 cm, wo der Darm unregelmässig gefaltet, fast wie ein Stück Papier zusammengeknittert war. Die Desinvagination gelingt vollständig nach einer Arbeit von über $^1/_2$ Stunde. Bei der Inspection des ungewöhnlich langen Colons zeigt sich nun, ausser einigen kleinen Serosarissen, welche genäht werden, in dem zuletzt entwickelten Darmabschnitt eine etwa fünfpfennigstückgrosse gangränöse Stelle. In der Nähe derselben fühlt man an der inneren Darmwand eine haselnussgrosse nicht verschiebliche Geschwulst, die ich als Grund der Invagination ansprechen musste. Da dieselbe nur durch Einschnitt zu entfernen gewesen wäre, der Knabe mir zu einem solchen Eingriff zu schwach erschien, so leitete ich die betreffende Darmpartie aus der Wunde heraus, und schloss den Rest der Bauchwunde mit Draht. Nachdem der Knabe in sein Bett zurückgebracht ist, stellt sich bald sehr lebhafte Darmperistaltik ein, und nach einigen Stunden gehen bereits Winde per anum ab. Wein und Wasser theelöffelweise gereicht werden nicht erbrochen; Puls 120, klein. 4 gtt. Opium Nachts, 5 mg Morphium subcutan. Am folgendenden Tage fühlt sich Patient ganz wohl. Puls 130, kein Erbrechen, zweimal 4 gtt. Opium. Nachmittags Verbandwechsel um eventuell den Darm zu versenken. Man steht indessen davon ab, da die gangränöse Stelle sich vergrössert hat, der Allgemeinzustand zur Vornahme einer Resection nicht günstig erscheint, und da ein Anus praeternaturalis in der Mitte des Colon transversum für die Ernährung kaum üble Folgen haben kann. Am folgenden Tage Temperatur 38,8, Puls 160, belegte Zunge, kein Erbrechen, aber auch keine Winde. Da ich befürchte, dass der Darm in der Wunde abgeklemmt ist, so wird die gangränöse Partie abgetragen, worauf

Digitized by Google

reichlich Flatus abgehen. In den folgenden Tagen Temperatur normal. Täglich dünner Stuhl aus der Darmfistel, am 7. August breiiger Stuhl per anum. Vom 9. bis 14. August eine Temperatursteigerung bis 39,5, welche auf eine rechtsseitige Pleurareizung zurückgeführt werden muss. Am 18. August wird die herausgelagerte Darmschlinge mit dem Thermocauter entfernt, und ein Anus praeternaturalis angelegt. Von dem bei der Operation gefühlten kleinen Tumor ist schon seit mehreren Tagen und auch jetzt nichts mehr wahrzunehmen. Am 21. August erkrankt Patient plötzlich mit heftigen Leibschmerzen, die Temperatur steigt staffelförmig an, die Milz ist etwas vergrössert, so dass man an einen Typhus denken muss, obwohl der Stuhl nicht charakteristisch ist. Dieser Zustand dauert bis zum 6. September an und bringt den Patienten auf das äusserste herunter. Erst am 22. October kann an den Verschluss des Anus praeternaturalis gedacht werden, welcher in folgender Weise von Herrn Medicinalrath Lindner ausgeführt wird. Nachdem die beiden Darmlumina durch Nähte verschlosen sind, wird die Schlinge von der Haut gelöst, so dass sie sich bequem vorziehen lässt. Es zeigt sich nun, dass der Sporn eine geringe Ausdehnung hat, ja dass an der hinteren Wand die beiden Darmenden fast lineär vereinigt sind. Es wird daher eine Anfrischung der beiden Darmenden nur an ihrer vorderen Circumferenz vorgenommen, und die Vereinigung durch eine doppelreihige seroseröse Naht ohne jede Spannung hergestellt. Der Darm bleibt in Jodoformgaze gehüllt extraperitoneal liegen und wird erst am zweiten Tage versenkt. Auch jetzt noch wird ein Tampon über die Nahtstelle des Darms gelagert, und die Naht der Bauchdecken erst am achten Tage vorgenommen. Am neunten Tage erfolgte ohne Nachhülfe ein breiiger Stuhl. Heilung der Bauchwunde per primam. Patient wird am 22. November geheilt entlassen.

Darf ich noch mit wenigen Worten auf die Operationsmethode zurückkommen, so scheint dieselbe in gleicher Weise noch nicht angewandt zu sein. Bei den schlechten Resultaten, welche die primäre Resection liefert, möchte ich hier zwei Fälle erwähnen, in denen bei nicht gelöster Invagination die Resection vorgenommen und die beiden Darmenden in die Bauchwunde eingenäht wurden. Der eine ist durch eine zweite Operation geheilt (Wassiljew, Centralbl. f. Chir. 1888 No. XII), während der andere von Morris (siehe Braun No. 32) am Tage nach der Operation starb. Die hier angewandte Operationsmethode ähnelt der unsrigen in der Theilung des chirurgischen Eingriffs in mehrere Zeiten. Vielleicht kann eine solche Theilung Shok und Collaps verhüten und, wenn der Anus praeternaturalis eine so günstige Lage hat wie in unserem Falle, bessere Resultate herbeiführen.

Digitized by Google

Aus dem Augusta-Hospital in Berlin.

Ueber Chloroformnarkose.[1])

Von

Dr. **Gisevius** in Berlin.

Wie die zahlreichen Erörterungen über die Chloroformnarkose in den letzten Jahren beweisen, muss die gewöhnliche Methode der grossen Gaben in Zwischenräumen für unzureichend und gefährlich gehalten werden. Sie ist auch im Augusta-Hospital verlassen, und ein anderes Verfahren angenommen worden, welches von mehreren Seiten in der letzten Zeit warm empfohlen worden ist, und dessen Ergebnisse ich berichten möchte.

Die Methode besteht darin, dass das Chloroform stetig und tropfenweise gegeben wird. Sie ist nicht neu. Die aus den deutschen Kliniken stammenden Mittheilungen reichen, wie die aus der Kocher'schen, über einen Zeitraum von mehreren Jahren, und Labbé wendet sie seit mehr als einem Jahrzehnt an. Aber noch ist ihr die allgemeine Verbreitung nicht geworden, die sie verdiente.

In der in den Veröffentlichungen angegebenen Weise wurde auf eine gewöhnliche Flanellmaske, die Nase und Mund gleichmässig bedeckte, langsam tropfenweise ununterbrochen Chloroform geträufelt, wobei die empfohlenen Tropffläschchen für die gleichmässige Dosirung sich sehr bewährten. Die Maske wurde nicht gelüftet. Nach fünf bis längstens zehn Minuten trat tiefe Narkose ein, die beliebig lange durch Auftröpfeln geringer Mengen in mässigen Zwischenräumen unterhalten werden konnte. — Ausserordentlich wichtig ist es dabei, den Patienten vor dem Erlöschen der

[1]) Siehe die Verhandlungen im I. Theil dieses Bandes p. 11.

Digitized by Google

Reflexe vollkommen unberührt zu lassen. Ich möchte hierbei nicht unerwähnt lassen, dass der Cornealreflex zur Bestimmung eingetretener tiefer Narkose oft ganz werthlos ist. Er erlischt häufig schon viel früher. Oft kann man sehen, wie unmittelbar nach einer, wenn auch vorsichtigen Berührung die bis dahin absolute Ruhe gestört wird und heftige Abwehrbewegungen erfolgen. Am besten ist es, wenn im Operationsraum absolute Ruhe herrscht.

Die Vorzüge der Methode liegen darin, dass zunächst im Beginn der Narkose alle die für den Kranken so lästigen Reizungen der Schleimhäute fortfallen. Das Athmen ist von Anfang an gleichmässig ruhig, man hat nicht nöthig, durch besondere Kunstgriffe wie bei der alten Weise, dieselbe zu regeln. Kein Husten, keine Salivation tritt auf. — Ein eigentliches Excitationsstadium gab es kaum. Nur in einzelnen wenigen Fällen war es angedeutet, verlief aber ungleich milder, kein Schreien und Toben und Davonstreben. Meistens blieben die Patienten in genau derselben Lage, wie sie auf den Tisch gelegt wurden. Unter diesen Umständen ist es verständlich, dass, wie auch Labbé betont, bei dieser Darreichungsweise die besonders häufige und gefürchtete, durch Reflexe zustande kommende Syncope vor Beginn der Narkose nicht vorkommt.

Auch das Stadium der tiefen Narkose, welche mit sehr geringen Mengen Chloroform unterhalten wird, verläuft ruhiger und gefahrloser. Die bei der langsamen Darreichung sich rasch verflüchtigenden und stark mit atmosphärischer Luft gemischten Dämpfe lassen eine Ueberladung des Blutes mit Chloroform nicht zustande kommen, so dass auch der sonst bei der massigen Darreichung im Intoxicationsstadium vorkommende Collaps nicht beobachtet wurde.

Die durchschnittliche Menge des auf diese Weise verwendeten Chloroforms sank gegen die alte Methode in Uebereinstimmung mit den Beobachtungen anderer ausserordentlich. Nach den genauen Notizen wurde früher in der Minute etwas über 1 ccm gebraucht, jetzt nur 0,6. Diese Ersparniss bedeutet natürlich für den Kranken einen grossen Gewinn.

Der Zustand beim Erwachen aus der Narkose ist ein viel angenehmerer. Alle die Beschwerden treten viel milder auf. Besonders fehlte das fast unstillbare Erbrechen, welches früher oft, abgesehen von allen anderen Schädigungen, allein mechanisch bei vielen Operationen das Resultat in Frage stellte. Leichte Kopf-

Digitized by Google

schmerzen und geringes Erbrechen traten ausnahmsweise auf, während gewöhnlich selbst nach langen Narkosen die Patienten kaum etwas zu klagen hatten.

Besonders schlagend zeigt die Vortheile der neuen Methode gegenüber der alten folgender Fall: Ein junger Mann mit einer Phlegmone des Perineum und Scrotum nebst Urethralfistel, der schon von vielen Seiten behandelt war, wurde in das Augusta-Hospital aufgenommen. Als er zum ersten mal narkotisirt wurde, gab er an, dass dies seine 24. Narkose sei, und alle Betäubungsmittel bei ihm wirkungslos seien. In der That konnte er, trotzdem ihm in 40 Minuten 85 ccm Chloroform nach der klassischen Methode verabreicht wurden, absolut nicht in tiefe Narkose gebracht werden, wodurch die Operation sehr erschwert wurde. — Vor einiger Zeit wurde eine neue Operation nothwendig, die Narkose wurde auf die beschriebene Weise durchgeführt. Nach kurzer Zeit war der Kranke vollkommen betäubt und hatte die angenehmste tiefe Narkose. Der Chloroformverbrauch war halb so gross wie das erste mal.

Gerade bei langdauernden schweren Operationen zeigen sich die grossen Vortheile am besten. Die Ueberschwemmung des Organismus mit Chloroform, wie sie früher sich oft nöthig machte, hört auf. In den vorgeschritteneren Stadien der Narkose genügen wahrhaft minimale Mengen. Decrepide Personen vertragen eingreifende Operationen ungleich leichter als früher.

Auch bei den Potatorennarkosen, die sonst der unangenehmen Erscheinungen so viele bieten, lässt die Methode nicht im Stiche, die Excitation fehlt oder verläuft ungleich milder, ebenso sonst häufig eintretender Collaps.

Um den Mängeln des alten Verfahrens abzuhelfen, sind ja die verschiedensten Sorten von Mischnarkosen empfohlen worden. So wurde noch in letzter Zeit der combinirten Chloroformäthernarkose das Wort geredet. Allein welche Nachtheile der neuen Methode sollen durch sie gehoben werden, welche Vorzüge soll sie besitzen?

Am Augusta-Hospital wurde früher die Morphiumchloroformnarkose ausschliesslich angewendet. Aus Vorsicht, da die neue Methode noch nicht genügend bekannt war, wurde, als sie zuerst probirt wurde, noch das Morphium beibehalten, und erst allmählich, von leichten zu schwereren Fällen schreitend, aufgegeben. Jetzt bekommt

Digitized by Google

kein Patient vor der Narkose mehr Morphium, und die Resultate sind in jeder Beziehung unverändert gut. So halten wir sie mit Labbé mindestens für völlig unnöthig, ganz abgesehen von den unangenehmen Folgen, welche eine Morphiumbetäubung mit sich bringen kann. Schwerlich ist eins der anderen empfohlenen Narkotica dem Chloroform bei dieser Anwendung ebenbürtig.

Ausgeschlossen ist es allerdings wohl nicht, dass auch hierbei ernstere Zufälle von Herz oder Athmung her vorkommen können, wogegen man dann mit den gewöhnlichen Mitteln vorgehen müsste. Wir beobachteten solche bisher nicht.

Digitized by Google

Aus dem städtischen Krankenhause Moabit, Abtheilung des Herrn Prof. Dr. Sonnenburg.

Ein Fall von Verletzung der Gallenwege.[1])

Von

Dr. **Hermes.**

Ein 25jähriger Techniker erlitt am 2. November eine Verletzung derartig, dass die Deichsel eines Wagens ihn in die rechte Seite traf und mit der linken Seite gegen eine Wand presste. Obwohl er damals heftige Schmerzen in der rechten Seite verspürte, vermochte er dennoch nach Hause zu gehen, musste sich hier aber zu Bett legen. Seine Beschwerden bestanden in Schmerzen in der rechten Seite, Schmerzen in der rechten Schulter, Brechreiz und Stuhlverstopfung. Der Leib schwoll in den nächsten Tagen stark an, fiel aber nach Ansicht des Patienten unter hydropathischen Umschlägen, die auch die Schmerzen linderten, wieder etwas ab. Statt der anfänglichen Stuhlverstopfung hatte sich Durchfall eingestellt. Eine Entfärbung des Stuhlgangs ist nicht beobachtet worden, auch keine Beimengung von Blut, ebenfalls im Urin kein Blut. Seit dem 15. November hat sich der Zustand des Patienten ohne nachweisbare Ursache verschlimmert, der Leib ist stärker angeschwollen, die Luft knapp geworden. Zwei Tage später bemerkte der behandelnde Arzt Gelbfärbung der Haut und ordnete die Ueberführung des Patienten in das Krankenhaus Moabit an.

Am 19. November wird folgender Status aufgenommen: Schwach icterischer, abgemagerter Mann mit leidendem Gesichtsausdruck. Temperatur 37,6 (abends zuvor 38). Puls frequent von leidlich guter Spannung. Appetit gering. Zunge schwach grauweiss belegt, Stuhlgang angehalten.

[1]) Siehe die Verhandlungen im I. Theil dieses Bandes p. 46.

Digitized by Google

Urin braun, lässt reichliches Sediment fallen, das sich beim Erhitzen löst, frei von Albumen und Zucker, enthält Gallenfarbstoff. Adomen gleichmässig sehr stark aufgetrieben und gespannt. Percussionsschall auf der Höhe laut tympanitisch, in den abhängigen Partieen gedämpft. Fluctuation. Respiration frequent, oberflächlich. Leber und Herz erheblich nach oben verdrängt.

Da im Laufe des nächsten Tages die Dyspnoe stärker, der Puls und das Allgemeinbefinden schlechter werden, so schreitet man zur Punction und entleert 2 l einer braunen Flüssigkeit, welche Eiweiss und reichlich Gallenfarbstoff enthält.

Am nächsten Tage, also am 21. November, ist der Leib, der nach der Punction weich und abgefallen war, wieder ebenso stark gespannt wie vorher, der Puls schlecht. Es wird daher zur Laparotomie geschritten, in der Hoffnung, durch den operativen Eingriff rasch Verklebungen und Abkapselungen des Ergusses zu erzielen. Aus der Bauchhöhle werden ca. 3 l bräunlicher Flüssigkeit entleert, aus den tieferen Partieen eine enorme Menge grosser Blutgerinnsel und blutig gefärbter Flüssigkeit, Anzeichen der stattgefundenen Leberverletzung. In der Gegend dicht unterhalb der Leber reine braune Galle, die wie aus einem Brunnen bei leichtem Druck hervorquillt. Die Darmserosa ist injicirt, sammetartig, stellenweise zarte fibrinöse Auflagerungen. Vielfache Verklebungen der Darmschlingen unter einander und mit dem Leberrande, entsprechend der Gallenblase, daher die untere Fläche der Leber nicht genau abzutasten. Der rechte Leberlappen reicht tief nach unten, an der unteren Leberfläche eine Furche fühlbar. Die Peritonealhöhle wird mit sterilen Gazebäuschen ausgewischt, die Bauchwunde mit durchgreifenden Seidennähten geschlossen.

Die nächsten Tage nach der Operation verliefen unter sehr bedenklichen Erscheinungen. Der Leib war meteoristisch stark aufgetrieben, es bestand starkes Erbrechen, Stuhlverstopfung. Allgemeinbefinden sehr matt. Puls klein und frequent, so dass häufig Campherätherinjectionen nothwendig wurden. Erst nachdem am 3.—4. Tage nach der Operation Winde durch ein eingeführtes Darmrohr abgingen, erfolgte eine Besserung des Zustandes; am fünften Tage erfolgte der erste Stuhlgang. Das Abdomen ist weich, kein neuer Flüssigkeitserguss eingetreten.

Im weiteren Krankheitsverlauf machte Patient eine doppelseitige Lungenhypostase und daran anschliessend eine rechtsseitige Pleuritis durch, die mit hohen, unregelmässigen Temperatursteigerungen einherging und eine mehrmalige Punction nothwendig machte (Exsudat ohne Gallenfarbstoff). Die Wunde verheilte per primam, nur im oberen Theil wurden die Wundränder gangränös. Eine vollkommene Verheilung ist nach vier Wochen eingetreten. Das Abdomen ist weich, nirgends eine Dämpfung nachweisbar, die Lebergrenzen an normaler Stelle.

Betrachten wir die Hauptpunkte der hier kurz mitgetheilten Anamnese und des Status, so haben wir alle Symptome zusammen, die

Digitized by Google

für die Diagnose einer Verletzung der Gallenwege in's Gewicht fallen können. Courvoisier sagt in seinem Buch über Pathologie und Chirurgie der Gallenwege: nach einem schweren Trauma, das die Lebergegend betroffen hat, ist Verdacht auf Ruptur der Gallenwege berechtigt, wenn nach Ablauf der ersten Symptome abdomineller Contusion (Collaps, Erbrechen etc.) ein fixer, durch Druck vermehrter Schmerz zurückbleibt, wenn an den folgenden Tagen entweder im rechten Hypochondrium ein von oben nach unten zunehmender, allmählich fluctuirender Tumor, oder an den abhängigen Bauchpartieen ein bedeutender freier Erguss und mehr oder weniger gleichzeitig, oder doch spätestens in der zweiten Woche Icterus auftritt. Die in vorliegendem Falle auf Zerreissung der Gallenwege gestellte Diagnose hat sich durch die bald nothwendig gewordene Punction bestätigt. Durch die Sicherstellung der Diagnose war auch die Vorschrift für die Therapie gegeben, d. h. zunächst Punction, und da hiernach so rasch Wiederansammlung der Flüssigkeit stattfand, Entleerung durch Incision. Courvoisier empfiehlt, gestützt auf die Statistik von 33 Fällen von subcutanen Verletzungen der Gallenwege, vorzüglich die Punction. Von diesen 33 Fällen sind elf definitiv geheilt, und diese sämmtlich nur durch zum Theil wiederholte künstliche Entleerungen des Gallenergusses; zehnmal wurden Punctionen, einmal Incision vorgenommen. Nach diesen Erfahrungen hätte man vielleicht in unserem Falle auch wiederholte Punctionen versuchen können. Wir glaubten indess, bei dem ausserordentlich raschen Wiederanwachsen des Ergusses und den dadurch bedingten bedenklichen Erscheinungen, lieber eine gründliche Entleerung durch Incision versuchen zu sollen, zugleich in der Absicht, möglicherweise durch den Reiz der Laparotomie rascher günstige Verklebungen zu erzielen, die einen weiteren Gallenerguss verhindern könnten. Der Erfolg hat zu Gunsten dieses Verfahrens entschieden. Trotzdem es nicht gelang, nach Eröffnung der Bauchhöhle die Stelle der Verletzung mit Sicherheit zu finden, versiegte die Gallensecretion in die Bauchhöhle fortan sehr schnell. Vielleicht wurde die Bildung der Verklebungen durch die zur Zeit der Operation offenbar bestehende entzündliche Reizung des Peritoneums begünstigt. Patient ist durch die Operation von seiner Verletzung der Leber und Gallenwege geheilt. Die Reconvalescenz war eine sehr langsame.

Digitized by Google

Mittheilungen zur Kropfexstirpation.[1])

Von

Prof. Dr. **Jul. Wolff.**

Meine heutigen Mittheilungen zur Kropfexstirpation beziehen sich auf drei Punkte, einmal auf die Frage von den Ursachen des während der Operation oder unmittelbar nach derselben eintretenden Kropftodes, dann auf die Frage von dem nachträglichen Verhalten der nicht exstirpirten Kropfhälfte nach halbseitiger Exstirpation, und drittens auf die Einzelheiten meines Verfahrens bei der intracapsulären Exstirpation des Kropfes mit Verwendung der methodischen Wundcompression.

A. Zur Frage von den Ursachen des während der Kropfexstirpation oder unmittelbar nach derselben eintretenden „Kropftodes."

Bekanntlich tritt ein plötzlicher „Kropftod" nicht nur zuweilen bei nicht operirten Patienten ein; es ist vielmehr in der Litteratur, und zwar in einer nicht ganz geringen Zahl von Fällen, über einen während der Kropfexstirpation oder in unmittelbarer Folge derselben eingetretenen „Kropftod" berichtet worden.

Durchmustert man genau die Mittheilungen über diese letzteren Fälle, so gewinnt man den Eindruck, dass wahrscheinlich häufiger, als die betreffenden Operateure es angenommen haben, der zu grosse Blutverlust bei der Operation den Exitus letalis herbeigeführt hat. Dahin gehören u. a. vielleicht auch die vier Fälle von Klein, bezw. Borel und Schinzinger, in welchen die genannten

[1]) Siehe die Verhandlungen im I. Theil dieses Bandes p. 52.

Digitized by Google

Operateure der Ansicht waren, dass Lufteintritt in die Vena jugularis die Todesursache abgegeben habe[2]).

Immerhin bleibt es unzweifelhaft, dass es sich in vielen der betreffenden Fälle um einen wirklichen Kropftod, d. h. um besondere, ausschliesslich dem Kropfkranken eigenthümliche Verhältnisse gehandelt hat, welche den Tod herbeiführten. Es ist ja auch von vornherein nicht zu verwundern, dass bei Patienten, die unter allen Umständen durch ihr Leiden der Gefahr der Asphyxie bezw. des plötzlichen Todes ausgesetzt sind, dieselbe oder eine vielleicht noch erhöhte Gefahr während der Operation oder unmittelbar nach derselben besteht.

Man hat bisher die in die bezeichnete Kategorie gehörenden Fälle von Kropfasphyxie und Kropftod in der verschiedensten Weise zu deuten gesucht.

In einem Falle von Juillard sollte es sich um das Platzen einer Kropfcyste in die Trachea gehandelt haben.

Nach Lücke und Frank soll eine Tracheïtis, eine acute Hyperämie und Schwellung der Trachealschleimhaut in Folge von Chloroformwirkung den Tod bedingen können.

Nach Seitz, Wörner und Riedel soll in den von ihnen beobachteten Fällen eine beiderseitige Recurrenslähmung, bedingt durch Verletzung des Recurrens oder durch Carbolausspülung, den Kropftod herbeigeführt haben.

Nach Wagner kann ein heftiger Anfall von Dyspnoe entstehen, wenn aus Versehen der Nervus recurrens mit der Schieberpincette gefasst wird.

Nach Rose soll der Tod während der Operation oder unmittelbar nach derselben durch Zusammenklappen der erweichten Trachea, nach Kocher durch die Abknickung der säbelscheidenförmigen und harten Trachea bedingt werden können.

Wölfler hält für eine Ursache von Todesfällen, welche bald nach der Operation oder in den nächsten Tagen eintreten können, „die Vaguslähmungen in Combination mit Herzinsufficienz bei

[2]) Im Gegensatze zu Wölfler, nach welchem der Lufteintritt in eine Vene ein häufigeres Vorkommniss bei der Kropfexstirpation sein soll, als man gewöhnlich annimmt, gewinne ich aus der Litteratur vielmehr den Eindruck, dass in den meisten Fällen, in welchen die betreffenden Operateure den Lufteintritt angenommen haben, der Nachweis desselben nicht in überzeugender Weise geliefert worden ist.

Digitized by Google

grossen Kröpfen mit mühsamer Exstirpation, bei Dilatation des rechten Ventrikels oder Verfettung des Herzmuskels."

Manche Autoren nehmen an, dass Schleimmassen in den Luftwegen die Veranlassung zum Kropftode geben können. Koenig beobachtete bei einer Kropfkranken, bei welcher er die Laryngotomie vorgenommen hatte, eine Kropfasphyxie, von der die Patientin sich erholte, nachdem sie reichlich Schleim ausgehustet hatte. Péan sah, dass ein Patient, der während der Ablösung der Struma von der deviirten Trachea plötzlich asphyktisch geworden war, sich erholte, nachdem er ein halbes Glas voll Schleim ausgehustet hatte. Weidemann und Maas schoben die Todesursache in ihren bezüglichen Fällen auf Schleimpfröpfe, die sich an verengten Stellen der mit Deviation versehenen Trachea festgesetzt hatten.

In einem Falle meiner Beobachtung erwies sich ein bisher in der Litteratur noch nicht beschriebener Umstand als Ursache schwerer Asphyxie unmittelbar nach der Operation, nämlich die Ansammlung massenhaften Schleimes, nicht im Larynx und in der Trachea, sondern im Pharynx, und zwar von Schleim, der nicht anders als durch Würgbewegungen der Patientin während der Narkose aus dem Magen in den Pharynx hinaufbefördert sein konte.

Ich führte bei einer 25jährigen verheiratheten Dame, die Herr Tobold meiner Klinik überwiesen hatte, am 29. November 1889 die halbseitige Kropfexstirpation aus. Die Patientin hatte am Morgen der Operation nur eine sehr geringe Menge flüssiger Nahrung zu sich genommen. Die Operation ging ohne Störung und namentlich auch mit sehr geringem Blutverlust von statten.

Der Verband war bereits angelegt; aber die Patientin erwachte nicht aus der Narkose. Etwa 25 Minuten, nachdem sie zuletzt Chloroform bekommen hatte, wurde sie cyanotisch; der Puls wurde klein; es trat röchelndes und unregelmässiges Athmen ein. Ich entfernte nunmehr den Verband, um die Trachea zu eröffnen. Während die Patientin zur Tracheotomie gelagert wurde, bemerkte ich, dass ihr Mund voll zähen, glasigen Schleimes war. Sofort gab ich der Patientin die invertirte Kopflage, suchte erst mit den Fingern den Schleim zu entfernen, und nahm, da dies nur schwer gelang, Wasserausspülungen bei herabhängendem Kopfe zur Entfernung des Schleims zu Hülfe. Hierbei wurde reichlich $^1/_4$ l Schleims entfernt. Unmittelbar nachdem dies

Digitized by Google

geschehen war, erholte sich die Patientin; die Cyanose schwand; der Puls besserte sich; die Athmung wurde frei und regelmässig, und bald darauf erwachte die Patientin aus der Narkose.

Der Wundverlauf war alsdann ein im allgemeinen guter. Am 3., 4. und 5. Tage traten Abends Temperatursteigerungen bis 38,4° ein; sonst blieb die Temperatur immer normal. Am 22. Tage nach der Operation wurde die Patientin aus der Klinik entlassen.

Das Genauere über den Krankheitsfall ist in der Inaugural-Dissertation von Dr. Harry Cohn (Ueber die Ursachen des bei Kropfoperationen oder in unmittelbarer Folge derselben eintretenden Todes. Berlin 1890.) veröffentlicht worden. Daselbst findet sich zugleich die einschlägige Litteratur verzeichnet, und ist auch das Resultat der von Herrn Dr. Hansemann vorgenommenen Untersuchung der exstirpirten Kropfhälfte mitgetheilt worden.

Es war also hier zugleich mit einer an Gewissheit grenzenden Wahrscheinlichkeit die Ursache der schweren Asphyxie in den in den Pharynx in unbemerkter Weise hinaufgewürgten Schleimmassen, und das geeignete Mittel zur Entfernung des Schleims in der Ausspülung bei Rose'scher invertirter Kopflage, welche letztere eine viel energischere und schnellere Beseitigung des Schleims ermöglicht, als irgend welche andere Lagerung des Patienten, gefunden worden.

Es wird nach dieser Erfahrung nöthig sein, dass man in Zukunft bei etwa eintretenden ähnlichen Zufällen diesen von mir erlebten Fall im Gedächtniss behält.

Ich möchte glauben, dass in manchen ähnlichen Fällen der Kropftod aus der gleichen Ursache, wie in meinem Falle, zustande gekommen ist, ohne dass diese Ursache, die sehr leicht zu beseitigen gewesen wäre, erkannt worden ist.

Ich selbst habe im April 1889 unter sehr ähnlichen Umständen, wie den vorhin geschilderten, einen Fall von schwerem Basedow eine halbe Stunde nach glücklich und mit sehr geringem Blutverlust beendeter Operation auf dem Operationstisch zu Grunde gehen sehen.

Es handelte sich um einen 21jährigen Kaufmann aus der Praxis des Herrn Collegen Ostermann, bei dem ich den Isthmus und den grössten Theil des rechten Seitenlappens der Schilddrüse mit vollkommener Freilegung der rechten Seite der säbelscheidenförmigen und harten Trachea entfernt hatte. Die Operation war

Digitized by Google

vollkommen glatt verlaufen. Während der Anlegung des Verbandes stellte sich röchelndes, unregelmässiges Athmen und Cyanose ein. Die Lockerung des Verbandes und Freilegung der Wunde brachte keine Aenderung hervor, ebensowenig das Hervorziehen der Zunge bei invertirter Kopflage. Schliesslich führte ich die Tracheotomie aus, ohne in der Trachea ein besonderes Athemhinderniss zu finden. Der Patient verstarb sehr bald nach Ausführung der Tracheotomie. — Die genauere Revision der Wunde post mortem ergab nichts, was den Tod hätte erklären können, und ich nahm deshalb an, dass die Besonderheit des Krankheitsfalles, speciell die vorhanden gewesene schwere Störung der Herzthätigkeit den Exitus letalis bewirkt habe, und dass mithin in dem Ausgange des Falles ein Anlass liege, so schwere Fälle von Morbus Basedowii überhaupt nicht zu operiren. — Nach den Erfahrungen des vorhin mitgetheilten Falles halte ich es nun aber für nicht unmöglich, dass auch in dem betreffenden Falle von Basedow'scher Krankheit Schleimmassen, die während der Narkose in den Pharynx hinaufgewürgt worden waren, den Exitus letalis herbeigeführt haben, und dass ich vielleicht auch hier durch rechtzeitige Ausspülungen bei invertirter Kopflage den Patienten hätte retten können, wenn mir diese Ursache, von der in der Litteratur nirgends die Rede ist, bekannt gewesen wäre, und wenn ich demgemäss sofort den Mund und den Pharynx revidirt und das hier vermuthlich vorhanden gewesene Athemhinderniss beseitigt hätte.

Man könnte hiergegen einwenden, dass, wenn meine Vermuthung richtig wäre, die Tracheotomie den Patienten hätte retten müssen.

Dagegen muss aber bemerkt werden, dass, wenn es sich auch bei dem gesammten Vorgange nur um eine sehr geringe Zeitdauer gehandelt hat, doch ein solches Ausspülen des Schleims bei invertirter Kopflage vielleicht eine rechtzeitigere Hülfe gebracht hätte, als sie bei dem noch so kurz andauernden Suchen nach der Ursache und der noch so schnell ausgeführten Tracheotomie geleistet werden konnte.

Das Gleiche mag von einzelnen der vorhin erwähnten Fälle anderer Autoren gelten.

Namentlich in dem Falle von Péan hat es sich vielleicht um eine gleiche Ursache, wie in dem unserigen, gehandelt. Hier trat während der Operation eine Asphyxie ein. Es wurde künstliche Respiration eingeleitet, und Wasser auf die Brust des Patienten ge-

Digitized by Google

gossen. Dabei hustete der Patient ein halbes Glas voll Schleim aus, und der Anfall war gehoben.

Es könnte nun aber noch die Frage aufgeworfen werden, warum eine solche Asphyxie nicht auch häufig bei anderen Operationen eintritt, da ja das Hinaufwürgen von Schleimmassen in der Narkose auch sonst oft genug vorkommt. Die Antwort auf diese Frage dürfte sehr einfach sein. Sie liegt in dem Umstande, dass solche Schleimmassen im Pharynx bei normal weiter Trachea keine Gefahr herbeiführen, dass sie vielmehr erst bei säbelscheidenförmig verengter und damit insufficienter Trachea, wie solche sich eben nur bei Kropfkranken findet, eine hohe Lebensgefahr für den Patienten bedingen.

B. Ueber das Verhalten des Kropfrestes nach partieller Kropfexstirpation.

Seit dem Jahre 1885 habe ich wiederholentlich darauf hingewiesen, dass die Bedeutung der partiellen Kropfexstirpation nur dann richtig beurtheilt werden kann, wenn dem nachträglichen Verhalten des zurückgelassenen Kropfrestes eine grössere Aufmerksamkeit zugewendet wird, als dies bis jetzt geschehen ist, und wenn wir demgemäss genauer, als bisher, festzustellen vermögen, ob und wie oft und unter welchen Umständen der Kropfrest nachträglich zusammenschrumpft oder unverändert bleibt, oder im Gegentheil wächst und zum Kropfrecidiv mit neuen Kropfbeschwerden führt.

Ich zeigte zugleich, dass sehr häufig der Kropfrest nachträglich kleiner wird, und dass er nicht selten so weit zusammenschrumpft, bis ein dem normalen entsprechendes Volumen des Kropfrestes wieder erreicht ist.

Im Anschluss daran wies ich darauf hin, dass, wenn durch weitere Beobachtungen die nachträgliche Verkleinerung des Kropfrestes als reguläre Erscheinung festgestellt werden könnte, wir bezüglich der partiellen Exstirpation in einer sehr glücklichen Lage wären. Die partielle Exstirpation würde sich alsdann nicht bloss darum als das in allen Kropffällen von uns zu wählende Verfahren erweisen, weil die Totalexstirpation, wie bekannt, die Gefahren des Myxödems und der Tetanie bedingt; sie würde vielmehr darum zu unserem Normalverfahren erhoben werden müssen, weil die partielle Exstirpation als ein ausreichendes Mittel zur Beseitigung des Kropfes,

Digitized by Google

die Totalexstirpation dagegen als ein unnöthig grosser und umständlicher Eingriff anzusehen wäre.

Trotz dieser Darlegungen sind indess die den Kropfrest betreffenden Untersuchungen auch noch bis auf den heutigen Tag sehr spärliche und ungenügende geblieben. Selbst von denjenigen Autoren, welche in Kropfgegenden thätig sind, und welchen demgemäss ein viel grösseres Beobachtungsmaterial zu Gebote steht, als beispielsweise uns hier in Berlin, lassen uns die meisten bezüglich der Frage vom Kropfrest beinahe ganz und gar im Stich.

Wölfler hat erst noch im vorigen Jahre wieder, wesentlich im Sinne meiner erwähnten Darlegungen, sich zu dem Ausrufe veranlasst gesehen: „Es ist Zeit, dass wir uns jetzt um das Geschick der zurückgelassenen Kropfpartieen mehr bekümmern, als dies bisher geschah; denn bis nun liegen noch nicht viele und dazu noch einander widersprechende Erfahrungen vor, und doch wird die Frage der Zukunft die sein, ob und wie oft man gezwungen ist, bei den Resectionen und halbseitigen Exstirpationen die Kropfoperation zu wiederholen. Von diesem praktischen Standpunkte aus hat die Frage der Kropfrecidive eine noch grössere Bedeutung, als die Frage, in wie viel Fällen eine Atrophie der zurückgelassenen Kropfpartie eintritt, so interessant auch dieser Punkt in anderer Beziehung sein mag.“ „Dem Londoner Comité für das Myxödem“, so fügt Wölfler hinzu, „wäre es wohl ebenfalls darum zu thun gewesen, zu erfahren, in wie vielen Fällen nach der partiellen Exstirpation Recidive eingetreten seien; allein es liess sich aus den Berichten gar kein Anhaltspunkt gewinnen; nur Astley Blasam giebt an, dass er bei zwei seiner totalen Exstirpationen in einem Falle ein Recidiv beobachtet habe.“

Immerhin sind wir doch seit 1885 bezüglich der in Rede stehenden Fragen wenigstens ein klein wenig weiter gekommen.

Damals wurde noch die Möglichkeit der nachträglichen Schrumpfung des Kropfrestes in Zweifel gezogen. Man war noch vielfach der Meinung der älteren Autoren, dass, „so lange,“ wie Rose sagt, „ein Rest von Kropf bleibt, man Aussicht habe, alle paar Jahre mit ihm zu thun zu haben“.

Man berief sich auf die Experimente von Horsley an Affen und von Wagner an Hunden und Katzen, nach welchen die Exstirpation einer Schilddrüsenhälfte zur Hypertrophie der zurückgelassenen Hälfte Anlass giebt — Experimente, denen gegenüber ich

Digitized by Google

betonte, dass auch entgegengesetzte, von anderen Experimentatoren erlangte Resultate vorlagen, dass beispielsweise Fuhr nach seinen an Hunden vorgenommenen partiellen Schilddrüsenexstirpationen nicht ein einziges mal eine Hypertrophie des Restes beobachtet hat, und dass überdies Beobachtungen an gesunden Schilddrüsen von Thieren keineswegs ohne weiteres für die kranke Menschenschilddrüse herbeigezogen werden dürfen.

Von anderer Seite wurde mir entgegengehalten, es könne bei der Beurtheilung der Grössen- bezw. Schrumpfungsverhältnisse des Kopfrestes leicht ein Irrthum geschehen. Bei der Vernarbung werde der Kropfrest nach der operirten Seite hinübergezogen, und auf diese Weise trete ein „Ausgleich" ein, der zu jenem Irrthum Veranlassung geben könne.

Ganz abgesehen davon, dass diesem Einwande keine objective Beobachtung zu Grunde gelegen hatte, war er auch aus dem Grunde verfehlt, weil er nur einer ungründlichen Untersuchung gegenüber hätte aufrecht erhalten werden können. Für die gründliche Untersuchung giebt es keinen „Ausgleich", der uns darüber täuschen könnte, ob der Kropfrest der rechten oder linken Seite angehört, weil wir nach der halbseitigen Exstirpation neben dem Kropfrest die vordere bezw. seitliche Partie der Trachea deutlich durch die Haut hindurch palpiren können. Zum Beweise hierfür und zugleich zum Beweise der Haltlosigkeit jenes Einwandes stellte ich Ihnen vor vier Jahren beispielsweise einen Fall von halbseitiger Kropfexstirpation wegen Morbus Basedowii vor. Der Kropfrest hatte sich bei der zwei Jahre zuvor operirten Patientin zwar verkleinert, war aber doch immer noch deutlich vorhanden. Er war von der nicht operirten Seite in ganz unverkennbarer Weise getrennt durch die säbelscheidenförmige Trachea, deren vorderer, immer noch ziemlich scharfer Rand deutlich neben dem Kropfrest durch die Haut hindurch wahrgenommen werden konnte.

In einem anderen neuerdings von mir beobachteten Falle eines vom Kropfreste ausgegangenen Recidivs bei einem Morbus Basedowii ragt dies Recidiv bis auf die nicht operirte Halsseite hinüber. Aber auch hier giebt die Palpation der hinter dem Kropfrecidiv wahrnehmbaren Seitenwand der Trachea an der nicht operirten Seite genauen Aufschluss über das, was der rechten und was der linken Halsseite angehört.

Ebenso wenig stichhaltig war ein von wiederum anderer Seite

Digitized by Google

erhobener Einwand, dass die veränderten Raumverhältnisse und sogar die veränderten „Spannungsverhältnisse“ nach der halbseitigen Exstirpation zu irrthümlichen Schätzungen der Grössenverhältnisse des zurückgelassenen Schilddrüsenlappens führen können. Auch diesem Einwande gegenüber ist, abgesehen von der Unverständlichkeit dessen, was mit einer „Veränderung der Spannungsverhältnisse“ gemeint ist, zu betonen, dass alle irrthümlichen Schätzungen auf ungründliche, niemals aber auf gründliche Untersuchungen zurückzuführen sind.

Endlich wurde auch sogar noch die ebenso aller Begründung entbehrende Behauptung aufgestellt, es könne sich in den von mir mitgetheilten Fällen von Kropfrestschrumpfung um Zufälligkeiten gehandelt haben, die auf eine besondere „Kleinheit“ der von mir operirten Kröpfe oder auf besonders „jugendliches Alter“ der von mir operirten Patienten zurückzuführen seien.

Allen diesen Einwendungen stehen die seit 1885 in der Litteratur angesammelten, wenn auch immer noch spärlichen, so doch ganz zuverlässigen thatsächlichen Beobachtungen von Kropfrestschwund gegenüber.

Jones, Weidemann, Mikulicz, Bruns, Wölfler und Bally haben das Rückgängigwerden des Kropfrestes in ziemlich zahlreichen Fällen bestätigt gefunden, und schliesslich ist auch noch den von mir in ärztlichen Gesellschaften vorgestellten Fällen ein von anderer Seite ebenso demonstrirter Fall hinzugesellt worden. Herr R. Köhler hat, wie Sie wissen, unserer Vereinigung im October v. J. eine Patientin vorgestellt, bei welcher der über mannesfaustgrosse linksseitige Kropfrest schon bald nach der Operation „eine ganz rapide Verkleinerung“ erfahren, und bei welcher sich alsdann nach Jahresfrist auf der nicht operirten Seite „nahezu normale Verhältnisse eingestellt hatten“.

Um nun die wichtige Frage vom Kropfrest nach Kräften weiter zu fördern, habe ich neuerdings eine Revision der von mir operirten Fälle behufs Feststellung des Verhaltens des Kropfrestes vorgenommen.

Die Zahl der von mir bis jetzt vorgenommenen Kropfexstirpationen beträgt 54. Darunter befinden sich eine totale Exstirpation eines 750 g schweren parenchymatösen Kropfes, sechs Enucleationen solitärer Kropfcysten, eine Isthmusexstirpation bei einfachem parenchymatösem Kropf, sowie 43 halbseitige Exstirpationen und 3 halb-

Digitized by Google

seitige Exstirpationen mit gleichzeitiger Resection eines mehr oder weniger grossen Theils der anderen Seite. (In dem einen dieser drei Fälle war links die Resection, rechts mit Zurücklassung eines ganz kleinen Restes die Exstirpation vorgenommen worden.) Die letzteren 46 Fälle betrafen 28 mal eine einfache parenchymatöse Struma, 5 mal einen Basedow'schen, 2 mal einen gelatinösen, 2 mal einen einseitigen malignen Kropf, 4 mal intraglanduläre Kropfknoten und 5 mal eine parenchymatöse mit hämorrhagischer Cyste oder cystoiden bezw. kalkigen Degenerationen complicirte Struma.

Von diesen 54 Fällen fallen für die meine heutige Mittheilung betreffende Revision zunächst die sechs Enucleationen solitärer Kropfcysten und weitere vier Fälle aus, in denen der Kropf von vornherein nur einseitig zur Entwickelung gekommen war, ferner sechs tödtlich verlaufene Fälle (darunter der erwähnte Fall von Totalexstirpation) und zwei Fälle, in welchen drei bezw. sieben Monate nach glücklich verlaufener halbseitiger Exstirpation der Tod an anderweitigen Erkrankungen erfolgt ist, alsdann die zwei Fälle von maligner Struma, und endlich acht Fälle, über welche ich bis jezt keine Auskunft habe erlangen können, weil die Patienten sich auswärts bezw. im Auslande befinden, oder weil ich, obwohl die Patienten vermuthlich sich in Berlin aufhalten, ihre gegenwärtige Wohnung nicht habe in Erfahrung bringen können.

Es bleiben 26 Fälle übrig, von denen 22 ganz neuerdings, 3 vor spätestens einem Jahre, und einer (ein Fall von Basedow) zuletzt vor zwei Jahren von mir revidirt worden sind. Unter diesen hatte es sich 23 mal um halbseitige Exstirpation und dreimal um halbseitige Exstirpation mit gleichzeitiger Resection an der anderen Kropfhälfte gehandelt. Die Operation war in den 26 Fällen viermal wegen Basedow'schen Kropfs, dreimal bei intraglandulären Kropfknoten, einmal bei gelatinösem Kropf, 15 mal bei einfachem parenchymatösem Kropf und dreimal bei je einem mit hämorrhagischen Cysten oder cystischen bezw. kalkigen Degenerationen complicirten Kropf ausgeführt worden.

In allen 26 Fällen war in den ersten Wochen oder Monaten nach der Exstirpation ein mehr oder weniger starker Schwund des Kropfrestes beobachtet worden. 22 mal erschien der Kropfschwund besonders auffällig in den ersten sechs Wochen nach der Operation, um dann in weniger merklicher Weise weiter fortzuschreiten, während viermal (1 Fall von Basedow, 2 von intraglandulären Kropf-

Digitized by Google

knoten, 1 von einfachem parenchymatösem Kropf) der Schwund von vornherein in nicht sehr auffälliger, vielmehr innerhalb des Zeitraums von drei Monaten bis zu einem Jahre in sich sehr langsam steigernder Art vor sich ging.

14mal war es in dem Zeitraum von acht Wochen bis zu etwa einem Jahre dazu gekommen, dass der Kropfrest bis zu normalen Grössenverhältnissen zurückging, derart also, dass man bei genauester Palpation vom Kropfreste nicht mehr wahrzunehmen vermochte, als von einer normalen Schilddrüsenhälfte, und zwar 12mal bei einfachem parenchymatösem, einmal bei gelatinösem Kropf und einmal bei intraglandulären Kropfknoten.

Ich bemerke hierbei, dass auch in dem Falle von Isthmus exstirpation — den ich neuerdings nicht wieder zu revidiren Gelegenheit hatte — bereits im ersten Monat nach der Operation ein Rückgängigwerden bis zu normalen Verhältnissen zur Beobachtung gekommen war[1]).

Ein unvollkommenes Rückgängigwerden bis etwa zu einem Viertel oder einem Dritttheile oder zur Hälfte der ursprünglichen Kropfrestgrösse in dem Zeitraum bis zu einem Jahre nach der Operation wurde 12mal beobachtet, und zwar in allen vier Fällen von Basedow, in den drei Fällen von complicirtem parenchymatösem Kropf, in drei Fällen von einfachem parenchymatösem Kropf und in zwei Fällen von intraglandulären Kropfknoten.

Nun hat aber meine neuerdings vorgenommene Musterung der operirten Fälle noch zu einem überraschenden Ergebnisse geführt. Es zeigte sich, dass in denjenigen Fällen, in welchen ein mehr oder weniger vollständiges Rückgängigwerden des Kropfrestes mehrere Jahre hindurch hatte constatirt werden können, dennoch nach Ablauf dieser Jahre sich noch wieder ein Recidiv im Kropfrest entwickeln kann. Ja, es kann an der operirten Seite, jedenfalls also von kleinen zurückgelassenen Kropfpartikelchen oder von einer accessorischen Schilddrüse aus ein Kropfrecidiv entstehen, das erst mehrere Jahre nach der Operation sich zu entwickeln beginnt.

Ich fand unter den 26 Fällen sechs Recidive, von denen das eine und bis jetzt zugleich unbedeutendste (ein Fall von Basedow) schon im dritten Monate nach der Operation an der nicht operirten

[1]) Vgl. u. die Nachschrift während der Correctur.

Digitized by Google

Seite sich entwickelt hatte, während in den übrigen fünf Fällen die Patienten ein bis sechs Jahre nach der Operation zunächst recidivfrei geblieben waren.

Zweimal (in einem zweiten Falle von Basedow und in einem Falle von parenchymatösem Kropf) hatten die Recidive zugleich zu neuen erheblichen Kropfbeschwerden geführt, während in den übrigen vier Fällen die Patienten vollkommen frei von den Erscheinungen einer neuen Trachealstenose geblieben waren und grösstentheils selbst von dem Vorhandensein des Recidivs gar nichts wussten.

Was zunächst die 14 Fälle von vollständig gewesenem Rückgange des Kropfrestes betrifft, so fand ich hier dreimal ein Recidiv. In allen drei Fällen hatte es sich um halbseitige Exstirpation (ohne Resection an der anderen Seite) wegen einfacher parenchymatöser Struma gehandelt. Der erste der drei Fälle war vor acht, der zweite vor sieben, der dritte vor vier Jahren operirt worden. In dem letzteren Falle hatte sich das Recidiv an der operirten, in den ersten beiden Fällen an dem Kropfrest der nicht operirten Seite entwickelt. In keinem der drei Fälle sind indess neue Kropfbeschwerden eingetreten.

Unter den 12 Fällen von unvollständig gebliebenem Rückgange des Kropfrestes fand ich ebenfalls drei Recidive, und zwar in den beiden erwähnten Fällen von Basedow und in einem Falle von einfach parenchymatösem Kropf. In zwei von diesen drei Fällen waren zugleich neue Erscheinungen erheblicher Trachealstenose eingetreten, und zwar handelte es sich hierbei einmal um einen vor vier Jahren operirten Basedow'schen Kropf, und das zweite mal um einen parenchymatösen Kropf bei einer jungen Dame, bei welcher ich — ebenfalls vor vier Jahren — die linksseitige Kropfexstirpation vorgenommen hatte. Der Kropfrest war in dem letzteren Falle auf etwa ein Dritttheil der ursprünglichen Grösse, auf etwa Wallnussgrösse, zurückgegangen. Bis vor einem Jahre war die Patientin frei von allen Beschwerden. Seitdem ist der Kropfrest wieder auf mehr als Hühnereigrösse gewachsen und fühlt sich sehr hart und knollig an. Zugleich sind seitdem wiederholentlich Ohnmachtsanfälle eingetreten, und ist die Patientin wieder unfähig geworden, weite Wege zu gehen und mit Leichtigkeit Treppen zu steigen.

Ein vierter Fall (intraglanduläre Kropfknoten, vor drei Jahren operirt) ist bezüglich des Recidivs zweifelhaft. Der auf Wallnuss-

Digitized by Google

grösse geschrumpft gewesene Kropfrest scheint neuerdings wieder zu wachsen.

Operirte Fälle.

	Totalexstirpation	Enucleation solitärer Kropfcysten	Isthmusexstirpation	Halbseitige Exstirpation	Halbseitige Exstirpation mit Resection an der anderen Seite	Summa
Parenchymatöse Kröpfe (diffuse Hypertrophieen) . .	1	—	1	25	3	30
Complicirte parenchymatöse Kröpfe	—	—	—	5	—	5
Solitäre Kropfcysten	—	6	—	—	—	6
Basedow'sche Kröpfe	—	—	—	5	—	5
Intraglanduläre Kropfknoten (fötales Adenom, Wölfler)	—	—	—	4	—	4
Gelatinöse Kröpfe	—	—	—	2	—	2
Einseitige maligne Kröpfe .	—	—	—	2	—	2
Summa	1	6	1	43	3	54

Behufs Untersuchung des Kropfrestes revidirte Fälle.

	Halbseitige Exstirpation		Halbseitige Exstirpation mit Resection an der anderen Seite		Summa
	Vollständiger Rückgang	Unvollständiger Rückgang	Vollständiger Rückgang	Unvollständiger Rückgang	
Parenchymatöse Kröpfe	9 (Nachträglich in einem Falle ein Recidiv an der operirten, in 2 Fällen Recidive an der nicht operirten Seite.)	3 (Nachträglich in einem Falle ein Recidiv an der nicht operirten Seite.)	3	—	15
Complicirte parenchymatöse Kröpfe	—	3	—	—	3
Basedow'sche Kröpfe	—	4 (Nachträglich in 2 Fällen ein Recidiv an der nicht operirten Seite.)	—	—	4
Intraglanduläre Kropfknoten .	1	2 (Nachträglich in einem Falle ein Recidiv [?].)	—	—	3
Gelatinöse Kröpfe	1	—	—	—	1
Summa . .	11	12	3	—	26

Digitized by Google

Die nach Abzug der sechs — bezw. sieben — Recidive übrig bleibenden 19 bis jetzt recidivfreien Fälle (11 einfache, 3 complicirte parenchymatöse Kröpfe, 2 Basedow'sche Kröpfe, 2 intraglanduläre Kropfknoten, 1 gelatinöser Kropf) betreffen 11 mal Fälle mit vollständigem, 8 mal solche mit unvollständigem Rückgange des Kropfrestes.

Von den ersteren 11 Fällen sind 1 vor 6, 4 vor 5, 1 vor 3 Jahren, 5 in den letzteren 2 Jahren operirt worden. Von den letzten 8 Fällen wurden 1 vor 7, 2 vor 6, 3 vor 5, 1 vor 4 und 1 vor nicht ganz einem Jahre operirt.

Es dürfte von Interesse sein, wenn ich Ihnen von den erwähnten Fällen einige, besonders wichtige, vorstelle.

Zunächst sehen Sie hier einen vor sechs Jahren operirten, jetzt 34jährigen Patienten, bei welchem ich die rechte Kropfhälfte exstirpirt und einen Theil der linken Hälfte resecirt habe. Die entfernten Massen wogen 260 g. Ich stellte den Patienten vor fünf Jahren mit vollständig zurückgegangenem Kropfrest der medicinischen Gesellschaft vor. Es zeigt sich jetzt, dass das Verhalten noch ebenso ist, wie vor fünf Jahren. Bei genauester Palpation fühlt man nicht die geringste Spur eines Kropfrestes. Der geistig etwas zurückgeblieben gewesene und schwerhörige Patient hat seit der Operation nach Aussage seiner Angehörigen an geistiger Regsamkeit sehr gewonnen und neuerdings ein in gutem Gange befindliches Tapeziergeschäft begründet.

Bei der zweiten Patientin, die vor 5½ Jahren operirt wurde und jetzt 48 Jahre alt ist, handelte es sich um einen Kropf, der rechts mannesfaustgross, links kindsfaustgross war und hier eine grosse hämorrhagische Cyste enthielt. Die Operation geschah an der linken Seite. 1887 zeigte die Vorstellung der Patientin, dass die rechte Seite von Mannesfaust- auf Wallnussgrösse zurückgegangen war. Seitdem hat sich in dem Verhalten der Patientin, die ich häufig wiedergesehen habe, nichts wesentliches geändert. Der Kropfrest ist, wie Sie sehen, eher noch kleiner geworden. Die Patientin ist seit der Operation stets vollkommen frei von allen Beschwerden gewesen.

Die dritte Patientin, jetzt 23 Jahre alt, wurde vor 6½ Jahren von mir operirt. Beide Hälften waren etwa gleich gross. Es wurde die rechte Hälfte (Gewicht 133 g) exstirpirt. Ich stellte sie 1887, 1½ Jahre nach der Operation, als einen Fall, in welchem der

Digitized by Google

Kropfrest vollständig zurückgegangen war, vor. Als ich sie neuerdings, nachdem ich sie mehrere Jahre hindurch nicht gesehen hatte, wieder untersuchte, fand ich ein bedeutendes Kropfrecidiv an der linken Seite, reichlich von der Grösse eines Borsdorfer Apfels, welches bisher indess noch nicht die geringsten Kropfbeschwerden hervorgerufen hat.

Der vierte Patient, jetzt 23 Jahre alt, wurde vor 8½ Jahren operirt. Es ist derjenige Patient, den ich in schwerster Kropfasphyxie, ohne Puls und Athmung, vorfand, den es nach schleunigst ausgeführter Tracheotomie und etwa 15 Minuten hindurch fortgesetzter künstlicher Athmung schliesslich gelang, noch wieder ins Leben zurückzurufen, und bei welchem ich alsdann noch am selbigen Tage die Hälfte des Isthmus und den ganzen linken Lappen der Schilddrüse exstirpirte. — Es war dies bis vor zwei Jahren, zu welcher Zeit ich ihn zuletzt untersucht hatte, also mehr als sechs Jahre hindurch, einer der schönsten meiner Fälle von vollständigem Rückgang des Kropfrestes. Jetzt fühlt man an der rechten Seite ein deutliches, wenn auch bis jetzt noch kleines, nicht ganz wallnussgrosses Recidiv. Patient ist dabei bis jetzt frei von allen Beschwerden, und er ist auch jetzt noch ein eben so vortrefflicher Querpfeifenbläser, wie zur Zeit, als ich bei der Vorstellung des Patienten in der medicinischen Gesellschaft diesen Umstand als Zeichen seiner nach der Operation ganz ausgezeichnet gewordenen Athmungsverhältnisse hervorhob.

Endlich zeige ich Ihnen noch, im Gegensatz zu den bisher vorgestellten vier Patienten, die sämmtlich vor längerer Zeit — vor fünf bis acht Jahren — operirt worden sind, eine fünfte Patientin, welche erst vor kurzem, im November v. J., von mir operirt worden ist. Es ist diejenige Patientin, bei welcher ich eine möglichst genaue Feststellung der Grössenverhältnisse des Kropfrestes — wie eine solche fortan in jedem Falle von halbseitiger Kropfexstirpation vorgenommen werden sollte — versucht habe. Hier habe ich die kleinere linke Seite des Kropfes und ein kleines Stück der rechten Seite entfernt, und ich habe durch Vergleich der zurückgelassenen mit den exstirpirten Massen so genau als es eben möglich ist, festgestellt, dass die zurückgebliebenen Massen etwa 140 g betragen haben mussten. — 3½ Wochen nach der Operation stellte ich die Patientin geheilt und mit einem bereits enorm verkleinerten Kropfrest,

Digitized by Google

dessen Masse ich damals auf nur etwa noch 30 g abschätzte, der medicinischen Gesellschaft vor. Seit jener Zeit ist auch noch dieser Rest des Kropfes fast ganz verschwunden. Die rechte nicht operirte Seite fühlt sich kaum irgendwie anders an, als die linke. Das gegenwärtige Gewicht der rechten Schilddrüsenhälfte ist auf etwa 10 bis 15 g abzuschätzen. Zugleich bietet die Patientin, die im elendesten Zustande, äusserst anämisch, mit andauernder Dyspnoe, unfähig, eine Treppe zu steigen, operirt worden ist, jetzt das Bild der blühendsten Gesundheit dar.

Die Zahl der Fälle, über die ich Ihnen heute zu berichten vermochte, ist zu gering, und die Beobachtungsdauer ist noch zu kurz, als dass auf Grund des Verlaufes dieser Fälle auf die das Verhalten des Kropfrestes betreffenden Fragen eine überall entscheidende Antwort gegeben werden könnte. Diese Fragen werden erst dann eine befriedigende Lösung finden, wenn allseitig den Grössenverhältnissen des Kropfrestes eine viel grössere Aufmerksamkeit, als bisher, zugewendet werden, und wenn man die Controlle dieser Verhältnisse in jedem Falle bis möglichst zu zehn Jahren nach der Operation fortgesetzt haben wird.

Immerhin hat sich aus meinen Beobachtungen doch so viel bereits bis jetzt mit Bestimmtheit ergeben, dass nach einer regelrecht ausgeführten halbseitigen Kropfexstirpation unter keinen Umständen eine der Operation unmittelbar folgende compensatorische Hypertrophie der anderen Seite des Kropfes, dass im Gegentheil jedesmal in unmittelbarer Folge dieser Operation ein mehr oder weniger vollständiger und mehr oder weniger lange andauernder Rückgang des Kropfrestes zur Beobachtung kommt.

Auf die Regelmässigkeit dieses der halbseitigen Kropfexstirpation zunächst stets folgenden Rückganges stützt sich die bereits früher von mir aufgestellte Hypothese von der Wechselwirkung zwischen Trachealstenose und Kropfwachsthum, welche dahin lautet, dass, wie der Kropf die Trachealstenose erzeugt, so die einmal bestehende Trachealstenose ihrerseits eine beständige Turgescenz des Kropfes zuwege bringt.

Da nun die Trachealstenose dadurch zustande kommt, dass die Kapsel des Kropfes straff mit der Trachea verwächst und dieselbe gleich einem breiten würgenden

Digitized by Google

Bande zusammenschnürt, so kann die durch die Trachealstenose bewirkte Turgescenz des Kropfes nur beseitigt werden durch regelrechte Durchschneidung jenes würgenden Bandes, d. i. durch sorgfältiges Abpräpariren der Kropfkapsel von der Trachea in der ganzen Längen- und in einer mehr oder weniger grossen Breitenausdehnung des Kropfgebietes der Trachea.

Ist diese Hypothese richtig, so folgt daraus, dass man ganz und gar davon absehen muss, solche Operationsmethoden zu üben, welche, wie das von Kocher seltsamer Weise immer noch in einzelnen Fällen geübte Evidement des Kropfes, wie die Socin'sche Enucleation der intraglandulären Kropfknoten, die Wölfler'sche Unterbindung der zuführenden Gefässe des Kropfes und die Hahn'sche Ausschneidung, einzelner Kropfstücke nach solcher Unterbindung- die eine direkte Entlastung der Trachea von dem würgenden Kropf, kapselbande und damit die Beseitigung der Ursachen der Turgescenz des Kropfrestes nicht gestatten. Bei Anwendung der genannten Methoden wird, wie man a priori annehmen darf, sehr viel leichter ein Kropfrecidiv eintreten, als nach der halbseitigen Exstirpation, und wenn daher die noch zu erwartenden Feststellungen ergeben sollten, dass in der That bei Verwendung dieser Methoden die Recidive häufiger vorkommen, als bei halbseitiger Exstirpation, so würde darin nichts als eine neue Stütze der Anschauung zu finden sein, nach welcher es bei der Kropfexstirpation in erster Reihe auf die — bei den genannten Methoden eben unterbleibende — direkte Entlastung der Trachea ankommt.

Es liegt, wie ich hinzufügen muss, auf der Hand, dass, in je grösserer Breitenausdehnung wir die Trachea von dem würgenden Bande entlasten, wir um so sicherer den Kranken vor der Turgescenz des Kropfrestes und damit vor der Gefahr des Kropfrecidivs schützen.

Ich möchte aus diesem Grunde auch von Wiederholungen der blossen Isthmusexstirpation, bei welchem Verfahren die Kropfkapsel nur in geringer Breite von der Trachea abgetrennt werden kann, abrathen. In dem einen Falle, in welchem ich dies Verfahren geübt habe, ist zwar der unmittelbare Erfolg des Verfahrens ein sehr zufriedenstellender gewesen. Aber es bleibt doch eine offene Frage, ob und wann bei dem betreffenden Patienten, den ich seit drei

Digitized by Google

Jahren nicht wieder gesehen habe, ein Recidiv eintreten wird, oder vielleicht bereits eingetreten ist.[1])

Das zuverlässigste aller Verfahren ist offenbar dasjenige, bei welchem wir der halbseitigen Kropfexstirpation noch eine Resection an der anderen Seite hinzufügen, weil dies Verfahren in der grössesten Breitenausdehnung das Abpräpariren des würgenden Kropfkapselbandes von der Trachea gestattet. Die Zahl der Fälle, in welchen ich bisher dies Verfahren geübt habe, beträgt nur drei. Aber alle diese Fälle haben in der That zu einem bis jetzt andauernden (in dem vorhin Ihnen vorgestellten Falle seit 6 Jahren andauernden), vollständigen Rückgängigwerden des Kropfrestes geführt.

Mit der Hypothese der Wechselwirkung zwischen Kropfwachsthum und Trachealstenose ist natürlich nicht etwa gesagt, dass das Wachsthum des Kropfes bezw. des Kropfrestes in erster Reihe, oder gar ausschliesslich von der Trachealstenose abhängt. So wie die erste Entstehung einer Kropfgeschwulst aus ihren uns bis jetzt immer noch unbekannten Ursachen unabhängig von der im Beginn noch gar nicht vorhandenen Trachealstenose vor sich geht, so kann selbstverständlich, und wie dies auch aus der Revision meiner Kropffälle sich ergeben hat, die geschehene Befreiung der Trachea von dem sie umschnürenden Kropfkapselbande den Patienten

---

[1]) Nachschrift während der Correctur. Der jetzt 24 Jahre alte Patient aus St. Petersburg, bei welchem ich am 11. October 1888 die Isthmusexstirpation (Excision eines ca. 3 cm breiten, 24 g schweren Stückes der medialen Partie der rechten Kropfhälfte) ausgeführt hatte, hat sich Ende December v. J. wieder bei mir eingestellt. Nachdem er fast vier Jahre hindurch vollkommen frei von seinen früheren Kropfbeschwerden geblieben war (cf. Verhandl. d. Berl. med. Ges. 1889, I, S. 88), hatte sich im letzten Vierteljahr ein rechtsseitiges Kropfrecidiv entwickelt, welches aufs neue zu Stridor beim Inspiriren und zu Dyspnoe bei anstrengenden Bewegungen geführt hatte. — Am 4. Januar 1893 exstirpirte ich die rechte Kropfhälfte (68 g). Die Heilung ist unter fieberfreiem Verlauf per primam intentionem erfolgt, und die Beschwerden sind nunmehr wieder vollkommen beseitigt.

Es handelt sich also hierbei um die erste von mir ausgeführte Recidivoperation, und es findet durch den Verlauf des Falles meine obige Warnung vor solchen Operationsverfahren, bei welchen nicht mindestens die eine Seite der Trachea in ihrer ganzen Breite freigelegt wird, eine weitere Bekräftigung.

Die Ziffern meiner obigen Liste sind hiernach dahin abzuändern, dass von mir statt 6 (bezw. 7) vielmehr 7 (bezw. 8) Recidive beobachtet worden sind, und dass unter ihnen statt 2 vielmehr 3 Fälle sich befinden, in welchen das Recidiv zugleich neue Kropfbeschwerden herbeigeführt hat.

Digitized by Google

nicht für alle Zeit vor dem Recidiv schützen. Ein solches Recidiv wird, weil es sich in der Regel einseitig entwickelt, sich meistens dem von vornherein nur einseitig entwickelten Kropf ähnlich verhalten, d. h. es wird nicht so leicht, wie ein beiderseits vorhandener Kropf, zu schweren Kropfbeschwerden führen. Dass aber doch im Falle des Auftretens eines nur einseitigen Recidivs schliesslich auch die Trachealstenose mit den durch sie bedingten schweren Kropfbeschwerden wieder aufs neue auftreten kann, das ist durch die vorhin genauer erörterten zwei Fälle meiner Beobachtung erwiesen worden.

Weiteren Untersuchungen bleibt es, wie ich zum Schluss noch bemerke, vorbehalten, festzustellen, ob die neuerdings von v. Eiselsberg ausgesprochene Vermuthung richtig ist, nach welcher auf das Verhalten des Kropfrestes der Umstand von Einfluss sein kann, ob der Kranke nach der Operation in einer Kropfgegend lebt oder nicht.

C. Die intracapsuläre Kropfexstirpation mit Verwendung der methodischen Wundcompression.

Das Verfahren, welches ich bei der halbseitigen Kropfexstirpation ausübe, unterscheidet sich in mehreren Punkten von der Art, in welcher sonst die Kröpfe operirt werden.

Wenn ich bisher eine hinreichend genaue Schilderung aller Einzelheiten meines Verfahrens unterlassen habe, so lag dies hauptsächlich daran, dass ich im Laufe der Jahre das Verfahren in kleineren Dingen mehrfach modificirt habe, und dass es mir oblag, über jede dieser Modificationen erst noch wieder in einer möglichst grossen Zahl neuer Operationsfälle Erfahrungen zu sammeln.

Ich gedenke in allernächster Zeit, bei Gelegenheit einer umfassenden Arbeit über die methodische Wundcompression, mein Kropfexstirpationsverfahren ausführlich zu veröffentlichen, möchte mir aber schon heute erlauben, in den folgenden Sätzen die wesentlichsten Punkte meiner die Kropfexstirpation betreffenden Mittheilungen zusammenzufassen:

1. Der Hauptzweck meines Verfahrens besteht darin, bei der Kropfexstirpation alle Nebenverletzungen — die der Nerven, namentlich des Recurrens, so wie die der Vena jugularis interna und aller derjenigen Gefässe, welche die Trachea und den Oesophagus versorgen — nicht nur zu vermeiden, sondern direkt unmöglich zu machen.

Digitized by Google

2. Ein weiterer Zweck meines Verfahrens besteht darin, dem Patienten möglichst viel Blut zu ersparen. Es sei hierbei gleich bemerkt, dass die besondere Art, in der ich die Blutersparniss erreiche, eine erheblich geringere Anzahl von Gefässunterbindungen erforderlich macht, als solche bei den sonst üblichen Methoden der Kropfexstirpation ausgeführt werden. Aber dies ist ein Umstand von nebensächlicher Bedeutung. Ich habe bezüglich dieses Nebenumstandes schon in meiner ersten Publication über den Kropf — bei Gelegenheit der Mittheilung einzelner Fälle, in welchen es thatsächlich möglich gewesen ist, ganz ohne jede Unterbindung auszukommen — und nachher immer wieder erklärt, dass ich auf ihn durchaus kein besonderes Gewicht lege. Es ist bei meinem Verfahren keineswegs etwa auf eine Ersparniss von Unterbindungen direkt abgesehen; vielmehr kommt es mir lediglich auf die Ersparniss von Blut an.

3. Das Verfahren bezweckt endlich, vermöge der ad 1 und 2 erwähnten Umstände, also vermöge der Blutersparniss und der Unmöglichkeit der Nebenverletzungen, zugleich die technischen Schwierigkeiten der Kropfexstirpation so zu verringern, dass diese bisher stets mit Recht als ganz besonders schwierig angesehene Operation Allgemeingut aller Aerzte, welche nur mit den allgemeinen Regeln der Antiseptik und Aseptik gut vertraut sind, werden kann.

4. Die genannten Ziele werden hauptsächlich dadurch erreicht, dass die Operation nach dem Vorgange von Billroth und Wölfler intracapsulär vollführt, dass aber das intracapsuläre Verfahren in einer sehr viel consequenteren Weise von mir ausgeübt wird, als es seitens der genannten Chirurgen geschieht.

Bei der vergleichenden Betrachtung des intracapsulären (Billroth'schen) und des extracapsulären (Kocher'schen) Verfahrens sagt Wölfler mit Recht Folgendes: „Obgleich man zugeben muss, dass bei einer so grossen Uebung und Geschicklichkeit, wie sie Kocher besitzt, sein Verfahren in seiner Hand vorzügliche Resultate liefert, so muss man dennoch bei der Methode Billroth's den wesentlichen Vortheil hervorheben, dass man beim intracapsulären Verfahren nicht so leicht in Conflict kommt mit der Vena jugularis interna, der Arteria carotis oder gar dem Nervus vagus, wie wir dies bei verschiedenen Autoren lesen, welche relativ häufig von einer Iso-

Digitized by Google

lirung dieser Gebilde sprechen oder gar von einer Resection des Nervus vagus (beim gutartigen Kropf!). Bei der intracapsulären Methode sieht man diese Gebilde überhaupt nicht — und nur dann kann einem die Vena jugularis im Wege stehen, wenn die Kapsel mit der Kropfoberfläche verwachsen ist.“

Die von Wölfler in solcher Weise mit Recht gerühmten Vortheile des intracapsulären Verfahrens treten nun aber um so mehr hervor, je mehr man darauf hält, die intracapsuläre Methode auch an solchen Stellen auszuüben, an welchen die Kapsel mit der Kropfoberfläche verwachsen ist, und ebenso an denjenigen Stellen des Kropfes, welche in nächster Nachbarschaft der Arteria thyreoidea inferior und des Nervus recurrens gelegen sind.

Schon vor 40 Jahren hat Porta darauf hingewiesen, und Socin hat es vor kurzem aufs neue betont, dass sich in dem Parenchym der Schilddrüse nur kleinere Gefässäste vertheilen, und dass deshalb die Blutungen innerhalb dieses Parenchyms nicht sehr bedeutend sind. Sobald die grossen Arterien in das Parenchym eindringen, zerfallen sie nach Porta pinselartig in viele kleine Aeste.

Diese Lehre Porta's ist vollkommen richtig. Nur muss man noch hinzufügen, dass der pinselartige Zerfall schon inmitten der verschiedenen, den Kropf umgebenden Kapselhüllen geschieht, und dass demgemäss selbst schon in der oberflächlichsten Kropfschicht in der Regel nur noch kleine Gefässäste verlaufen. Die Zahl vereinzelter, etwas stärkerer Venen, welche unmittelbar auf der Kropfoberfläche verlaufen, und die meistens zugleich mit der Capsula propria und mit der Kropfoberfläche verwachsen sind, ist gewöhnlich eine äusserst geringe; sie beschränkt sich meistens auf 2—3 solcher Venen.

Je mehr man also bei der Kropfexstirpation sich innerhalb der Capsula propria hält, desto weniger kommt man mit Gefässen, aus welchen eine Blutung sich nicht leicht beherrschen liesse, in Conflict. Ebenso wenig, wie man nach Wölfler alsdann die Vena jugularis interna sieht, bekommt man die Stämme der Hauptarterien und Hauptvenen der Schilddrüse, die hier längst in viele feine Aestchen verzweigt sind, zu Gesicht; — ebenso wenig übrigens auch, wie ich hier gleich hinzufügen will, den Nervus recurrens. — Fast niemals begegnet man innerhalb der Capsula propria

Digitized by Google

einem Gefässe, welches spritzt; vielmehr handelt es sich bei den nach innen von dieser Kapsel eintretenden Blutungen fast durchweg um parenchymatöse Blutungen, die zwar, wie bekannt, meistens überaus heftig sind, die sich aber durch die nachher genauer zu erörternde methodische Compression jedesmal mit Sicherheit, und die sich auf keine andere Weise sicherer, als eben mittels dieser methodischen Compression beherrschen lassen.

Was die den Kropf bedeckenden Zellgewebsschichten betrifft, so ist, wie dies Wölfler in zutreffender Weise beschreibt, die Zahl derselben ausserordentlich verschieden; „je älter und grösser der Kropf, um so zahlreicher und dicker pflegen die den Kropf bedeckenden Gewebsschichten (Kropfkapseln) zu sein."

Unter Berücksichtigung nun der hier in aller Kürze dargestellten anatomischen Verhältnisse der Kropfkapsel und der Gefässvertheilung haben viele Chirurgen, unter ihnen in erster Reihe Billroth und Wölfler, immer schon empfohlen, sich bei der Kropfexstirpation möglichst viel innerhalb der Capsula propria zu halten. Sie sind sogar mit Recht noch einen Schritt weiter gegangen. „Bei Verwachsungen des Nervus recurrens mit Kropfkapsel und Kropf, bei Verwachsungen des Kropfes mit der Pleura und Aorta," soll man nach Wölfler, ebenso wie „bei schwieriger Ablösung des Kropfes von der Trachea ein Stück des Kropfparenchyms zurücklassen und innerhalb der obersten Lagen des Kropfs die Abtragung vornehmen."

Indess haben doch die bisherigen Vertreter des intracapsulären Verfahrens dasselbe nicht mit voller Consequenz durchgeführt. Wölfler räth überall da, wo es sich um eine Vermeidung der an der Kropfoberfläche verlaufenden Venen handelt, „eine oder die andere Zellgewebsschicht auf der Kropfoberfläche zu belassen." Ferner verfährt er, im Widerspruch mit seinem eigenen, eben angeführten Rathe, nach welchem man sich an sehr schwierigen Stellen lieber innerhalb des Kropfparenchyms, als extracapsulär halten soll, gerade bei demjenigen Acte, den er mit Recht als den allerschwierigsten bezeichnet, nämlich „bei der Unterbindung des Stammes der Arteria thyreoidea inferior und der Sichtbarmachung des Nervus recurrens behufs Ermöglichung der Schonung desselben" extracapsulär.

Mein Verfahren nun unterscheidet sich von dem Wölfler'schen lediglich dadurch, dass ich die ganze Operation intracapsulär aus-

Digitized by Google

führe, dass ich also unter keinen Umständen eine oder die andere Zellgewebsschicht auf der Kropfoberfläche belasse, dass ich an allen schwierigen Stellen das Operiren innerhalb der oberflächlichsten Kropflagen dem Operiren ausserhalb der Kapsel vorziehe, und dass ich somit die Arteria thyreoidea inferior und den Nervus recurrens ebenso wenig zu Gesicht bekomme, wie die Vena jugularis interna oder gar die Carotis.

5. Präliminare Gefässunterbindungen sind bei der von mir geübten Art der intracapsulären Exstirpation nur in geringer Zahl erforderlich oder auch nur möglich. In den meisten Kropffällen liegen nach Durschneidung der Haut und des Platysma 1—3 Aeste der Vena jugularis anterior, oder der Vena jugularis externa, die bei grossen Kröpfen bekanntlich bis zu Fingerdicke angeschwollen sind, hindernd im Operationsgebiete. Diese unterbinde ich doppelt. Das Gleiche thue ich bei denjenigen grösseren Venen, die man meistens nach Durchschneidung der Mm. sternothyreoidei und sternohyoidei unmittelbar unterhalb der Capsula propria auf der Kropfoberfläche verlaufen sieht, und behufs deren Vermeidung man nach Wölfler's erwähntem seltsamem Rath an der betreffenden Stelle extracapsulär operiren soll. Der sehr wesentliche Unterschied bezüglich meiner präliminaren Gefässunterbindungen und derjenigen, die bei dem Kocher'schen Verfahren ausgeübt werden, besteht aber darin, dass bei meinem Verfahren im ganzen kaum jemals mehr als zwei, drei oder vier solcher Unterbindungen nothwendig werden.

6. Die Blutung während des Operirens wird durch andauernde methodische Compression der gesammten Umgebung derjenigen Stelle, an welcher gerade operirt wird, verringert. Dies Verfahren, welches beispielsweise bei der Hasenschartenoperation die erstaunlichsten Dienste leistet, insofern es die Ausführung und Vollendung der Operation mit Verlust von buchstäblich im ganzen 2 bis 4 Blutstropfen ermöglicht, welches ebenso bei der Rhinoplastik, bei Naevusexstirpationen und dergleichen mehr ähnliche Vortheile darbietet, und welches ich als „Constriction am Kopf, Hals und Rumpf" beschrieben habe[1]), hat sich auch bei der Kropfexstirpation als ein eminent blutsparendes Mittel erwiesen, als ein Mittel, welches bei all seiner grossen Einfachheit ebenso viel zu leisten im Stande sein dürfte, wie die sehr

[1]) Vgl. Berliner klin. Wochenschr. 1890 No. 24.

Digitized by Google

schwierige und umständliche Hahn'sche Unterbindung der grossen Schilddrüsengefässe oder die Bose'sche Kropfumwickelung mittels eines elastischen Schlauches. — Die Compression geschieht entweder bloss mittels der sämmtlichen Finger eines oder zweier Assistenten, oder mit Zuhülfenahme von wurstförmigen Comprimirtampons, die mittels der Finger bezw. mittels der in die Wundränder gelegten Wundhaken fest herabgedrückt werden. — Das Verfahren wird so geübt, dass immer nur ein sehr kleiner Theil der Wunde für das Operiren frei liegt, während der übrige Theil der Wunde — ganz ebenso wie die unverletzte Nachbarschaft der Wunde — der Compression unterworfen wird.

7. Das intracapsuläre Exstirpiren an der in der soeben beschriebenen Weise in nur sehr geringer Ausdehnung frei zu Tage liegenden Operationsstelle geschieht entweder mit ganz kleinen Messer- oder Scheerenschnitten, oder auch stumpf mittels zweier Hakenpincetten, oder mittels der Finger. In der Regel wird dabei der Kropf selbst mit der Muzeux'schen Zange sanft nach der einen, der Hautwundrand nach der anderen Seite gezogen. Sobald hierbei eine stärkere Blutung einzutreten droht, wie es namentlich bei der — gewöhnlich ein besonders schnelles Vorgehen ermöglichenden — stumpfen Ablösung mittels der Finger geschieht, unterbreche ich sofort das Operiren an der blutenden Stelle und bedecke letztere mit einem mehr oder weniger grossen platten Comprimirtampon. Indess capricire ich mich natürlich keineswegs etwa auf das Compressionsverfahren. Wenn einmal eine Arterie spritzt, oder wenn ich ein blutendes Venenlumen deutlich sehe, so fasse ich selbstverständlich das betreffende Gefäss mit der Unterbindungspincette, und mache sofort oder später die Ligatur. Es kommt aber dazu, weil eben die Blutung meistens parenchymatös ist, nur selten. — Hat die Compression einer Stelle mehrere Minuten hindurch angehalten, so steht, selbst wenn die Blutung eine ganz enorme zu werden drohte, dieselbe fast jedesmal in der erstaunlichsten Weise vollkommen Ist dies einmal ausnahmsweise nicht der Fall, so handelt es sich alsdann niemals mehr um eine noch andauernde parenchymatöse Blutung, sondern nur noch um eine Blutung aus einer oder mehreren einzelnen Venen, die dann leicht mit der Unterbindungspincette gefasst werden können.

Das gleiche Compressionsverfahren ist dazu geeignet, bei Durch-

Digitized by Google

schneidungen des Kropfgewebes, also bei Isthmus-Exstirpationen oder -Durchtrennungen, bei Abtrennung der einen Kropfhälfte von der anderen, und bei der Mikulicz'schen Kropfresection die von Mikulicz hierbei empfohlenen Massenunterbindungen des blutenden Kropfgewebes, die ich keineswegs für ganz unbedenklich ansehen möchte, vollkommen entbehrlich zu machen.

Ich lege natürlich, wie ich schliesslich noch bemerken muss, Werth darauf, dass die Compression der blutenden Stelle nicht etwa mittels Schwämmen — die hierzu ganz ungeeignet sind — geschieht, sondern mittels meiner mit einem Ueberzug aus Guttaperchapapier versehenen und demnach nicht aufsaugenden, mässig fest gestopften Holzwolletampons.

8. Die Zeit, welche auf die methodische Compression der blutenden Stelle verwendet wird, ist keine im übrigen verlorene; es wird vielmehr während der Compressionszeit an anderen Kropfstellen weiter operirt, und zwar so lange, bis etwa auch hier wieder eine drohende stärkere Blutung die Compression erforderlich macht.

9. Sobald die zu exstirpirende Kropfpartie gänzlich aus der Wunde entfernt ist, lasse ich noch einmal die ganze Wunde mehrere Minuten hindurch comprimiren und schreite alsdann zur Revision der Wundhöhle und zur Unterbindung auch der kleinsten alsdann noch blutenden Gefässe, welche inmitten der Kapselhüllen oder an der Schnittfläche des Kropfrestes noch entdeckt werden können. Erst wenn die Wundhöhle vollkommen blutungsfrei und entsprechend trocken ist, wird die Wunde geschlossen, und der Verband angelegt.

10. Die Operation wird bei herabhängendem Kopf des Kranken ausgeführt, weil sie bei dieser Lagerung für den Operateur bequemer und weniger ermüdend ist, bezw. zugleich eine bessere Beleuchtung des Operationsfeldes, namentlich bei substernalem Kropf, gestattet. Der Umstand, dass diese Lagerung, die an sich einen sehr vermehrten Blutzufluss zur Operationsstelle bedingen würde, mit Vortheil für die Kropfexstirpation verwendet wird, ist der augenfälligste Beweis der Sicherheit, mit welcher durch das Verfahren der methodischen Compression die Blutung bei der Kropfexstirpation durchaus beherrscht werden kann.

Digitized by Google

Das von mir bei der Kropfexstirpation geübte Verfahren ist von mehreren Seiten bemängelt worden. Bald fand man es Unrecht, dass ich zu wenige Unterbindungen mache, bald inconsequent, dass ich überhaupt Unterbindungen ausführe. Von der einen Seite wurde an dem Verfahren Kritik geübt, weil es von den üblichen Blutstillungsmethoden abwich, von der anderen Seite wurde behauptet, dass an meiner Art der methodischen Compression gar nichts neues sei.

Indess leiden diese Bemängelungen aus zwei Gründen an grosser Haltlosigkeit; einmal, weil sie fast durchweg von Autoren ausgehen, die mein Verfahren nicht genau kannten, noch viel weniger es erprobten, alsdann, weil ich mit Befriedigung auf eine so grosse Zahl von Kropfexstirpationen zurückblicken kann, bei denen das Verfahren sich in der glänzendsten Weise bewährt hat. Ich glaube mit Bestimmtheit erwarten zu dürfen, dass man zum allermindesten in Zukunft mit dieser Zahl sehr viel mehr als bisher rechnen wird.

In der Ihnen heute geschilderten Art hat sich mein Verfahren allerdings erst allmählich bei mir herausgebildet, und — ich gebe es sehr gern zu — in manchen Punkten auch wieder dem Verfahren anderer Operateure etwas mehr, als es ursprünglich der Fall war, angenähert. Aber seitdem das Verfahren die gegenwärtige Gestalt gewonnen hat, darf ich auch sagen, dass die Mortalität meiner Kropfoperationen auf Null herabgesunken, und dass der Erfolg bezüglich der Beseitigung der jedesmal vorhanden gewesenen Kropfbeschwerden und bezüglich der Vermeidung aller und jeder üblen Folgen der Operation — wie solche bekanntlich bei anderen Operationsverfahren häufig genug vorkommen — in sämmtlichen Fällen ein idealer gewesen ist.

Mein Verfahren wird mit dem Siege oder der Niederlage des Billroth-Wölfler'schen intracapsulären Verfahrens gegenüber dem Kocher'schen extracapsulären stehen oder fallen; denn es handelt sich bei meinem Verfahren, wie ich Ihnen dies nunmehr genau dargelegt habe, in der Hauptsache um nichts anderes, als um die völlig consequente Durchführung der intracapsulären Kropfexstirpation.

Ich glaube aber, dass das intracapsuläre Verfahren sich mit der Zeit immer mehr und mehr den Vorrang vor dem extracapsulären erwerben wird.

Digitized by Google

Das intracapsuläre Verfahren gestattet es, mit ebenso grosser oder noch grösserer Blutersparniss zu operiren, wie das extracapsuläre. Jeder Blutstropfen lässt sich, wenn man dem Operiren innerhalb der Kapsel die methodische Compression hinzufügt, beherrschen, und jede Scheu vor der Blutung bei der Exstirpation selbst der grössesten und gefäss reichsten Kröpfe, und namentlich auch vor dem Operiren derselben bei der überaus vortheilhaften und angenehmen Rose'schen invertirten Kopflage des Kranken schwindet, sobald man sich nur erst einmal von der Sicherheit der Beherrschung der Blutung bei diesem Verfahren überzeugt hat.

Leistet aber hiernach bezüglich der Beherrschung der Blutung das intracapsuläre Verfahren zum mindesten ebenso viel, wie das extracapsuläre, so kommt zum grossen Vorzug des ersteren noch hinzu, dass dasselbe unvergleichlich viel sicherer, als das extracapsuläre, das Vermeiden aller Nebenverletzungen und der schädlichen Folgen derselben ermöglicht, und dass es überdies die bisher vielfach mit Recht so sehr gefürchteten technischen Schwierigkeiten der Operation in der überraschendsten Weise verringert.

Digitized by Google

Aus der chirurgischen Klinik des Herrn Geh.-Rath Prof. Dr. v. Bardeleben im Charité-Krankenhause in Berlin.

Mehrere bemerkenswerthe Fälle von örtlicher Tuberculose.[1])

Von

Stabsarzt Prof. Dr. **A. Köhler.**

Fall 1. C. K., neun Jahre alter, aus gesunder Familie stammender Knabe, wurde am 26. Februar 1892 in der Anstalt für Infectionskrankheiten (Geh.-Rath R. Koch) aufgenommen. Er war seit drei Jahren mehrfach am rechten Ellenbogengelenk operirt (Entstehung der Erkrankung ohne bekannte Ursache). Bei der Aufnahme war das Gelenk in stumpfem Winkel ankylotisch, geschwollen, schmerzhaft, mit zahlreichen Narben und theils eiternden, theils schorfbedeckten Fisteln besetzt. Am linken Unterarm befanden sich drei längliche, mit blassen Granulationen bedeckte Geschwüre mit bläulichen unterminirten Rändern. — In kaum drei Monaten, also in verhältnissmässig kurzer Zeit, sind die Fisteln am rechten Ellenbogengelenk verheilt; die äussere Behandlung hat hier nur in Reinigung, Bädern mit Seesalz, und Pulververbänden mit Calomel bestanden. Am linken Vorderarm wurden am 18. Mai die Geschwüre ausgekratzt und ebenfalls mit Calomel verbunden. Diese Verbände wurden wöchentlich einmal gewechselt; die Geschwüre verkleinerten sich sehr schnell und waren in fünf Wochen vollständig vernarbt.

In diesem Falle wurden neben der von uns durchgeführten chirurgischen Behandlung auf der Koch'schen Abtheilung Injectionen mit Tuberkulin gemacht. Ob diese zu der glatten und schnellen Heilung beigetragen haben, wollen wir nicht entscheiden; dass sie

[1]) Siehe die Verhandlungen im I. Theil dieses Bandes p. 64.

Digitized by Google

nicht im geringsten geschadet haben, beweist das gesunde, kräftige Aussehen des Knaben.

Die zweite Frage, zu welcher dieser Fall Veranlassung giebt, ist die, ob es von Vortheil ist, schon jetzt die fehlerhafte Stellung des rechten Ellenbogengelenkes, die stumpfwinkelige Ankylose zu beseitigen. Wir haben es für besser gehalten, noch damit zu warten. Die Fisteln sind erst seit kurzer Zeit (ca. einem Monat) geschlossen; eine gewaltsame Biegung bis zu einem rechten Winkel könnte jetzt noch bedenkliche Folgen haben. — Auf unseren Rath wird der Knabe auf vier oder fünf Wochen an die See (Colberg) gehen und sich später wieder vorstellen. Sind die Fisteln dann vernarbt geblieben, dann wird es Zeit sein, die Zurechtstellung vorzunehmen.

Fall 2. A. T., zehn Jahre altes Mädchen, der Koch'schen Abtheilung am 31. März 1892, ebenfalls wegen tuberculöser Entzündung des rechten Ellenbogengelenkes mit Fistelbildung, überwiesen. Die Kleine kam aus der Idiotenanstalt (Dalldorf); eine Anamnese war nicht zu erheben. — Das Gelenk war sehr stark geschwollen, geröthet und schmerzhaft, das Kind hatte hohes Fieber. Eine Injectionsbehandlung wurde deshalb nicht für angezeigt gehalten und am 5. April die Resection mit hinterem Längsschnitt ausgeführt. Die Kapsel war stark gespannt und verdickt, die Synovialis wulstig und blauroth; im Gelenk fanden sich reichliche, dicke, krümlige Eitermassen. Der Processus cubitalis humeri und das Capitulum radii schienen gesund zu sein, die Ulna war dick aufgetrieben, an ihrer hinteren Seite führte eine Fistel 1 cm tief auf harten, mit der Schallsonde auch dem Auditorium als abgestorben zu demonstrirenden Knochen. Von der Ulna wurde ein schräges Stück (hinten mit dem Olecranon 6, vorn 2 cm lang) abgesägt. Im Innern desselben lag ein fast 4 cm langer, gelber, noch festsitzender, aber von einem opaken Demarcationsring umgebener Sequester. — Nach Absägen des Capitulum radii (zur besseren Anpassung) und Exstirpation der Synovialis wurde die grosse Höhle mit Jodoformgaze tamponirt und bei gestreckter und supinirter Haltung des Armes ein Moosverband angelegt; die Wunde blieb offen. Nach sieben Tagen wurde der Tampon entfernt, die Wunde vollständig durch fortlaufende Catgutnaht und eine Setola geschlossen, und durch einen Nahtspalt soviel Jodoformglycerin (10 %) eingespritzt, als die Höhle fassen wollte (Billroth). — Als wir nach 14 Tagen den Verband zum ersten male wechselten, war alles geheilt. Unter den folgenden Verbänden, welche in rechtwinkeliger Stellung angelegt wurden, hat diese Heilung freilich nicht ganz Stand gehalten; in der Operationsnarbe und am Condylus internus haben sich an mehreren Stellen oberflächliche Substanzverluste mit zackigen Rändern gebildet, welche bei geringer Secretion noch jetzt (nach $2^1/_2$ Monat) bestehen.

Digitized by Google

Dieselben werden mit Calomel bestreut; die Verbände bleiben ebenfalls acht Tage liegen.

Der schnelle Verschluss der grossen Höhle nach Tamponade, secundärer Naht und Injection von Jodoformglycerin war in diesem Falle sehr überraschend.

Fall 3. H., 17 Jahre altes Mädchen, auf der Koch'schen Abtheilung am 30. September 1891 mit schmerzhaften Anschwellungen am rechten Ellenbogengelenk, am Brustbein und an der Stirn aufgenommen, zeigte auf Tuberkulininjectionen, auch bei sehr geringen Gaben, jedesmal starke örtliche und allgemeine Reaction. Diese Behandlung wurde deshalb aufgegeben. In den nächsten Monaten traten noch ähnliche Anschwellungen am Manubrium sterni, am rechten Seitenwandbein, an der linken Brustseite (sechsten und siebenten Rippe) und am vierten Metatarsus des rechten Fusses auf; seit März 1892 besteht auch eine nach Grösse und Schmerzhaftigkeit wechselnde Schwellung im Nacken, hinter dem linken Sternocleidomastoideus und in der Gegend des linken Os naviculare, so dass es sich im ganzen um neun Stellen am Körper handelt. — Dass rechte Ellenbogengelenk wurde am 4. Januar 1892 resecirt, nachdem schon drei und fünf Wochen vorher die auf cariösen Knochen führenden, mit krümligem Eiter gefüllten Schwellungen an Stirn, Brustbein, linker Seite und rechtem Fuss geöffnet und ausgekratzt waren. Das Ellenbogengelenk war schwer erkrankt, die Fossa humeri durchbohrt, die Knochen an den Ansätzen der stark degenerirten Kapsel rauh; am Humerus nach oben und am Radius nach unten hatte der Eiter die Kapsel durchbrochen und weitgehende Senkungen gebildet. Nach Ausführung der totalen Resection war deshalb noch das Anlegen mehrerer Gegenöffnungen nothwendig. — Um nicht zu den vorhandenen fünf freigelegten Stellen noch zwei neue hinzuzufügen, wurde der Abscess am Manubrium sterni und der am rechten Seitenwandbein nicht geöffnet, sondern durch Punction entleert und mit Jodoformglycerininjectionen behandelt. Der Erfolg ist immerhin so gewesen, dass auch der Congestionsabscess am Halse, sobald er sich deutlicher zeigt, derselben Behandlung unterworfen werden soll: sowohl am Brustbein, als am rechten Parietale sind die Schwellungen fast ganz zurückgegangen, obgleich die Hohlnadel bei der Punction noch auf rauhen Knochen stösst. — Während nun die erste Punction aus dem Abscess am Manubrium sterni krümligen Eiter entleerte, fand sich, als sie nach acht Tagen zum ersten male wiederholt wurde, kein Eiter mehr, sondern eine hellgelbe, durchsichtige, fadenziehende, beim Kochen gerinnende Flüssigkeit (kein Glycerin!): aus dem kalten Abscess war ein „seröser Abscess" geworden, dessen Inhalt an Periostitis albuminosa, sogar an den Lymphguss beim Décollement erinnerte.

Sogenannte „chronische seröse Abscesse" können in den ver-

Digitized by Google

schiedensten Geweben aus unbekannter Ursache sowohl selbstständig als auch in Begleitung tuberculöser Entzündungen, am häufigsten am Knochen resp. am Periost vorkommen (S. Nicaise, Sem. méd. 1892 p. 135; vergleiche auch Thorel, Zwei Fälle von acuter spontaner Osteomyelitis ohne Knocheneiterung. Dissertation. Erlangen 1891.) In unserem Falle kann der seröse Abscess nur als eine durch das Jodoformglycerin bewirkte Umwandlung des kalten Abscesses aufgefasst werden. — Seit der vierten Punction und Injection, jetzt seit fünf Wochen, ist es nicht mehr möglich, mit der Spitze etwas aus dem ganz flach gewordenen Abscess herauszuziehen, obgleich, wie erwähnt, die Spitze der Hohlnadel noch auf rauhen Knochen trifft. (Später war auch das nicht mehr der Fall, die Stelle schien ausgeheilt zu sein.)

Von diesen drei Fällen war der erste interessant als Beispiel der Combination chirurgischer Eingriffe mit den Injectionen des Tuberkulin und als Beispiel einer stumpfwinkeligen Ankylose des rechten Ellenbogengelenkes, bei welcher es zweifelhaft war, ob man schon jetzt das Redressement vornehmen könne; der zweite Fall demonstrirte die gute Wirkung der Anfüllung einer secundär genähten Resectionswunde mit Jodoformglycerin, und der dritte Fall war wegen der grossen Zahl der tuberculösen Knochenheerde bei sehr gutem Allgemeinbefinden und wegen der eigenthümlichen Wirkung des Jodoformglycerins auf den Inhalt eines kalten Abscesses bemerkenswerth.

In allen drei Fällen, für deren Ueberlassung wir Herrn Geh.-Rath Koch zu besonderem Danke verflichtet sind, wurde die örtliche Behandlung mit Calomelpulver durchgeführt. Wir glauben beobachtet zu haben, dass dabei die unter Jodoform blassen und schlaffen Granulationen ein frischeres Aussehen bekamen, dass die Secretion ganz bedeutend nachliess — die Verbände brauchten kaum alle acht Tage einmal gewechselt zu werden —, und dass auch die Vernarbung schnellere Fortschritte machte. Um Schorfbildung mit Retention zu vermeiden, muss man bei diesen Calomelverbänden die Ränder der Geschwüre und Fisteln mit Borvaseline oder Borglycerinlanolin etwas einfetten. Wir haben auch in anderern Fällen von örtlicher Tuberculose mit diesen Calomelpulververbänden und Calomelstiften recht gute Erfolge gehabt.

Bei den beiden zuletzt genannten Kranken war die Art des Verbandes noch aus einem anderen Grunde von Interesse: an den

Digitized by Google

resecirten Ellenbogengelenken hat nie eine Schiene gelegen; die in Sublimatlösung angefeuchtete Moospappe war zugleich immobilisirende, dabei leichte, sich überall genau anschmiegende Schiene und aufsaugendes austrocknendes Verbandmaterial, mit Zwischenlegen eines kleinen Jodoformgazebausches direkt applicirt. Wir fanden es praktisch, die Moospappe in der Mitte an beiden Seiten etwas einzukerben und sie dann, zusammengebogen wie die Hülsen aus gewöhnlicher Pappe für Ober- und Unterarm, anzulegen. Unterpolsterung der Ränder; loses Umlegen der Binde, da das Moos innerhalb derselben noch aufquillt; womöglich Vermeiden circulärer Moosverbände an den Gliedmaassen, aufmerksame Berücksichtigung etwaiger Veränderung an der Peripherie u. s. w. sind nothwendig, wenn man die vorzüglichen Eigenschaften des Moosverbandes sich zu Nutze machen will (siehe die Einleitungen zu den letzten fünf Berichten über die v. Bardeleben'sche Klinik in den Charitéannalen Jahrgang XII—XVI). Man kann den erstarrten Moosverband leichter als jeden anderen erstarrenden Verband der Länge nach spalten und mit einer leichten Binde umwickeln, ohne dabei die Immobilisirung aufzuheben. Am deutlichsten zeigt sich der Vorzug, ohne Schiene auskommen zu können, bei Resectionen im Tarsus oder im Talocruralgelenk, weil hier eine gut sitzende und dabei doch nicht durch ihren Druck und durch das Gewicht des nach unten sinkenden Fusses schädliche Schiene recht schwer anzulegen ist.

Wir sind in einer grossen Zahl von ausgedehnten typischen und atypischen Resectionen am Fuss sehr gut mit diesen Verbänden ausgekommen.

Ich halte den richtig angelegten Moosverband ohne jede andere Schiene fast bei allen Resectionen an Knochen und Gelenken für ausreichend; heilte doch sogar ein durch direkte Gewalt entstandener Bruch im oberen Drittheil des Oberarmes bei einem acht Jahre alten Mädchen in einem einfachen Moosverband, und ebenso eine Zersplitterung des rechten Oberarms durch einen Schuss. Auch nach Resection des Kniegelenkes bei einem Kinde genügte er vollkommen; aber hier, wie auch nach Osteotomieen und Resectionen am Femur ist die hintere Schiene so bequem, dass wir gewöhnlich sie zuerst anlegen und dann einen für sich abnehmbaren Moosverband hinzufügen.

Nachtrag. Zwischen jener Krankenvorstellung und dem Er-

Digitized by Google

scheinen des Berichtes darüber liegen neun Monate; es dürfte von Interesse sein, den weiteren Verlauf der Krankheit in jenen drei Fällen zu beschreiben.

Der neun Jahre alte Knabe kam gesund und kräftig aus dem Seebade zurück, in noch besserem Ernährungszustande, als er hingegangen war. Die Fisteln waren nicht wieder aufgebrochen. Die stumpfwinklige Ankylose war natürlich unverändert, machte dem Knaben aber wenig Beschwerden, so dass die Angehörigen jetzt auf den Vorschlag des Redressement noch nicht eingehen wollten.

Das zehn Jahre alte Mädchen ist Anfang Februar, also neun Monate nach der Resection gesund nach der Idiotenanstalt zurückgeschickt. Die vollständige Vernarbung der nach Jodoformglycerininjection gebliebenen offenen Stellen erfolgte erst nach vier Monaten, hat aber seitdem auch Stand gehalten. Das Gelenk steht in rechtwinkeliger fast vollständiger Ankylose und zeigt keine Spur von Schwellung oder Empfindlichkeit. Die Narben sind fest, tief eingezogen. Das Kind kann mit der rechten Hand essen, sich kämmen u. s. w. und trägt eine leichte mit Tricot überzogene, mit Haken und Schnüren versehene Wasserglaskapsel, zum Schutze für das Gelenk. Es hatte sich in der Zeit aber nicht allein körpersehr erholt, anch die Besserung der geistigen Schwäche zeigte sich in grösserer Theilnahme an den Spielen der anderen Kinder, schnelleren richtigen Antworten, munterem, garnicht mehr blödsinnigem Gesichtsausdruck.

Bei der dritten Kranken, dem 17 Jahre alten Mädchen sind die tuberculösen Heerde am rechten Seitenwandbein, an der Stirn und in der linken Seite bis auf kleine oberflächliche, nicht mehr auf kranken Knochen führende Stellen verheilt. Auf dem Manubrium sterni fühlt man eine Mulde mit wallartigen Rändern an Stelle des „serösen Abscesses“; an der Fistel zwischen Manubrium und Corpus kommt die Sonde noch immer durch weichen Knochen 3 cm tief, also wohl ins vordere Mediastinum; Schmerzen sind aber garnicht vorhanden, die Secretion ist sehr gering, so dass mit der Behandlung — wöchentlich einmal Einführung eines Calomelstiftes, Mullverband — fortgefahren wird. Am zweiten rechten Metatarsus hat sich ein Sequester gelockert, welcher entfernt werden soll, wenn er sich ganz gelöst hat; dann wird auch diese Stelle ausheilen Der neueste Heerd am Innenrand des linken Fusses ist noch mit fungösen Massen angefüllt, welche unter der

Digitized by Google

Calomelbehandlung etwas geschrumpft sind; auch hier ist die Secretion sehr gering. Die Schwellung am Halse, welche an einen ähnlichen Process an einem Halswirbel denken liess, ist von selbst zurückgegangen. Der rechte Ellenbogen ist abgeschwollen, nicht mehr schmerzhaft, ganz wenig beweglich; es bestehen an ihm noch drei Fisteln, aber nur eine (am Condylus internus), welche auf rauhen Knochen führt.

In diesem Falle nach dem Schema alle die zahlreichen Heerde bis auf's Gesunde ausräumen kann nur der, der die Möglichkeit der Generalisation der Tuberculose ganz leugnet. Wir haben mit der bisherigen vorsichtigen und schonenden Behandlung eine recht beträchtliche Besserung erzielt; auch der Kräftezustand und das Allgemeinbefinden der Kranken sind mindestens noch so gut, wie bei der Aufnahme.

Digitized by Google

Mittheilungen aus der chirurgischen Klinik des Herrn Geh.-Rath Prof. Dr. v. Bardeleben im Charité-Krankenhause in Berlin.[1])

Von

Stabsarzt Prof. Dr. **A. Köhler.**

Mehrfache schwere Schädelbrüche mit Depression bei einem Kinde; allmähliches Schwinden der Heerdsymptome.

Acht Jahre altes Mädchen, am 17. October 1890 mit mehreren, von Beilhieben herrührenden klaffenden Wunden an der linken, unförmlich angeschwollenen Kopfseite aufgenommen; die Wunden gingen alle bis auf den zerbrochenen, und in einer derselben, am Anfange der Linea semicircularis, tief eingedrückten Knochen. — Das Kind war 3 Tage lang bewusstlos, dabei sehr unruhig und hatte einen kaum zählbaren Puls von 140 bis 180. Die ophthalmoskopische Untersuchung war bei dem beständigen Hin- und Herwerfen des Körpers, wobei das Kind sich heftig nach rechts drehte und wieder zurückfiel, nicht möglich. Bestimmt zu begrenzende, krampfartige Erscheinungen in einzelnen Muskeln oder Muskelgruppen fehlten.

Nach dem Erwachen am dritten Tage zeigte sich eine vollständige Lähmung der ganzen rechten Seite, d. h. des Facialis, des Armes und des Beines. Da das Kind ausserdem kein Wort sprechen konnte, musste eine Schädigung der ganzen psychomotorischen Region (vielleicht der ganzen linken Hemisphäre) angenommen werden. Der weitere Verlauf deutet darauf hin, dass diese Schädigung wahrscheinlich durch einen Bluterguss bedingt war, welcher, bei dem festen Zusammenhange der Dura des Kindes mit dem Knochen, wohl ein intermeningealer gewesen ist. (Dass auch extrameningeale Blutungen bei Kindern vorkommen, beweist u. a. ein in den Charité-

[1]) Siehe die Verhandlungen im I. Theil dieses Bandes p. 74.

Digitized by Google

Annalen Jhg. XIV, p. 506, berichteter Fall.) — Der Facialis wurde zuerst (nach 4 Wochen) wieder frei; dann besserte sich die Beweglichkeit in Arm und Bein, und zuletzt (nach 4 Monaten) verlor sich auch die Sprachstörung bis auf Spuren — diese vielleicht deshalb zuletzt, weil die Broca'sche Windung der grössten und tiefsten Wunde an der linken Schläfe am nächsten lag. Mit dem Zurückgehen der Schwellung wurde eine andere, auf ausgedehnte Gewalteinwirkung deutende Veränderung fühlbar: Der obere Rand der linken Schläfenbeinschuppe stand vor dem Os parietale, so dass dieses im ganzen eingedrückt, unter das Schläfenbein etwas untergeschoben erschien, eine Abweichung, deren Spuren noch jetzt (nach 2 Jahren) nachzuweisen sind. — Das Kind hat sich seitdem bei sorgfältiger Pflege sehr gut erholt, sieht kräftig und gesund aus und zeigt ausser einer geringen Langsamkeit des Sprechens keine Spur der früheren Lähmungen. Auch die Schrift, welche im ersten Jahre noch unsicher und zitternd war, so dass, wie man aus dem Schreibhefte der Kleinen sehen kann, schon nach wenigen Buchstaben kein schlanker gerader Strich mehr gemacht werden konnte, ist sehr viel besser geworden. (Dieses Kind war s. Z. zugleich mit drei Geschwistern und der Mutter eingeliefert; sie waren von dem eigenen Vater im Schlafe durch Beilhiebe so schwer verletzt, dass sie bewusstlos blieben und in den nächsten Tagen starben — nur das eine Kind, dessen Verletzungen, Krankheitsverlauf und jetziger Zustand hier beschrieben sind, blieb am Leben. S. Deutsche Zeitschrift für Chirurgie Bd. 33, Die vom 1. April 1890 bis zum 30. März 1891 aufgenommenen Kopfverletzungen; Mittheilungen aus der v. Bardeleben'schen Klinik.)

Bericht über einen im Juni 1889 wegen traumatischer Rindenepilepsie trepanirten Mann.

Wenn schon der letzte Fall zu denjenigen gehört, welche man, um sie richtig beurtheilen und, sowohl für die Praxis, als auch wissenschaftlich verwerthen zu können, Jahre lang beobachten muss, so gilt dies noch viel mehr für den folgenden Fall. Er betrifft einen, der freien Vereinigung der Chirurgen Berlins von uns schon viermal vorgestellten Fall (4. Juni 1888, 3. Juni 1889, 21. October 1889, 12. October 1891, s. die Verhandlungen der Gesellschaft und diese Wochenschrift 1889, No. 46). Vor acht Tagen konnte ich den Mann wieder genau untersuchen, notirte mir auch seine

Digitized by Google

Wohnung, um der Vereinigung über den weiteren Verlauf und das jetzige Befinden Bericht zu erstatten und den Patienten dabei zu demonstriren; er war aber innerhalb dieser acht Tage „unbekannt verzogen“ und „polizeilich nicht abgemeldet“, also nicht aufzufinden.

Bei dem jetzt 37 Jahre alten Manne waren 3 Monate nach einer im Mai 1888 erlittenen schweren Kopfverletzung (Säbelhieb gegen die linke Kopfseite, Gegend der Centralfurche; Heilung per primam) Krampfanfälle aufgetreten, welche, unter dem Bilde der traumatischen Rindenepilepsie verlaufend, allmählich immer häufiger wurden und erst aufhörten, als am 7. Juni 1889 eine dicke zackige Enostose in der Gegend des mittleren Dritttheils der linken Centralwindungen fortgemeisselt war. Die Krämpfe sind seitdem nicht wiedergekehrt; wenn der Kranke sich auch noch zweimal mit der Angabe aufnehmen liess, wieder bewusstlos und in Krämpfen aufgefunden zu sein, so ist doch bei längerem Aufenthalte im Krankenhause nie wieder ein Anfall aufgetreten. Die Zustände, von denen der Kranke erzählt, erklären sich daraus, dass er eine Zeit lang dem Potus nimius huldigte. Seitdem er verständig lebt und die Spirituosen vermeidet, d. h. seit Anfang 1891, also seit $1^1/_2$ Jahren, sind auch diese „Anfälle“, wie er selbst angiebt, nie wieder aufgetreten.

Die Hoffnung, dass sich die Gebrauchsfähigkeit der rechten Hand noch bedeutend bessern würde, hat sich leider nicht erfüllt; es hat eben an den nothwendigen, mit Energie durchzuführenden, methodischen Uebungen, welche anfangs so erfreuliche Erfolge hatten, später gefehlt. Zu einer Freilegung und Excision der offenbar noch gereizten Centren für die rechte Hand und den rechten Facialis würde man berechtigt sein, wenn der Kranke, wie noch vor einem Jahre, die Operation dringend wünschte; das ist aber jetzt nicht mehr der Fall. Wir stehen deshalb in Betreff der Operation in diesem Falle noch auf demselben Standpunkt, wie vor drei Jahren: Die leichten Parästhesieen, sowie die geringe Beeinträchtigung in den feineren Bewegungen der Finger der rechten Hand und die geringe Parese einzelner, vom rechten Facialis abhängiger Muskeln, bilden sicher keine Anzeige für die Wiederholung des operativen Eingriffs, welcher in diesem Falle in einer Excision der geschädigten Centren bestehen müsste. Die Folge davon würde eine Lähmung sein; dass dieselbe ganz vollständig zurückgeht, ist nicht anzunehmen. Es werden Spuren übrig bleiben und somit im günstigsten Falle nichts Besseres erreicht werden, als es ohne die Operation vorhanden ist.

Digitized by Google

Auch diesen Kranken habe ich neun Monate nach der vorstehenden Demonstration wiedergesehen. Er befand sich in demselben Zustande; aber etwas hatte sich doch gebessert, die Handschrift war geläufig und schlank, mit kräftigen gleichmässigen Buchstaben. Er erzählte, seine Frau habe ihn vor einigen Wochen einmal bewusstlos und in Krämpfen liegend gesehen — er selbst habe nichts davon gewusst. Offenbar war das keine traumatische Rindenepilepsie, ein Grund mehr, ihm von der Operation, zu welcher er bereit war, wenn er dadurch „ganz gesund“ werde, abzurathen.

Digitized by Google

Aus dem St. Hedwigs-Krankenhause in Berlin.

Ueber einen operativ behandelten Fall von Morbus Basedowii.[1])

Von

Dr. **H. Determeyer.**

Auf Veranlassung meines Chefs, des Herrn Oberarztes Dr. Rotter erlaube ich mir, Ihnen eine Frau vorzustellen, die im April v. J. mit den Symptomen des Morbus Basedowii in das St. Hedwigs-Krankenhaus kam und daselbst von Herrn Dr. Rotter operirt wurde.

Die bei ihrer Aufnahme in das Krankenhaus 37 Jahre alte Patientin ist hereditär nicht belastet, war früher immer gesund. Verheirathet seit 1878, hat sie sechs normale Geburten durchgemacht, einmal abortirt im dritten Monate. Im Februar 1890 erkrankte sie an Influenza. Im Anschluss an diese Krankheit traten Erscheinungen des Morbus Basedowii auf: Der Hals der Patientin wurde dicker, die Augen traten hervor, fortwährendes Herzklopfen stellte sich ein. Patientin bekam des öfteren (zwei- bis dreimal im Monat) von gesteigertem Herzklopfen begleitete Anfälle von Athemnoth, litt sehr an Kopfschmerzen, Schlaflosigkeit und Schwindelanfällen. Der Appetit schwand fast vollkommen, und es trat starker anhaltender Durchfall auf (während des letzten Jahres erfolgten täglich sieben bis acht Stühle). Die Menses wurden unregelmässig, blieben einmal drei Monate lang ganz aus. Es trat starkes Zittern der Hände auf, sowie häufig krampfartige Zuckungen in den Händen und Fingern. Patientin magerte sehr ab, hat gegen früher 33 Pfund an Körpergewicht verloren.

[1]) Siehe die Verhandlungen im I. Theil dieses Bandes p. 88.

Digitized by Google

Bei der Aufnahme in das Krankenhaus am 12. April 1892 bot Patientin das Bild einer hochgradig abgemagerten Person mit atrophischer Musculatur und gelblich-blasser, an Hals und Brust fast icterisch brauner Hautfarbe. Beiderseits, besonders rechts, bestand starker Exophthalmus, ausgesprochenes Gräfe'sches Phänomen, der obere Lidrand blieb beim tiefsten Senken der Sehaxe vom oberen Hornhautrande 5—10 mm entfernt. Die Glandula thyreoidea war beiderseits mässig, etwa um $^1/_3$—$^1/_2$ ihres normalen Volumens vergrössert. Pulsation war über der Struma nicht vorhanden. Drucksymptome auf die Trachea fehlten. Die Herzthätigkeit war stark beschleunigt, unregelmässig, der Puls schwankte zwischen 90 und 140, es traten häufig Herzpalpitationen auf, durch welche Patientin sehr beängstigt wurde. — Ausser diesen drei Cardinalsymptomen des Morbus Basedowii bestanden: Starker Tremor der Hände, verbunden mit häufigen Zuckungen, Kopfschmerzen, Schlaflosigkeit, starke Diarrhoeen (sieben- bis achtmal täglich) und absoluter Appetitmangel. Das Körpergewicht betrug 77 Pfund gegen 110 früher.

Am 20. April 1892 wurde von Herrn Dr. Rotter die rechte etwas grössere Hälfte der Struma nach Kocher's Methode exstirpirt. Wundverlauf war normal, Heilung per primam.

Acht Tage post operationem waren verschwunden: das Zittern der Hände und die Zuckungen, die Kopfschmerzen, Schlaflosigkeit, Durchfälle, Appetitlosigkeit, endlich das Herzklopfen, während der Puls bei Ruhe der Patientin immer noch ca. 100 Schläge in der Minute machte, aber regelmässig war.

In den folgenden drei Wochen hob sich der Ernährungszustand der Patientin sehr rasch; der Puls erreichte keine höhere Frequenz als, etwa nach raschem Gehen, 120. Am Exophthalmus und der linken Strumahälfte war keine deutliche Veränderung bemerkbar.

Am 25. Mai wurde Patientin in die Heimstätten nach Blankenburg entlassen, wo sie bis Mitte August blieb.

Am 1. September stellte sie sich wieder vor. Sie sah ungemein erholt aus, war kaum wiederzuerkennen. Das Körpergewicht war um 35 Pfund gestiegen. Die linke Glandula thyreoidea war noch etwas geschwollen, aber kleiner wie vordem, auch bestand noch mässiger Exophthalmus. Herzklopfen war nicht wieder aufgetreten, Pulsfrequenz war 80—90. Der Appetit war immer gut, der Stuhl regelmässig, keine Durchfälle. Das Zittern der Hände, die Kopfschmerzen und die Schlaflosigkeit waren ganz weggeblieben.

Seit ihrer Rückkehr aus Blankenburg, also volle vier Monate, lebte Patientin wieder in ihren früheren sehr dürftigen Verhältnissen. Während dieser Zeit hat sich der Zustand nicht nur nicht verschlimmert, sondern noch gebessert. Das Körpergewicht hat um weitere drei Pfund zugenommen. Die linke Glandula thyreoidea ist auf ihr normales Volumen

Digitized by Google

zurückgegangen. Das einzige vom Morbus Basedowii noch übrig gebliebene Symptom, der Exophthalmus, ist in ständiger Abnahme begriffen, eine Erscheinung, die auch den Angehörigen der Patientin aufgefallen ist. Während vor der Operation beim tiefsten Senken der Sehaxe der obere Lidrand vom oberen Hornhautrande 5—10 mm entfernt blieb, beträgt dieser Abstand jetzt kaum noch 1 mm. — Im übrigen ist der Zustand so, wie ich ihn vorhin schilderte.

Es handelt sich also um einen typischen Fall von Morbus Basedowii, bei dem die Beschwerden der Patientin in ihrer grossen Mehrzahl fast so unmittelbar nach der Exstirpation der einen Strumahälfte geschwunden sind, dass ein Zusammenhang der Operation mit der Besserung wohl nicht bestritten werden kann, und daher habe ich mir erlaubt, Ihnen den Fall vorzustellen. Bezüglich der Gewichtszunahme könnten vielleicht Zweifel entstehen, und dieselbe der guten Verpflegung im Krankenhause und nachher in Blankenburg zugeschrieben werden. Aber es ist zu bemerken, dass, als Patientin wieder in ihre früheren äusserst reducirten Verhältnisse zurückgekommen war, die Gewichtszunahme nicht Halt gemacht hat, sondern noch um einige Pfund gestiegen ist.

Auf die verschiedenen Hypothesen, die bezüglich der Natur und Entstehung des Morbus Basedowii aufgestellt sind, will ich nicht näher eingehen, dieselben sind noch zu wenig bewiesen. Vielleicht bringt in dieses Dunkel der operative Erfolg Licht. Jedenfalls dürfte, wenn es gestattet ist, aus den Erfolgen einer Therapie Schlüsse auf die Entstehung der betreffenden Krankheit zu ziehen, bezüglich des Morbus Basedowii der eben vorgestellte Fall die Ansicht derjenigen unterstützen, welche die Struma als die wesentlichste Ursache des Morbus Basedowii ansehen, nach deren Entfernung die Erscheinungen der Krankheit zurückgehen resp. verschwinden.

Es sind bis jetzt 37 Fälle von operativer Behandlung des Morbus Basedowii bekannt geworden. Ausser in vier Fällen, wo durch Behandlung einer gleichzeitig bestehenden Nasenaffection Besserung der Basedow'schen Beschwerden erzielt wurde, wurde die Schilddrüse zum Angriffspunkt der Operation gewählt. Dreimal wurde die Arteria thyreoidea mit gutem Erfolge unterbunden, 30mal die Struma exstirpirt oder resecirt. Von diesen endete ein Fall (Totalexstirpation) letal, drei hatten keinen Erfolg, in den übrigen 26 Fällen trat erhebliche Besserung, zum Theil vollständige Heilung ein. Diesen 26 reiht sich der unserige als 27. an.

Digitized by Google

Berücksichtigt man, wie wenig Erfolge bisher die interne Therapie gegenüber dem Morbus Basedowii aufzuweisen hat, und wie überaus befriedigend die Resultate der operativen Behandlung dieser Krankheit sind, so muss man zu dem Schlusse kommen, dass in schweren Fällen des Morbus Basedowii entschieden der chirurgischen Therapie der Vorzug zu geben ist.

Gedruckt bei Julius Sittenfeld in Berlin W.

Digitized by Google

Digitized by Google

Verhandlungen

der

Freien Vereinigung der Chirurgen Berlins.

Herausgegeben im Auftrage des Vorstandes

von den Schriftführern

E. Sonnenburg, J. Israël, C. Langenbuch.

Jahrgang VI.
1893.

Sonderabdruck aus der „Deutschen Medicinischen Wochenschrift" 1893 und 1894.
Redaction: Prof. Dr. A. Eulenburg und Dr. Jul. Schwalbe.

Leipzig.
Verlag von Georg Thieme.
1894.

Digitized by Google

Gedruckt bei Julius Sittenfeld in Berlin W.

Digitized by Google

Vorstand resp. Vorsitzende.

1893—1894.

Dr. v. Bardeleben, Geh. Ober-Medicinalrath, Professor.
„ v. Bergmann, Geh. Medicinalrath, Professor.
„ Gurlt, Geh. Medicinalrath, Professor.
„ Hahn, Geh. Sanitätsrath, Professor.
„ Israel, J., Professor.
„ Körte, Sanitätsrath.
„ Köhler, R., Oberstabsarzt, Professor.
„ Langenbuch, Geh. Sanitätsrath, Professor.
„ Lindner, Medicinalrath.
„ Rose, Geh. Medicinalrath, Professor.
„ Sonnenburg, Professor.
„ Wolff, J., Professor.

Mitglieder.

1. Dr. Abel, Potsdamer Strasse 122b. W.
2. „ Adler, E., Potsdamer Strasse 51. W.
3. „ Adler, S., Neue Schönhauser Strasse 10. N.
4. „ Albers, Stabsarzt, Unterbaum-Strasse 7.
5. „ Alberti, Oberstabsarzt, Potsdam.
6. „ Aschenborn, Monbijou-Platz 3. C.
7. „ Aye, Kurfürsten-Strasse 108a. W.
8. „ v. Bardeleben, Geh. Ober-Med.-Rath, Professor, Friedrich Wilhelm-Strasse 2a. W.
9. „ v. Bardeleben, dirigirender Arzt, Bochum.
10. „ Bartels, San.-Rath, Carlsbad 12. W.

Digitized by Google

11. Dr. Beely, Steglitzer Strasse 10. W.
12. „ Benary, Link-Strasse 2. W.
13. „ Bendix, Friedrich-Strasse 131b. N.
14. „ v. Bergmann, Geh. Med.-Rath, Prof., Alexander-Ufer 1. NW.
15. „ Bidder, Magdeburger Strasse 35. W.
16. „ Bode, Potsdamer Strasse 100. W.
17. „ Boll, Jerusalemer Strasse 49. SW.
18. „ Borchert, Mohren-Strasse 13/14. W.
19. „ v. Bramann, Professor, Halle a. S.
20. „ Busch, Professor, Alexander-Ufer 6. NW.
21. „ Casper, L., Wilhelm-Strasse 48. W.
22. „ Christeller, An der Stadtbahn 21. C.
23. „ Cohn, E., Kurfürsten-Strasse 33. W.
24. „ v. Coler, Generalstabsarzt der Armee, Wirkl. Geh. Ober-Med.-Rath, Professor, Lützow-Strasse 63. W.
25. „ Davidsohn, Hugo, Jerusalemer-Strasse 9. SW.
26. „ Demuth, Oberstabsarzt, Brücken-Allee 21. W.
27. „ Ehrenhaus, San.-Rath, Friedrich-Strasse 127. N.
28. „ Feilchenfeld, Oranienburger Strasse 59. N.
29. „ Fischer, Geh. Med.-Rath, Professor, Albrecht-Strasse 10/11. NW.
30. „ Frank, Königgrätzer Strasse 24. W.
31. „ Fränkel, A., Professor, Städt. Krankenhaus am Urban. S.
32. „ Fränkel, B., Professor, Neustädt. Kirchen-Strasse 12.
33. „ Freudenberg, Friedrich-Strasse 30. SW.
34. „ Friedländer, Jul., Holzmarkt-Strasse 65. O.
35. „ Fritzschen, Stabsarzt, Hallesches Ufer 76. SW.
36. „ Fürstenheim, San.-Rath, Potsdamer Strasse 113. W.
37. „ Geissler, Stabsarzt, Ziegel-Strasse 10/11. N.
38. „ Genzmer, Friedrich Wilhelm-Strasse 7. W.
39. „ Gluck, Professor, Potsdamer Strasse 139. W.
40. „ Goerges, Victoria-Strasse 20. W.
41. „ Goldschmidt, Anhalt-Strasse 11. SW.
42. „ Grossheim, Generalarzt, Lützow-Strasse 42. W.
43. „ Gueterbock, Geh. San.-Rath, Bendler-Strasse 36. W.
44. „ Gueterbock, P., Medicinalrath, Prof., Margarethen-Str. 2/3. W.
45. „ Gurlt, Geh. Med.-Rath, Professor, Keith-Strasse 6. W.
46. „ Haase, Oberstabsarzt, York-Strasse 71. SW.
47. „ Hadra, Leipziger Strasse 100. W.
48. „ Hahn, Geh. San.-Rath, Prof., Krankenhaus im Friedrichshain. NO.
49. „ Hartmann, San.-Rath, Roon-Strasse 8. NW.
50. „ Heidenhain, Professor, Greifswald.
51. „ Heilmann, Linden-Strasse 21. SW.
52. „ Helferich, Professor, Greifswald.

Digitized by Google

53. Dr. Herhold, Stabsarzt, Unterbaum-Strasse 7. NW.
54. „ Hermes, Halle a. S.
55. „ Heyder, Sebastian-Strasse 20. S.
56. „ Hirschberg, Professor, Karl-Strasse 36. NW.
57. „ Hirschfeld, Oberstabsarzt, Thurm-Strasse 3. NW.
58. „ Hochstetter, Stabsarzt, Unterbaum-Strasse 7. NW.
59. „ Holz, Mohren-Strasse 36. W.
60. „ Horn, Oberstabsarzt, Bernburger Strasse 13. SW.
61. „ Jaeckel, Stabsarzt, Potsdam.
62. „ Ilberg, Stabsarzt, Alt-Moabit 89. NW.
63. „ Joachimsthal, Markgrafen-Strasse 25. SW.
64. „ Israel, J., Professor, Mohren-Strasse 7. W.
65. „ Karewski, Oranienburger Strasse 69. N.
66. „ Kirchhoff, Schöneberger-Ufer 34. W.
67. „ Koebner, Professor, Magdeburger Strasse 3. W.
68. „ Köhler, R., Stabsarzt, Professor, Grossbeeren-Strasse 9. SW.
69. „ Köhler, A., Oberstabsarzt, Prof., Grossgörschen-Strasse 22. SW.
70. „ Kölliker, Professor, Leipzig.
71. „ Koenig, Ziegel-Strasse 5—9. N.
72. „ Körte, Sanitätsrath, W., Karlsbad 17.
73. „ Korsch, Stabsarzt, Grossbeeren-Strasse 69. SW.
74. „ Krocker, Oberstabsarzt, Lützow-Strasse 97. W.
75. „ Küster, Geh. Med.-Rath, Professor, Marburg.
76. „ Kuthe, Anhalt Strasse 7. SW.
77. „ Landau, Dorotheen Strasse 54. NW.
78. „ Landgraf, Stabsarzt, Königin Augusta-Strasse 12. W.
79. „ Langenbuch, Professor, Schiffbauerdamm 18. NW.
80. „ La Pierre, Potsdam.
81. „ Lassar, Professor, Karl-Strasse 19. NW.
82. „ Lantzsch, San.-Rath, Körner-Strasse 6. W.
83. „ Lenhartz, Oberstabsarzt, Chaussee-Strasse 27. N.
84. „ Leuthold, Generalarzt, Tauben-Strasse 5. W.
85. „ Lewin, G., Geh. Med.-Rath, Professor, Roon-Strasse 8. W.
86. „ Lexer, Ziegel-Strasse 5—9. N.
87. „ Lindner, Med.-Rath, Dessauer Strasse 38. SW.
88. „ Löhlein, Albrecht-Strasse 20. NW.
89. „ Madelung, Geh. Med.-Rath, Prof., Rostock.
90. „ Mankiewicz, Königgrätzer Strasse 123b. W.
91. „ Martin, Professor, Alexanderufer 1. NW.
92. „ Matz, Stabsarzt, Steglitz, Hohenzollern Strasse 3.
93. „ Mehlhausen, Generalarzt, Geheimer Med.-Rath, Burggrafen-Strasse 19. W.
94. „ Meyer, M., San.-Rath, Maassen-Strasse 27. W.

Digitized by Google

95. Dr. Münnich, Oberstabsarzt, Kleinbeeren-Strasse 21. SW.
96. „ Maass, August-Strasse 14/15. N.
97. „ Nasse, Ziegel-Strasse 5—7. N.
98. „ Neumann, Krankenhaus Friedrichshain. NO.
99. „ Nicolai, Oberstabsarzt, Frankfurt a. O.
100. „ Nitze, Wilhelm-Strasse 43b. SW.
101. „ Olshausen, Geheimer Medizinal-Rath, Professor, Artillerie-Strasse 15/16. N.
102. „ Oppenheim, Lessing-Strasse 51. NW.
103. „ Ostermann, Kaiser Franz Grenadierplatz 3. SO.
104. „ Palmié, Charlottenburg.
105. „ Pelkmann, Geh. San.-Rath, Friedrich-Wilhem-Strasse 17. W.
106. „ Pelkmann, Jerusalemerstrasse 52. SW.
107. „ Pernice, Frankfurt a. O., Fürstenwalder Strasse 53.
108. „ Pfuhl, Professor, Brücken-Allee 39. W.
109. „ Pulvermacher, Belle Alliance-Strasse 75. SW.
110. „ Reich, Geh. Med.-Rath, Wilhelm-Strasse 11. SW.
111. „ Renvers, Professor, Nettelbeck-Strasse 24. NW.
112. „ Riedel, Hallesches Ufer 15. SW.
113. „ Rinne, Professor, Genthiner Strasse 28. W.
114. „ Rochs, Oberstabsarzt, Rathenower Strasse 103. NW.
115. „ Robinson, Steinmetz-Strasse 45. W.
116. „ Rose, Geh. Med.-Rath, Professor, Dörnberg-Strasse 6. W.
117. „ Rosenbaum, Kurfürsten-Strasse 42. W.
118. „ Rosenstein, Oranienburger Strasse 68. N.
119. „ Roth, Stabsarzt, Unterbaum-Strasse 7. NW.
120. „ Rothmann, San.-Rath, Hafenplatz 5. SW.
121. „ Rother, Direktor, Oranienburger Strasse 22. N.
122. „ Ruben, Neuenburger Strasse 14. SW.
123. „ Rubinstein, Potsdamer Strasse 107a. W.
124. „ Rudeloff, Oberstabsarzt, Spandau.
126. „ Ruge, C., San.-Rath, Jäger-Strasse 61. W.
127. „ Ruge, P., San.-Rath, Friedrich-Strasse 23. SW.
128. „ de Ruyter, Lützow-Strasse 29. W.
129. „ Salzwedel, Stabsarzt, Potsdamer Strasse 83c. W.
130. „ Samter, Schönhauser Allee 45. N.
131. „ Sarfert, Thurm-Strasse 21. NW.
132. „ Sellerbeck, Ober-Stabsarzt, Blücher-Strasse 55. SW.
133. „ Settegast, Oranien-Strasse 75. S.
134. „ Skamper, Brücken-Strasse 10. SO.
135. „ Sommerbrodt, Ober-Stabsarzt, Motz-Strasse 83. W.
136. „ Sonnenburg, Professor, Hitzig-Strasse 3. W.
137. „ Summerey, Stabsarzt, Unterbaum-Strasse 7. NW.

Digitized by Google

138. Dr. Scheier, Friedrich-Strasse 211. SW.
139. „ Schimmelbusch, Ziegel-Strasse 5—9. N.
140. „ Schlange, Ziegel-Strasse 5—9. N.
141. „ Schleich, Friedrich-Strasse 250. SW.
142. „ Schmid, Oberarzt, Stettin - Neu-Torney.
143. „ Schmidt, Motz-Strasse 3. W.
144. „ Schmiedicke, Stabsarzt, Grossbeeren-Strasse 93. SW.
145. „ Schrader, Generalarzt, Posen.
146. „ Schuchardt, Oberarzt, Stettin.
147. „ Schueller, Professor, Schöneberger Ufer 31. SW.
148. „ Schütte, San.-Rath, Anhalt-Strasse 13. SW.
149. „ Schütz, Leipziger Strasse 130. W.
150. „ Schwieger, Ober-Stabsarzt, Gitschiner Strasse 107. W.
151. „ Stechow, Ober-Stabsarzt, Alsen-Strasse 7. NW.
152. „ v. Steinrück, San.-Rath, Dessauer Strasse 30. SW.
153. „ Tamm, San.-Rath, Koch-Strasse 54. SW.
154. „ Thiem, Cottbus.
155. „ Tilmann, Stabsarzt, Lüneburger Strasse 23. NW.
156. „ Tiemann, Ober-Stabsarzt, Potsdam.
157. „ Treibel, Markgrafen-Strasse 45. W.
158. „ Tobold, Geh. San.-Rath, Professor, Potsdamer Strasse 7. W.
159. „ Veit, Professor, Königin Augusta-Strasse 12. W.
160. „ Vogt, Genthiner Strasse 3. W.
161. „ Waldeyer, Geh. Med.-Rath., Professor, Luther-Strasse 35. W.
162. „ Wechselmann, Lützow-Strasse 72. W.
163. „ v. Wegner, General-Stabsarzt a. D., Dorotheen-Strasse 50. NW.
164. „ Wenzel, Generalarzt, Schelling-Strasse 13. W.
165. „ Werner, Ober-Stabsarzt, Froben-Strasse 33. W.
166. „ Wernicke, Stabsarzt, Kaiser Wilhelm-Strasse 21. C.
167. „ Wolff, E., Generalarzt, Lützow-Strasse 109. W.
168. „ Wolff, J., Professor, Neustädt. Kirch-Strasse 11. NW.
169. „ Wolff, M., Professor, Potsdamer Strasse 134a. W.
170. „ Zeller, Thurm-Strasse 21. NW.
171. „ Zimmermann, Stabsarzt, Charlottenburg, Hardenberg-Strasse 37.

Digitized by Google

Digitized by Google

Inhalt.

I. Verhandlungen.

Seite

54. Sitzung am 9. Januar. Vorsitzender Herr Hahn 3
Gesichtstumor. — Echinococcus des Halses. — Strumektomie bei Morb. Basedowii. Mittheilungen über Diphtherie im Krankenhause Friedrichshain.

55. Sitzung am 13. Februar. Vorsitzender Herr J. Israel . . 8
Vorstellung eines Falles von multiplen Exostosen. — Beiträge zur chirurgischen Nierenpathologie. — Ueber Nierenechinococcus. — Klinische Beobachtungen über den Einfluss der Chloroformnarkose auf die menschliche Niere.

56. Sitzung am 13. März. Vorsitzender Herr Körte 20
Geheilter Fall von totaler Epispadie mit Blasenhalsspalte. — Wandermilz mit Stieldrehung und Darmverschluss. — Ein Präparat von veralteter Kniescheibenfractur, Behandlung frischer Kniescheibenbrüche. — Fractura Calcanei. — Fractura radii. Pseudarthrose des Oberarmes. — Osteoplastische Schädeloperationen. — Operativ geheilter Hirnabscess nach Otitis media. — Geschwülste der Schleimbeutel. — Zwei Fälle von operativ geheilter eitriger Peritonitis. — Resection des Coecum und Colon wegen Carcinom.

57. Sitzung am 8. Mai. Vorsitzender Herr Lindner 33
Ein seltener Fall von Spontangangrän. — Ueber operative Behandlung des intrathoracischen Aneurysma. — Congenitale Missbildung am Unterkiefer Injectionspräparate mit Rose-Wood'schem Metall. — Demonstration des nach Krause freigelegten Ganglion Gasseri.

58. Sitzung am 12. Juni. Vorsitzender Herr Langenbuch . . 37
Congenitale Hydronephrose, geheilt durch Nephrectomie. — Cavernom der Schulter. — Ueber Wundbehandlung und Wund-

Digitized by Google

Seite

heilung. Demonstration eines intraperitoneal gelegenen perityphlitischen Entzündungsheerdes. — Operative Heilung eines Falles von Sinusthrombose nach Otitis media. — Regeneration der Tibia nach osteomyelitischer Nekrose. — Arthropathie des Schultergelenks bei Gliomatose des Rückenmarks. — Implantation eines vollkommen gelösten Knochenstücks. — Vorstellung eines Falles von veralteter Halswirbelfractur. — Cholecysto-Duodenostomie. — Rhinoplastik.

59. Sitzung am 10. Juli. Vorsitzender Herr Rose 50
Ein Todesfall nach Zungenentzündung. — Ueber Glossitis und Mundseuche. — Gehstuhl für Kranke. — Operation der angeborenen Hüftluxation. — Bacteriologische Blutuntersuchungen bei Sepsis. — Malignes Lymphom.

60. Sitzung am 13. November. Vorsitzender Herr Sonnenburg 60
Nachruf an Léon Lefort. — Bacteriologische Blutuntersuchungen bei Sepsis, Pyämie und Osteomyelitis. — Vorstellung eines operativ geheilten Falles von Gallenstein-Ileus. — Der retrograde Katheterismus bei impermeablen Stricturen. — Demonstration eines Lithopaedion. — Oesophagotomie. — Demonstrationen zur Bier'schen Methode der Tuberkulosebehandlung. — Diplococcen im Eiter bei Mastitis. — Die bisherigen Erfahrungen bei Aethernarkose. — Demonstration des Beck'schen Krankenhebers. — Eine elektromotorische Säge für Schädelresectionen.

61. Sitzung am 11. December. Vorsitzender Herr v. Bardeleben 86
Osteoidsarkom der Fibula. — Gallensteinoperationen. — Canüle für Oesophagusfistel. — Complicirter Bruch des Seitenwandbeins mit Krämpfen auf der entgegengesetzten Körperseite. — Ausgedehnte Ablösung der Haut durch Ueberfahren. — Zwei Fälle von widernatürlichem After. — Ueber Anwendung elastischer Gurte. — Eine Gypsspreizlade. — Der Gypsleimverband. — Knochenersatz durch Elfenbein. — Nekrose des knöchernen Labyrinths. — Ein Fall von Aethertod. — Ein Todesfall durch Aether. — Zur Bromäthylnarkose.

II. Vorträge.

Mittheilungen über Diphtherie 3
Ein Fall von Struma maligna 16
Ueber Nierenechinococcus 23
Klinische Beobachtungen über den Einfluss der Chloroformnarkose auf die menschliche Niere 28
Geheilter Fall von totaler Epispadie mit Blasenhalsspalte 40

Digitized by Google

Seite

Beschreibung eines Präparats von veralteter Kniescheibenfractur nebst Bemerkungen über die Behandlung des frischen Kniescheibenbruchs 45
Zwei Fälle gutartiger grosser Schleimbeutelhygrome 64
Bacteriologische Blutuntersuchungen bei Sepsis 72
Die bisherigen Erfahrungen bei Aethernarkosen. 79
Congenitale Hydronephrose, geheilt durch Nephrektomie 92
Ein operativ geheilter Fall von Gallensteinileus 96
Die Mundseuche des Menschen und die Maul- und Klauenseuche der Rinder 100
Ueber traumatische Schädeldefecte und ihre Deckung 118
Ueber die erste Versorgung leichter Schusswunden im Kriege . . 148
Ein Fall von Aethertod 157

Digitized by Google

Sachregister.

	Seite
Aethernarkose	I. 76. II. 79.
Aethertod	I. 105. II. 157.
Aneurysma, intrathoracisches	I. 34.
Anus praeternaturalis	I. 95.
Arthropathie bei Gliomatose des Rückenmarks	I. 46.
Basedow'sche Krankheit	I. 5.
Beck'scher Krankenheber	I. 84.
Bier'sche Behandlung der Tuberkulose	I. 70.
Blasenspalte und Epispadie; Operation	I. 20. II. 40.
Blutuntersuchungen, bacteriologische bei Sepsis, Pyämie, Osteomyelitis	I. 61.
Bromäthylnarkose	I. 106.
Calcaneusbruch	I. 23.
Canule für Oesophagusfistel	I. 91.
Cavernom der Schulter	I. 37.
Chloroformnarkose, Einfluss auf die Niere	II. 28.
Cholecystoduodenostomie	I. 48.
Dickdarmresection wegen Carcinom	I. 32.
Diphtherie im Krankenhause Friedrichshain	I. 7. II. 3.
Diplococcen im Eiter bei Mastitis	I. 75.
Echinococcus des Halses	I. 4.
Electromotorische Kreissäge	I. 86.
Epispadie mit Blasenspalte	II. 40.
Exostosen, multiple	I. 8.
Fractur des Calcaneus	I. 23.
„ der Halswirbel	I. 47.
„ der Kniescheibe	I. 23.
„ des Radius	I. 23.

Digitized by Google

Seite

Fractur des Seitenwandbeins . . . . . I. 92.
Gallenstein-Ileus . . . . . I. 30. I. 65. II. 96.
Gallensteinoperationen . . . . . I. 87.
Ganglion Gasseri, Freilegung des . . . . . I. 36.
Gangrän, spontane . . . . . I. 33.
Gehstuhl . . . . . I. 60.
Geschwülste der Schleimbeutel . . . . . II. 64.
Gesichtstumor . . . . . I. 3.
Gypsleimverband . . . . . I. 100.
Gypsspreizlade . . . . . I. 99.
Gliomatose des Rückenmarks mit Arthropathie . . . . I. 46.
Glossitis . . . . . I. 50. I. 54. II. 100.
Gurte, elastische . . . . . I. 97.
Halsechinococcus . . . . . I. 4.
Halswirbelfractur . . . . . I. 47.
Hautablösung durch Ueberfahren . . . . . I. 94.
Hüftgelenkluxation, angeborene . . . . . I. 60.
Hydronephrosis congenita . . . . . I. 37. II. 92.
Ileus durch Gallensteineinklemmung . . . . . I. 3. II. 96. I. 65.
Implantation eines Knochenstückes . . . . . I. 46.
Injectionspräparat mit Rose-Wood'schem Metall . . . I. 36.
Katheterismus posterior . . . . . I. 65.
Kniescheibenbruch . . . . . I. 23. II. 45.
Knochenersatz durch Elfenbein . . . . . I. 100.
Krankenheber von Beck . . . . . I. 84.
Labyrinthnekrose . . . . . I. 104.
Lithopädion . . . . . I. 69.
Lymphoma malignum . . . . . I. 60.
Mastitis, Diplococcen . . . . . I. 75.
Milz s. Wandermilz.
Missbildung, congenitale . . . . . I. 35.
Nekrose des knöchernen Labyrinths . . . . . I. 104.
Nekrose der Tibia nach Osteomyelitis . . . . . I. 46.
Nephrektomie bei congenitaler Hydronephrose . . . . I. 37. II. 92.
Nierenechinococcus . . . . . I. 20. II. 23.
Nierenpathologie . . . . . I. 8.
Oberarmpseudarthrose . . . . . I. 26.
Oesophagotomie . . . . . I. 69.
Osteoplastische Schädeloperationen . . . . . I. 26. II. 118.
Otitis media, Hirnabscess . . . . . I. 26.
Patellarnaht . . . . . I. 98.
Peritonitis, Operation bei . . . . . I. 29.

Digitized by Google

	Seite
Perityphlitis	I. 45.
Pseudarthrose des Oberarms	I. 26.
Radiusfractur	I. 25.
Rhinoplastik	I. 49.
Säge, electromotorische	I. 86.
Schädeloperationen, osteoplastische	I. 26. II. 118.
Schleimbeutelgeschwülste	I. 29. II. 64.
Schusswunden, erster Verband	II. 148.
Seitenwandbeinbruch	I. 92.
Sepsis, Bacterien der	II. 72.
Sinusthrombose	I. 46.
Spontangangrän	I. 33.
Tibianekrose nach Osteomyelitis	I. 46.
Tumor des Gesichts	I. 3.
Wandermilz mit Darmverschluss	I. 21.
Wundbehandlung	I. 38.

Digitized by Google

Namensverzeichniss.

Adler I. 37. II. 92.
Albers I. 91. 92. 94. 97. 98. 99. 100.
v. Bardeleben I. 39. 67. 74. 76. 86. 87. 106.
v. Bergmann I. 35. 63. 68. 103.
Bidder I. 33.
Brentano I. 26. II. 118.
Canon I. 60. 61. 62. II. 72.
Gebhard I. 34.
Gluck I. 100.
Gueterbock I. 4.
Hahn I. 8. 26. 60.
Haidenhain I. 27.
Herhold I. 104. 105. II. 157.
Hübner I. 60.
Israel I. 8. 18. 49.
Karewski I. 20. 23. 82.
Köbner I. 55.
Köhler, A. I. 60. 95. 106.
Körte I. 21. 23. 25. 26. 28. 29. 30. 32. 45. 46. 47. 48. 49. 65. 80.
Landau I. 78. 106.
Langenbuch I. 38. 41. 43. 44. 45. 58. II. 148.
Lindner I. 3. 7. 14. 17. 35. 49. 54. 57.
Maass I. 37.
Mommsen I. 29. II. 64.
Neumann I. 5. 7. II. 3.
Pfuhl I. 43. 63.
Rindskopf I. 20. II. 28.
Rose I. 17. 50. 59. 60. 66. 82. 106.
Rotter I. 74.

Digitized by Google

Sarfert I. 75.
Siegel I. 54. 56. 58. II. 100.
Skamper I, 58.
Sonnenburg I. 19. 28. 44. 45. 46. 61. 64. 65. 69. 84. 86. 105.
Thiem I. 29.
Tschmarke I. 76. II. 79.
Waldeyer I. 36.
Wolff, J. I. 6.
Wolff, M. I. 15, I. 19.
Zeller I. 33. 35. 69. 70. 74.

Digitized by Google

I.

Verhandlungen.

Digitized by Google

Digitized by Google

Sitzung am 9. Januar 1893.

Vorsitzender: Herr Hahn; Schriftführer: Herr J. Israel.

Die Gesellschaft beschliesst, an Herrn Geheimrath v. Esmarch folgendes Telegramm abzusenden: „Die freie Vereinigung der Chirurgen Berlins gedenkt bei heutiger Sitzung in höchster Verehrung des 70jährigen Geburtstages ihres hochverdienten Collegen und hofft, denselben noch viele Jahre in ungeschwächter Kraft als leuchtendes Vorbild und Zierde der Chirurgie wirken zu sehen."

1. Herr Lindner (vor der Tagesordnung): M. H.! Ich möchte Ihnen einen Fall von **Tumor des Gesichts** vorstellen. Der Kranke kam etwa im October v. J. zu uns mit einem grossen Tumor an der linken Schläfe, der den Jochbogen und einen Theil der Wange einnahm. Sie sehen hier noch ungefähr die Grenzen. Der Haupttheil des Tumors erstreckte sich bis zur Haargrenze, nach unten bis etwa zur Hälfte der Wange herunter. Er war, wie der Kranke angab, in einem Jahre gewachsen. In der letzten Zeit hatte er schneller zugenommen und war einige Wochen vor dem Eintritt in das Krankenhaus hier oben aufgebrochen. Die Beschwerden waren mässig; Patient hatte etwas Schmerz, aber wesentliche Beschwerden bestanden nicht; Lähmungen waren auch nicht vorhanden. Wir fanden damals den erwähnten Tumor, der seine höchste Höhe in der Gegend des Jochbogens hatte und sich von da an nach den Seiten etwas abflachte. Die Haut darüber war gespannt, aber nicht verwachsen. Oben waren zwei Stellen, an denen die Haut ulcerirt war; aus ihnen kam etwas wässrig-blutige Flüssigkeit heraus. Die Consistenz des Tumors war etwas elastisch, nirgends fluctuirend, nirgends teigig oder besondere Erweichungen zeigend; keine Höcker, gegen die Unterlage nicht verschieblich. Es machte den Eindruck, als ob die Geschwulst fest auf dem Knochen sass, die Schmerzhaftigkeit bei Druck war absolut Null. Ich stellte die Diagnose auf ein Sarkom, das vom Knochen ausging. Bei der weiten Ausdehnung wollte ich es doch nicht riskiren,

Digitized by Google

zu operiren, und, ut aliquid fiat und experimenti causa, machten wir die Mosetig'schen Einspritzungen. Wir haben damals keine grossen Erwartungen daran geknüpft; aber ich muss sagen: das, was wir hier gesehen haben, ist doch sehr wunderbar. Der Tumor ist zwar noch nicht ganz fort, aber etwa um zwei Drittel verkleinert; die Ulcerationen haben sich geschlossen und, wie Sie hier sehen, ist von dem Tumor, der ursprünglich in der Mitte etwa gut 3 cm über die Haut hervorragte, jetzt nur noch eine leichte Andeutung in der Mitte zu sehen, wo die Sache am stärksten war; nach der Peripherie hin ist er fast ganz verschwunden. Die Haut ist hier ziemlich fest auf dem Knochen angeheftet. Die Einspritzungen wurden etwa alle drei bis vier Tage an verschiedenen Stellen der Peripherie gemacht und riefen gewöhnlich eine ziemlich heftige Reaction hervor. Es schwollen die Lider sehr stark an, es trat überhaupt ein starkes Oedem ein, auch etwas Schmerzhaftigkeit. Einmal kam es zur Abscessbildung, aber wir haben nicht bemerken können, dass dadurch ein wesentlicher Fortschritt in der Verkleinerung erfolgte. Schon nach etwa vier bis fünf Wochen war der Tumor etwa um ein Drittel kleiner geworden. Jetzt, wie gesagt, kann man vielleicht rechnen, dass höchstens noch der dritte Theil davon da ist. Die Beschwerden, die der Patient hatte, sind aber jetzt ganz zurückgegangen, und die Verkleinerung ist in der Zeit, wo er zu Hause war — er ist jetzt drei Wochen aus dem Krankenhause entlassen, etwa gut vier Wochen ist nicht mehr eingespritzt worden — noch erheblich vorwärts gegangen. Es kommt mir natürlich nicht in den Sinn, Ihnen das hier als ein durch Mosetig'sche Einspritzungen geheiltes Sarkom vorzustellen; ich kann ja für die Diagnose eines Sarkoms natürlich nicht aufkommen. Alle Erscheinungen sprachen entschieden für ein vom Periost oder vom Knochen ausgehendes Sarkom, aber, wie gesagt, einen Beweis kann man ja natürlich nicht erbringen. Immerhin bleibt die Sache doch sehr merkwürdig, denn eine Neubildung hat hier vorgelegen, das ist unzweifelhaft, es ist kein entzündlicher Process gewesen, und diese Neubildung ist unter dem Einfluss der Einspritzungen etwa um zwei Drittel zurückgegangen. Ich muss sagen: ich kann mir keinen rechten Vers darauf machen und wüsste auch nicht, wenn es kein Sarkom gewesen ist, was es hätte sein sollen. Das einzige, was vielleicht noch in Frage kommen könnte, wäre Lues. Aber erstens hat die Anamnese gar nichts ergeben, und zum anderen sind, mir wenigstens, derartig grosse Geschwülste an den Schädelknochen bei Lues bisher nicht vorgekommen. Es wäre mir sehr interessant, wenn darüber einer der Herren Erfahrungen gemacht hätte. Jedenfalls bleibt es immerhin eine ganz interessante Beobachtung, und man wird ja in Fällen von incurablen Geschwülsten gewiss noch einmal hier und da die Sache versuchen können.

2. Herr P. Güterbock: **Ueber einen Fall von Echinococcus des Halses.** (Wird anderweitig veröffentlicht.)

Digitized by Google

3. Herr Neumann: **Bericht über eine Strumectomie bei Morbus Basedowii.** Die vorgestellte Patientin ist auf der chirurgischen Abtheilung des städtischen allgemeinen Krankenhauses im Friedrichshain wegen Morbus Basedowii in Behandlung gewesen. Auch bei ihr hat sich, ebenso wie in dem in der vorigen Sitzung vorgestellten Krankheitsfalle, nach der Strumectomie eine weitgehende Aenderung im Sinne der Besserung im gesammten Symptomencomplexe der Basedow'schen Krankheit vollzogen. — Patientin ist 40 Jahre alt, Krankenpflegerin; sie war in erster Ehe mit einem Manne verheirathet, welcher ebenso wie zwei Kinder an Phthisis pulmonum gestorben ist. Sie selbst ist nicht hereditär belastet. Sie will bis vor drei Jahren etwa nie ernstlich krank, wiewohl immer etwas blutarm gewesen sein. — Im April 1890 machten sich bei ihr allerhand nervöse Störungen bemerkbar. Namentlich störend fiel ihr auf eine gewisse Schwäche und Schwerfälligkeit in den Bewegungen der Arme, ein Gefühl von Eingeschlafensein der Hände. Es wurden diese Symptome anfangs auf ihre Blutarmuth bezogen. Sie erhielt tonisirende und roborirende Mittel und wurde in einer Specialanstalt elektrotherapeutisch behandelt, jedoch nur mit geringem und vorübergehendem Erfolge. Die Nervosität steigerte sich immer mehr, ohne dass ihr eine Ursache bewusst war. Im September 1891 begann sie, namentlich beim Treppensteigen, an Herzklopfen zu leiden. Dasselbe wurde stärker und trat auch bald bei ruhigem Sitzen und Liegen und mit solcher Heftigkeit auf, dass ihr, wie sie sich ausdrückte, der Athem verging und sie Schmerzen im Halse verspürte. Etwa im Januar 1892 bemerkte sie eine Anschwellung in der vorderen Halsgegend, welche rasch grösser wurde. Zugleich litt sie viel an Kopfschmerzen, Schlaflosigkeit und Verdauungsstörungen. Sie will damals in vier Monaten 16 Pfund an Körpergewicht verloren haben. Am 25. April 1892 wurde sie in das Krankenhaus im Friedrichshain aufgenommen. Der Befund bei der Aufnahme war kurz folgender: Sie war von gracilem Körperbau und von mässig gutem Ernährungszustande. Der Gesichtsausdruck war ängstlich; es bestand leichte Cyanose der Lippen, deutlicher Exophthalmus; das Graefe'sche Phänomen war sicher zu constatiren. An der strotzend gefüllten Vena jugularis externa sah man beiderseits deutliche von den Carotiden fortgeleitete Pulsationen. An der Vorderseite des Halses zu beiden Seiten der Cartilago thyreoidea war eine den vergrösserten Seitenlappen der Schilddrüse entsprechende sichtbare und fühlbare Geschwulst, die sowohl gegen die äussere Haut, wie gegen die Unterlage leicht verschiebbar war. Sie zeigte die Consistenz des normalen Schilddrüsengewebes, nirgends Fluctuation oder Pulsation. Am Herzen war — in Rückenlage der Patientin — der Dämpfungsbezirk in normalen Grenzen. Man hörte an sämmtlichen Ostien ein blasendes, systolisches Geräusch. Die Action war im allgemeinen regelmässig, sehr beschleunigt. Der Puls war mässig kräftig; die Frequenz betrug 132 Schläge in der

Digitized by Google

Minute. — An den inneren Organen, im Bereiche der Sinnesorgane. der Motilität, Sensibilität und der Reflexe war nichts pathologisches beweisbar. Patientin machte einen hochgradig nervösen Eindruck, war auffallend hastig in allen ihren Bewegungen. Nachdem sich die angewendeten inneren Mittel als erfolglos gezeigt hatten, wurde am 3. Mai 1892 die Strumectomie nach der Kocher'schen Methode nach vorheriger Unterbindung der zuführenden Gefässe und unter Zurücklassung eines geringen Drüsenrestes vor der Trachea in Ausführung gebracht. Die Operation sowohl, wie die Nachbehandlung gingen glatt von statten. Patientin konnte am 16. Juni 1892 mit geheilter Operationswunde entlassen werden. — Schon am dritten Tage nach der Operation ging die Pulsfrequenz bis zu 96 und 88 Schlägen herab, nachdem sie in den beiden ersten Tagen nach der Operation bis zu 160 und 180 Schlägen gestiegen war. Vom elften Tage ab bis zur Entlassung schwankte die Pulsfrequenz zwischen 60 und 72 Schlägen in der Minute. — Das Herzklopfen und die Athemnoth sind nach der Operation nicht wieder aufgetreten. Das Graefe'sche Phänomen war am Tage der Entlassung nicht mehr zu constatiren. Patientin ist in den neun Monaten, welche seit der Operation vergangen sind, vollkommen frei von Beschwerden gewesen, sie hat sich vollkommen gesund gefühlt. Sie ist ruhiger und kräftiger geworden und hat anhaltend an Körpergewicht zugenommen. Der Exophthalmus ist vollkommen verschwunden. Die Struma ist nicht wieder gewachsen. Am Herzen war bei der vor einiger Zeit vorgenommenen Untersuchung bis auf eine leichte Erregbarkeit der Action nichts pathologisches zu constatiren. — Bemerkt sei, dass noch eine gewisse Kraftlosigkeit der Stimme sowohl von der Patientin empfunden wird, wie objectiv zu constatiren ist. Inwieweit diese Besserung eine Heilung genannt werden kann, muss die Zukunft entscheiden.

Herr J. Wolff hält den vorgestellten Fall für den besten, den er bisher gesehen hat.

Herr Israel: Ich möchte Herrn Hahn bitten, jetzt noch einmal zu untersuchen, ob sich das Herz noch in demselben Status befindet, wie bei der Entlassung. Ich glaube, dass der Spitzenstoss doch nicht unerheblich die Mammillarlinie nach links überschreitet.

Herr Hahn: Herr Dr. Neumann hat ausdrücklich hervorgehoben, dass wesentliche Veränderungen am Herzen vor und nach der Operation nicht beobachtet sind. — Vorher bestand keine erhebliche Dilatation des Herzens und keine erhebliche Hypertrophie, und es ist auch nach der Operation keine Veränderung am Herzen festgestellt. — Die Hauptbesserung war bemerkbar im subjectiven Befinden und auch im allgemeinen Befinden. Die Ernährung ist bedeutend besser, der Exophthalmus ist fast ganz geschwunden, und vor allen Dingen ist der Puls besser geworden. Die Frequenz ist von 130 nach den ersten Tagen bis auf 180 gestiegen,

Digitized by Google

dann constant heruntergegangen und bis jetzt fast immer normal geblieben, die häufigen Herzpalpitationen sind vollkommen geschwunden. — Ferner möchte ich noch bemerken, dass wir in einem Falle die merkwürdige Beobachtung gemacht haben, dass bei einer halbseitigen Strumectomie an derselben Seite der Exophthalmus zurückgegangen war. Dieser Fall wird nach genauerer und längerer Beobachtung publicirt werden.

4. Herr A. Neumann: **Mittheilungen über Diphtherie aus dem Krankenhause Friedrichshain.** (Siehe die Vorträge im II. Theil dieses Bandes, p. 3.)

Herr Lindner: Ich möchte doch die Bemerkungen des Herrn Vortragenden über die septische Diphtherie nicht unterschreiben. Ich glaube, dass man sehr oft gegen eine septische Diphtherie etwas leisten kann. Die Laryngostenose ist nach meinen Erfahrungen bei den septischen Diphtherieen nicht so selten. Ich glaube, es kommt da sehr auf den Charakter der Epidemie an, wie es ja überhaupt ganz ausserordentlich schwierig ist, selbst durch eine längere Reihe von Jahren hindurch über Diphtherie etwas bestimmtes anzugeben. Es kommt gerade bei den Ergebnissen der Tracheotomie der Charakter der Epidemieen und der Charakter der einzelnen Fälle in den Epidemieen so sehr in Betracht, dass auch aus einem grossen Material allgemeine Schlüsse jedenfalls nur mit sehr grosser Vorsicht gezogen werden können. Ich habe eine grosse Zahl von septischen Diphtherieen tracheotomirt, weil ich das Princip habe, alles zu tracheotomiren, was mit Zeichen von Athemnoth zu mir kommt, und da kann ich doch sagen: man erzielt ja keine Erfolge quoad vitam — das gebe ich sehr gern zu — aber doch eine ganz auffallende Euthanasie. Ich glaube, dass der Unterschied ein recht erheblicher ist. Ich kann mich auf einige 40 Fälle von Tracheotomie bei septischer Diphtherie beziehen und habe mit wenigen Ausnahmen constatiren können, dass die Erleichterung vom ersten Moment an eine recht erhebliche, der Tod ein wesentlich leichterer ist. Dann möchte ich auch nicht so uneingeschränkt die Superiorität der Tracheotomia inferior über die Tracheotomia superior zugeben. Ich glaube, dass auch das sehr verschieden sei kann. Wir haben fast immer die superior gemacht, nur selten die inferior, und haben nicht bemerkt, dass irgendwie etwas anders gewesen ist, auch gerade bei der Entfernung der Canüle. Ich habe aus meinen sämmtlichen Fällen von Tracheotomia superior gerade auch den sechsten Tag für das Décanulement herausgerechnet. Die Cricotracheotomie scheint durch die Verzögerung des Décanulements erheblich schlechtere Resultate zu geben. Herr Küster hat schon früher einmal auf diesen Punkt aufmerksam gemacht, und ich kann das auch bezeugen: unter den Fällen, wo mir das Décanulement sehr spät gelang, oder wo Jahre lang die Canüle getragen werden musste, waren auffallend viel Cricotracheotomieen, bei welchen der Ringknorpel tief eingeschnitten worden war.

Digitized by Google

Herr Hahn: Ich möchte bemerken, dass wir bei Stenosenerscheinungen auch septische Kinder tracheotomiren. Oft ist es jedoch schwer festzustellen bei schwer septischen Kranken, ob die Dyspnoe durch die Blutvergiftung oder die Stenose hervorgerufen wird.

5. Herr Speyer: **Ein Fall von Struma maligna.** (Siehe die Vorträge im II. Theil dieses Bandes, p. 17.)

Sitzung am 13. Februar 1893.

Vorsitzender: Herr Israel; Schriftführer: Herr Langenbuch.

1. Herr Schütz (vor der Tagesordnung): M. H.! Ich will Ihnen einen Patienten mit **multiplen Exostosen** vorführen. Er ist 19 Jahre alt und kam wegen einer schweren Quetschung des rechten Kniegelenks in die Behandlung der Heimstätte für Verletzte. Als zufälliger Befund ergab sich bei ihm eine ausgedehnte Exostosenbildung. Alle Röhrenknochen der Extremitäten mit Ausnahme der rechten oberen Extremität zeigen ein oder mehrere unregelmässige Auftreibungen und Auswüchse. Auch die breiten Knochen sind davon befallen, Becken (linke Crista ilei) und beide Schulterblätter (Spinae). Im ganzen finden sich etwa 18 verschiedene Exostosen. Der Patient selbst hat von diesen Exostosen nur eine bemerkt, die allerdings nicht so leicht zu übersehen ist. Sie ist an der hinteren Fläche der linken Tibia entstanden und hat sich innerhalb drei Jahren so entwickelt, dass dadurch der Umfang des Unterschenkels um 9 cm vermehrt ist; doch hat sie ihm bisher keine Beschwerden gemacht. Alle übrigen Exostosen sind erst durch unsere Untersuchung aufgefunden. Sie kommen hauptsächlich an den Epiphysen, aber auch an den Diaphysen vor, ohne dass ihr Sitz etwa durch Muskelansätze bestimmt ist. Functionsstörungen oder Beschwerden irgend welcher Art sind bis jetzt durch die Knochengeschwülste nicht hervorgerufen, ätiologische Momente nicht auffindbar.

2. Herr J. Israel: **Beiträge zur chirurgischen Nierenpathologie.** Vortr. giebt zunächst einen kurzen Ueberblick über die von ihm ausgeführten Nierenoperationen, um daran einige Bemerkungen über wichtige und weniger bekannte Gebiete der chirurgischen Nierenpathologie anzuschliessen. Er hat bis jetzt 68 Nierenoperationen an 59 Personen ausgeführt, und zwar:

Nierenexstirpationen	31[1])
Nephrotomieen	11
Nephrolithotomieen	5

[1]) Inzwischen hat Israel noch drei Nierenexstirpationen mit Heilung ausgeführt, so dass sich die Mortalität der Nephrectomieen auf 17,6 % beläuft.

Digitized by Google

Nephrorrhaphieen	3
Probespaltung der Nierensubstanz bis in das Nierenbecken	4
Spaltung der Capsula propria	1
Punctionsdrainage der Niere	2
Probefreilegung der Niere mit Aushülsung aus der Fettkapsel	3
Operativer Verschluss einer Nierenfistel	1
Incision von Perinephriten	7

Von diesen 68 Eingriffen sind 10 infolge der Operation tödtlich abgelaufen, also 14,7 %; schliesst man die Operation der Perinephriten als keine eigentlichen Nierenoperationen aus, dann beträgt die operative Mortalität der restirenden 61 Operationen 16,4 %. Rechnet man noch einen tödtlichen Ausgang durch Meningitis tuberculosa, drei Monate nach Exstirpation einer tuberculösen Niere hinzu, dann sind von 59 operirten Nierenkranken mit 68 Operationen 11 = 18,6 % gestorben. Die Sterblichkeit der einzelnen Operationskategorieen ohne Rücksicht auf den die Operation bedingenden Krankheitszustand ist folgende:

Nephrotomieen	11 + 1	= 9 %
Primäre[1]) Nephrectomieen	27 + 3[2])	= 11,1 %
Secundäre Nephrectomieen	4 + 3	= 75 %
Summa der Nephrectomieen	31 + 6	= 19,0 %
Nephrolithotomieen	5 + 2	= 40 %
Probespaltung der Nierensubstanz bis ins Becken	4 + 1	= 25,0 %
Punctionsdrainage der Niere	2 + 0	= 0 %
Schluss einer Nierenfistel	1 + 0	= 0 %
Nephrorrhaphie	3 + 0	= 0 %
Freilegung der Niere mit Aushülsung	3 + 0	= 0 %
Incision paranephritischer Abscesse	7 + 0	= 0 %

Die operative Mortalität der Nierenexstirpationen nach den veranlassenden Krankheitsprocessen gruppirt, beträgt für:

Primäre Nephrectomieen wegen maligner Tumoren	12 + 2	= 16,6 %
„ „ „ syphilitischer Nieren	2 + 0	= 0,0 %
„ „ „ Tuberculose	2 + 0	= 0,0 %
„ „ „ Hydronephrose, Pyonephrose, Nierenabscesse	11 + 1	= 9,0 %
Secundäre Nephrectomieen wegen Pyonephrosen	4 + 3	= 75,0 %

Redner erörtert in Anbetracht der hohen Mortalität seiner secun-

[1]) Mit primärer Nephrectomie ward die sofortige Exstirpation einer erkrankten Niere bezeichnet, mit secundärer Nephrectomie die Exstirpation längere Zeit nach vorausgeschickter Nephrotomie.

[2]) Bei Hinzurechnung des drei Monate post operationem an Meningitis tuberculosa gestorbenen Falles stellt sich die Mortalität der primären Nierenexstirpationen auf 14,8 %.

Digitized by Google

dären Nephrectomieen gegenüber seinen bisher noch nicht erreichten günstigen Resultaten der primären Exstirpation die Frage, ob erstere gefährlicher seien als letztere, und kommt nach Ausschaltung eines der drei Fälle, der einer Jodoformintoxication erlag, zu dem Schlusse, dass das Maass der Gefahr nicht von der Methode der Nephrectomie (ob primär oder secundär) abhänge, sondern von missbräuchlicher Anwendung der Nephrotomie in Fällen, bei denen die Exstirpation geeignet gewesen wäre. In solchen Fällen, in welchen durch die Nephrotomie nicht alle Abscesse eröffnet werden konnten, bleiben in der operirten Niere Eiterretentionen zurück, welche mit der Zeit die zweite Niere gefährden, theils auf dem Wege eines ascendirenden Processes, bedingt durch die in die Blase hinabfliessenden Entzündungsproducte, theils mittels parenchymatöser Veränderungen infolge von chronischer Resorption der in der nephrotomirten Niere stagnirenden Massen.

Führt man dann in solchen Fällen secundär die Exstirpation der früher nephrotomirten Niere aus, so muss dieselbe erheblich gefährlicher sein, als die primäre gewesen wäre, weil jetzt eine kranke Niere zurückbleibt, während bei Ersatz der Nephrotomie durch die primäre Exstirpation die zweite Niere entweder noch nicht oder in geringerem Grade erkrankt gewesen wäre. Bei zwei von den gestorbenen Fällen secundärer Nephrectomie hat Israel die Exstirpation in der Absicht unternommen, die erkannte secundäre Erkrankung der zweiten Niere durch Entfernung der Infectionsquelle zum Stillstand zu bringen. Bei der Untersuchung der Frage nach der Berechtigung einer solchen Operationsindication kommt Israel zu einem verneinenden Urtheil, weil trotz unzweifelhaft vorhandener Rückbildungsfähigkeit nicht zu weit vorgeschrittener ascendirender Nierenaffectionen unsere bisherigen Hülfsmittel uns bisher nicht ermöglichen, die Ausdehnung und Intensität der Erkrankung des Parenchyms zu erkennen, von der es abhängt, ob die zurückgelassene Niere noch genügend leistungsfähig ist. Die Resultate der secundären Nephrectomieen bei doppelseitiger Nierenerkrankung werden im allgemeinen schlechter sein, als die der primären bei gleicher Complication, weil man bei Doppelerkrankung eine vereiterte Niere vernünftigerweise nur dann primär entfernt, wenn sie so weit destruirt ist, dass sie der Oekonomie des Körpers nicht mehr dient, während man es in den Fällen von Secundärexstirpation mit Nieren zu thun hat, bei denen man meistens gerade wegen der Erhaltung noch secretionsfähigen Parenchyms die Nephrotomie der primären Exstirpation vorgezogen hatte. Israel stützt diese Erwägungen durch eigene günstige Erfahrungen über Primärexstirpation bei vorher erkannter Erkrankung der zweiten Niere. Angesichts der Möglichkeit einer Entwickelung von secundären Späterkrankungen der zweiten Niere nach Nephrotomieen mit unvollständiger Eröffnung der Abscesse untersucht Israel die Frage, ob nicht bei gesunder zweiter Niere die

Digitized by Google

Nephrotomie vereiterter Nieren überhaupt durch die Nephrectomie zu ersetzen sei. Dafür scheint zu sprechen, dass einerseits Israel's primäre Nephrectomieen bei eitrigen Processen dieselbe niedrige Mortalitätsziffer von 9 % aufweisen, wie seine Nephrotomieen, andererseits nach letzterer Operation häufiger Fisteln oder uneröffnete Abscesse zurückbleiben. Dennoch bleibt die Nephrotomie zu Recht bestehen in allen Fällen, wo man über den Zustand der zweiten Niere nichts weiss oder gar Kenntniss von ihrer Erkrankung hat, mit Ausnahme der Fälle, in welchen die zu operirende Niere so weit destruirt ist, dass sie entweder functionell nicht mehr von Bedeutung, oder trotz ausgiebiger Spaltung mit Trennung der Scheidewände nicht zur freien Entleerung des Eiters zu bringen ist. Israel's Gesichtspunkte für die Wahl zwischen Nephrotomie und Exstirpation bei Niereneiterung sind folgende: Bei gesunder zweiter Niere ist die kranke ohne Rücksicht auf noch vorhandenes secretionsfähiges Parenchym zu exstirpiren, wenn sie von multiplen Abscessen durchsetzt ist, denen kein freier Abfluss nach aussen gegeben werden kann. Bei Abwesenheit völliger Sicherheit über die Gesundheit der zweiten Niere rechtfertigen dieselben ungünstigen Abscessverhältnisse eine primäre Exstirpation nur bei so erheblicher Verminderung der secretionsfähigen Parenchymmasse, dass ihre Entfernung wenig oder nicht in's Gewicht fällt. Derselbe Gesichtspunkt gilt unter gewissen zwingenden Umständen bei vorher erkannter Erkrankung der zweiten Niere. Hat man aus vorgenannten Gründen sich mit der Nephrotomie begnügen müssen, ohne alle Abscesse frei entleeren zu können, aber nachträglich die Gesundheit der zweiten Niere feststellen können, dann ist bei Zeichen von Retention die secundäre Exstirpation möglichst bald anzuschliessen, ehe die zweite Niere secundär erkrankt. Bei Niereneiterungen in Verbindung mit paranephritischen Abscessen kann die Nothwendigkeit der Herstellung gesicherten Abflusses aus letzteren den Ausschlag zu Gunsten der Exstirpation geben.

Eine diagnostische Verwerthbarkeit der Nephrotomie zur gesonderten Auffangung des Nierenproductes beider Seiten besteht in Wirklichkeit nur höchst selten, weil auch aus der operirten Seite Harn und Entzündungsproducte in die Blase gelangen.

Israel schlägt daher vor, in Fällen von nicht versiegenden Nierenfisteln, bei denen eine nachträgliche Entfernung der Niere wegen Retentionen etc. wünschenswerth scheint, als Voroperation den Ureter doppelt zu unterbinden und zu durchschneiden, um darnach mit Sicherheit über den Zustand der anderen Niere urtheilen zu können, und erst nach Feststellung ihrer Gesundheit die Secundärexstirpation auszuführen. Muss letztere unterbleiben, so schützt wenigstens die Ureterdurchtrennung vor dem Hinabfliessen eitriger Producte in die Blase und dadurch vor ascendirenden Processen der anderen Seite.

Digitized by Google

Israel zeigt durch diesen Vorschlag, dass ihn die intravesicalen Methoden nicht befriedigen, welche bezwecken, den Urin jeder Seite gesondert zu beobachten und aufzufangen. Die Cystoskopie könne wohl unter günstigen Umständen die Erkrankung, nie aber die Gesundheit einer Niere nachweisen, da bei völliger Klarheit des dem Ureter entfliessenden Harns schwere Krankheit der betreffenden Niere möglich sei. Den cystoskopischen Katheterismus der Ureteren fürchtet Israel wegen der Gefahr, eitrigen oder tuberculösen Blaseninhalt in die Harnleiter einzuimpfen, wogegen in vielen Fällen auch ausgiebigste Blasenwaschungen nicht schützen könnten. Nach diesen Ausführungen kommt Israel zu dem Schlusse, dass man mit Ausschluss der Fälle von palpatorisch erkennbarer Doppelseitigkeit der Erkrankung oder derjenigen, wo zeitweiser Ureterverschluss gesondertes Auffangen des Productes einer einzelnen Niere gestattet, für die Beurtheilung des Gesundheitszustandes der zweiten Niere au Wahrscheinlichkeitsschlüsse angewiesen ist. Das hierdurch zu erreichende Maass von Sicherheit in der Beurtheilung illustrirt Israel durch Analyse seiner sämmtlichen Nierenexstirpationen, aus der hervorgeht, dass von 31 Nephrectomirten keiner zugrunde gegangen ist wegen Uebersehens eines vorhandenen Krankheitszustandes oder Bildungsfehlers der zweiten Niere, dagegen zwei an Unterschätzung der Intensität der krankhaften Veränderungen derselben.

Israel geht dann zu einer Analyse der Todesursachen bei den zehn letal verlaufenden Nierenoperationen über und knüpft, bezugnehmend auf diese Einzelerfahrungen, Ausführungen von allgemeiner Wichtigkeit für die Nierenchirurgie an. Bei einem Falle von Exstirpation einer carcinösen Niere sowie einem Falle von Nephrolithotomie, welche 40 Stunden nach der Operation erlagen, fanden sich bei der Section nur minimalste allerfrischeste parenchymatöse Veränderungen der anderen Niere, intra vitam sich durch mässige Albuminurie und reichliche Ausscheidung von Cylindern kundgebend. Israel schreibt Mangels jedes anderen Befundes das tödtliche Ende diesen Veränderungen zu und führt den Nachweis, dass dieselben bei Ausschluss jeder anderen Schädlichkeit auf toxische Wirkungen der Chloroforminhalationen zu beziehen sind. Er hat nach dieser Richtung bei 100 Narkosen Untersuchungen des Urins anstellen lassen und gefunden, dass in einer grossen Zahl (ca. 30 %) von Fällen die Nierenausscheidung durch die Chloroformnarkose krankhaft beeinflusst wird. Viel höher ist aber der Procentsatz der durch Chloroform bedingten toxischen Schädigungen Nephrectomirter, da nach Nierenexstirpation durch die restirende Niere eine doppelt so grosse Giftmenge circuliren muss, als beim Vorhandensein zweier; hier war bei 17 für diese Frage verwerthbaren Fällen 14 mal eine in wenigen Tagen nach der Operation ablaufende leichte Affection der restirenden Niere zu constatiren. Zur Stütze dieser Deutung berichtet Israel über einen vor langer Zeit nephrec-

Digitized by Google

tomirten Patienten, bei dem nach einer aus anderen Ursachen unternommenen Narkose vorübergehend Albuminurie und starke Cylindrurie auftrat. An einen tödtlich verlaufenen Fall von Nephrolithotomie bei totaler Anurie schliesst Israel die Vorstellung eines ebensolchen geheilten an und fügt dazu zwei andere eigene Beobachtungen, welche in zwingender lückenloser Weise das von ihm früher beobachtete Vorkommen reflectorischer Anurie beweisen. Im ersten geheilten Falle sechstägige Totalanurie, behoben durch einseitige Nephrolithotomie. Nach der Operation weist die Cystoskopie nach, dass auch die nicht operirte Niere wieder secernirt. Bezüglich der anderen Fälle, welche den reflectorischen Einfluss einer kranken auf eine gesunde Niere beweisen, ist auf die Originalpublication zu verweisen.

Hier sei nur erwähnt, dass der reflexhemmende Reiz in einem Falle von einer stark gespannten intermittirenden Hydronephrose ausging, in einem zweiten gleichen Krankheitsfall vom Druck eines zu langen Drainrohrs auf den Stiel der exstirpirten Niere. Bei Demonstration dieser Präparate erklärt Israel den Mechanismus und das Zustandekommen intermittirender Hydronephrosen, durch Verschiebung der beweglich gewordenen Niere gegen den besser fixirten Ureter mit consecutiver Knickung des letzteren.

Der zuletzt von Israel besprochene Todesfall betraf eine Frau mit jahrelang dauernden heftigen rechtsseitigen Nierenkoliken. Auf den Verdacht einer Calculose hin wird die Niere freigelegt und nach negativer Palpation und Punction der Nierensubstanz von der Convexität bis ins Nierenbecken gespalten. Ein Stein wird nicht gefunden, die Nierenwunde vernäht, und ausserordentlich feste Tamponade mit Compressionsverband angelegt, aus Furcht vor Nachblutung. Es folgen ileusartige Erscheinungen, denen Patientin am fünften Tage erliegt. Israel vermuthet aus dem klinischen Bilde und dem Sectionsbefund, dass durch die zu feste Tamponade ein Druck auf das Mesocolon ascendens mit consecutiver Schädigung der in denselben verlaufenden Darmnerven stattgehabt hat. Er warnt vor einer Wiederholung dieses Fehlers, da ausnahmslos nach kurzer Compression und Nathvereinigung der Nierenwunde die aus letzterer erfolgende Blutung zu beherrschen sei. Zum Beweis referirt Israel über mehrere Fälle theils von Nierenstein, theils von Nierenblutungen aus unbekannter Ursache (sogenannte Hämophilia renalis), bei welchen mit Erfolg die Spaltung der Niere mit nachfolgender Naht der Wundränder von ihm ausgeführt wurde. Besonders bemerkenswerth ist ein Fall, bei welchem die Niere in ganzer Ausdehnung in zwei Hälften zerschnitten wurde wie auf dem Obductionstisch, und nach Durchlegung von etwa 14 Catgutnähten durch die Nierensubstanz die Heilung per primam erfolgte. Trotzdem Israel die Nephrolithotomie mittels Spaltung der Nierensubstanz von dem convexen Rande bis ins Becken in geeigneten Fällen warm empfiehlt, will

Digitized by Google

er sie auf die Fälle eingeschränkt wissen, in denen man nach Freilegung der Niere nichts vom Stein fühlt, und auch keine Anurie durch Steinverstopfung besteht. In letzterem Falle ist die Incision des Nierenbeckens ebenso indicirt, als wenn man den Stein im Nierenbecken fühlt. In einem derartigen Falle ist ihm die Naht der Nierenbeckenwunde mit gänzlicher prima intentio gelungen[1]). Fühlt man den Stein irgendwo an der Nierenoberfläche, so ist direct auf ihn einzuschneiden. Zum Schlusse stellt Israel das Präparat eines durch Nephrectomie geheilten Falles von Nierensarkom eines sechsjährigen Mädchens vor, als den kleinsten bis jetzt palpirten und operirten Nierentumor, da sein Durchschnitt die Grösse eines Fünfpfennigstückes nicht übertraf. (Der Fall ist in extenso in dieser Wochenschrift No. 22, p. 515, mitgetheilt. Eine ausführlichere Darlegung der Erfahrungen Israel's auf dem Gebiete der Nierenchirurgie wird in Volkmann's Sammlung klinischer Vorträge erscheinen.)

Herr Lindner: Ich habe im Jahre 1878/79 eine Reihe von Untersuchungen über die Nierenverhältnisse nach Operationen gemacht und bin da auch bei vollständig gesunden Nieren zu derartigen Resultaten gekommen. Ich habe nach sämmtlichen Operationen den Urin genau untersucht, nachdem ich vor der Operation den Zustand durch mehrfache Untersuchungen festgestellt hatte, und habe in ganz auffallend vielen Fällen nach der Operation Eiweiss im Urin feststellen können, und zwar sehr oft nur in den ersten Stunden, doch aber manchmal auch bis über 24 Stunden hinaus. Zufällig hatte ich zuerst einige Fälle untersucht, bei welchen die Esmarch'sche Constriction angewandt war. Ich war da erst auf den Gedanken gekommen, dass es sich möglicherweise um Verhältnisse handelte, welche durch gewaltsame Empordrängung des Blutes aus einer ganzen Extremität hervorgerufen wurden, aber es hat sich dies in der Folgezeit nicht bestätigt. Ich habe dann Fälle gefunden, bei welchen auch bei ganz kurzdauernden Operationen die durchaus nicht durch allgemeine Circulationsstörungen etwa wirksam sein konnten, sich Eiweiss im Urin einstellte, und infolge dieser Untersuchungen damals schliesslich die Ueberzeugung gewonnen, dass es sich um eine Chloroformwirkung gehandelt habe. Die Untersuchungen sind seinerzeit durch meinen Weggang von Berlin unterbrochen worden. Ich glaube, dass es sich nicht um allgemeine Verhältnisse handelt, die ganz unabhängig von dem Zustand der Nieren sind, und dass man jedenfalls gut thut, künftig darauf noch etwas mehr, als bisher geschehen, zu achten. Ich glaube wohl, dass das Chloroform in dieser Weise auch bei ganz gesunden Nieren wirken kann. Ich hatte mir vorbehalten, der Sache noch einmal wieder Aufmerksamkeit zu schenken, bin aber durch andere Arbeiten davon abgekommen.

[1]) Inzwischen ist bei einem zweiten Falle von Pyelotomie die primäre Nathvereinigung gelungen.

Digitized by Google

Herr Max Wolff: In Bezug auf die wichtige Frage, der Herr Israel soviel Sorgfalt zugewendet hat, ob man operiren soll, wenn die andere Niere nicht ganz intact ist, und in Bezug auf die Warnung vor der Operation in diesem Falle, möchte ich doch einige experimentell chirurgische Bemerkungen machen. So wichtig auch die Kenntniss des Zustandes der anderen Niere ist, und so sehr man sich bemühen muss, denselben zu erforschen, so glaube ich doch, m. H., wie man nach experimentellen Beobachtungen und anatomischen Erfahrungen schliessen muss, dass auch beim Menschen ein gewisser Luxus an Nierenparenchym vorhanden ist, so dass, wenn dringende Indicationen vorliegen, eine Operation an der einen Niere berechtigt sein kann, selbst wenn die andere nicht vollkommen intact ist. Eine Thierspecies, die Hunde, z. B. zeigen sehr häufig verbreitete Veränderungen der Niere, die sich als starke fettige Entartung der Harncanälchen ausweisen; dieser Process findet sich meiner Erfahrung nach immer doppelseitig vor. Ich bin nur sehr erstaunt gewesen, bei meinen Versuchen zu sehen, dass man bei derartig verbreiteten Erkrankungen beider Nieren die eine Niere existirpiren kann, ohne dass die Hunde davon sichtbaren Schaden haben. Ja sogar von der anderen Niere habe ich noch Stücke excidirt und konnte so mich direct von der verbreiteten fettigen Degeneration auch in dieser Niere überzeugen. Nichtsdestoweniger leben solche Hunde mit einer fehlenden und einer partiell resecirten, fettig entarteten Niere jetzt monatelang, ein Hund über $^1/_2$ Jahr, und befinden sich ganz ebenso wohl wie vor der Operation. — Auch bei Kaninchen kommen derartige Verhältnisse vor, wenn auch seltener und nicht in so ausgedehnter Weise. Die Nieren sind hier parenchymatös verändert, und man kann in solchen Fällen Exstirpationen der einen Niere machen, ohne dass die Thiere zugrunde gehen. Diese und ähnliche Erfahrungen an Thieren dürften für die Zulässigkeit eines operativen Eingriffes auch bei nicht völlig intacter zweiter Niere sprechen, wenn sonst dringende Indicationen vorliegen. — Sodann möchte ich gleich noch eine zweite Bemerkung machen, die sich auf die beiden Fälle von Herrn Israel, welche nach Exstirpation der einen Niere acut zugrunde gegangen sind und bei denen die Section eine acute parenchymatöse Nephritis in der anderen Niere nachgewiesen hat. Die Bemerkung des Herrn Israel, dass solche parenchymatöse Veränderungen auf Chloroformeinwirkung zurückzuführen seien, ist von erheblichster Wichtigkeit gegenüber der Anschauung eines anderen Autors über die Entstehung einer acuten parenchymatösen Nephritis der zurückgelassenen Niere nach einer einseitigen Nephrectomie. Favre in Lausanne nämlich schildert die Gefahren nach einer einseitigen Nephrectomie, wie dieselbe jetzt ausgeführt wird, sowohl für Menschen als für Thiere als sehr gross. Er will bei seinen Versuchsthieren sehr häufig eine typische acute, parenchymatöse Nephritis der zurückgelassenen Niere nach einseitiger Nephrectomie beobachtet haben

Digitized by Google

und führt dieselbe auf die Einwirkung von Mikroorganismen zurück. Favre hat die eigenthümliche Vorstellung, dass im Blute bei seinen Versuchsthieren, Kaninchen, und auch beim Menschen schon normal Mikroorganismen vorkommen, welche nur auf die günstige Gelegenheit lauern, um, wenn die eine Niere exstirpirt ist, sich auf die andere zu stürzen und hier eine acute parenchymatöse Nephritis zu erzeugen. Favre will deshalb statt der jetzt geübten Methode der einfachen Nephrectomie, eine zweiactige einführen, in der Weise, dass er erst die Ureterunterbindung vornimmt und dann erst nach Verlauf von etwa 14 Tagen die zugehörige Nephrectomie. Er verspricht sich von dieser Methode, nach der die zurückgebliebene Niere Zeit gewinnen soll, um sich an die Verhältnisse zu gewöhnen und vicariirend einzutreten, viel günstigere Erfolge. Dem gegenüber muss ich zunächst bemerken, dass Favre bei seinen Thierversuchen doch ungewöhnlich ungünstige Resultate erhalten hat, und zwar, so weit mir das augenblicklich gegenwärtig ist, 66% Todesfälle bei Kaninchen, während ich selbst bei meinen Nephrectomieen an Kaninchen viel günstigere Resultate gesehen habe; ich kann aber auch ferner auf Grund eigener Züchtungsversuche die grossen Gefahren nicht zugeben, die Favre von seiten der nach ihm im Blute lauernden Mikrococcen für die Entstehung einer acuten parenchymatösen Nephritis nach einseitiger Nephrectomie beschreibt; ich habe bei meinen Züchtungsversuchen mit Nieren bisher nichts derartiges gesehen; schliesslich sprechen aber doch auch die chirurgischen Erfahrungen an Menschen und besonders die eben gehörten ebenso zahlreichen wie lehrreichen Mittheilungen von Herrn Israel nicht für die Vorstellung des Herrn Favre von den so ungünstigen Resultaten der jetzt üblichen Nephrectomie. — Schliesslich möchte ich noch eine kurze Bemerkung in Bezug auf die Blutungen bei Nierenoperationen auf Grund der Thierversuche machen. Herr Israel hat erwähnt, dass er in einem Falle bei einer Längsincision, entsprechend dem Sectionsschnitt, sehr wenig Blutung bekommen hat. Das ist aber vielleicht nicht so sehr merkwürdig, denn von der Richtung des Schnittes hängt die Blutung wesentlich ab. Bei dem Längsschnitt, wo sich die Schnitte in der Medianebene der Niere halten oder dicht an dieser, bekommt man deshalb wenig Blutung, weil die beiden Längshälften der Nieren von einander getrennte Gefässverhältnisse besitzen, und wenn man in der Mitte incidirt, dann schneidet man sehr wenig Gefässe durch. Ich muss nun aber sagen, dass man auch unter schwierigeren Verhältnissen, wenn man z. B. Keilexcisionen aus der Niere macht, der Blutung nicht schwer Herr wird. Anfangs, ehe ich grössere Erfahrungen besass, war ich bei meinen Thieren in Sorge, sie könnten verbluten. Ich wendete das Ferrum candens mit dem Paquelin an und ich muss sagen, dass ich hiermit zum Theil sehr unangenehme Resultate bekommen habe. Die Blutung stand allerdings schliesslich, allein nicht leicht; es quoll immer wieder Blut durch

Digitized by Google

die mit dem Ferrum candens behandelten Stellen hindurch; einmal habe ich auch bei einem so behandelten Thiere eine letale Nachblutung nach mehreren Tagen bekommen. Die Thiere zeigten ferner nach Ferrum candens mehrfach andere sehr bedenkliche Zustände, nämlich diffuse interstielle Processe, die von der Einwirkungsstelle des Ferum candens ihren Ausgang nahmen. Später verliess ich das Ferrum candens vollkommen. Bei keilförmigen Excisionen aus der Niere von erheblicher Ausdehnung wurden die Flächen aneinander gelegt und etwas aneinandergedrückt, alsdann der Keil mit tiefen Catgutnähten genäht, und so die Blutung in allen Fällen zum Stehen gebracht. Die Thiere ertrugen diese Eingriffe sehr gut, und ich bin auf Grund der Thierversuche der Meinung, dass die Nierenblutungen gar nicht so schwierig zu stillen sind, wie man sich das vorstellt.

Herr Lindner: Im Anschluss an das, was Herr Wolff über den Luxusüberschuss an Parenchym der Niere gesagt hat, möchte ich noch an einen Fall von Ewald erinnern. Ewald hat vor einiger Zeit, wenn ich nicht irre in der Berliner medicinischen Gesellschaft, Nieren demonstrirt, bei denen das gesunde Parenchym zugrunde gegangen war bis auf etwa zwei kirschgrosse Stellen (in jeder Niere etwa eine solche) von leidlich intacter Nierensubstanz, und die Patientin hat überhaupt von Seiten der Niere auch nicht die geringsten Erscheinungen dargeboten. Sie ist aufgenommen worden wegen eines Magenleidens, ist untersucht worden, wie ja überhaupt natürlich auf der inneren Abtheilung alles auf den Urin untersucht wird, und es ist nichts nachgewiesen, bis man bei der Section durch den erwähnten Befund überrascht wurde, dass überhaupt fast gar kein Nierenparenchym mehr vorhanden war, und es würde das ja allerdings für die operativen Eingriffe auch von einer gewissen Bedeutung sein, wenn nicht eben doch ein gewisses Gewicht darauf zu legen wäre, dass da, wo eben das Parenchym für gewöhnliche Verhältnisse ausreicht, wo vielleicht gerade noch eine vita minima möglich ist, doch die Anstösse bei der Operation, die Anwendung der Chloroformnarkose dann zu rasch tödtlichem Ende führen könnten. Darauf, glaube ich, wird wohl der grösste Theil der Misserfolge bei mässig erkrankter anderer Niere zurückzuführen sein. In vielen Fällen gelingt es ja, diese Schädlichkeit zu paralysiren, vielleicht kann nach den neueren Erfahrungen, die gemacht und besonders von Albin Hofmann neuerdings in seinem bekannten interessanten Werke verwerthet worden sind, Diät u. s. w. etwas erreicht werden, aber ich glaube doch, dass man gerade bei der Wahl der Indicationen diese Chloroformwirkungen sehr wesentlich mitbedenken muss.

Herr Rose: Es wird den Herrn Collegen Israel vielleicht interessiren, dass ich in allen meinen Fällen von Nephrotomie stets die Nierenspaltung vorgenommen habe. Da es sich in allen meinen Fällen um mehrfache Heerde von Steinen oder Abscessen in der Substanz und nicht

Digitized by Google

im Becken handelte, bin ich dabei immer von der convexen Kante bis in's Becken vorgedrungen, und zwar zumeist des Blutreichthums wegen möglichst stumpf. Mit den Blutungen dabei ist es nicht ängstlich. Nur einmal habe ich eine grössere erlebt. Bei einem älteren Herrn fand ich bei einer Consultation einen grossen Nierentumor rechts und als einzige Erklärung eine unbeachtete Strictur der Harnröhre mittleren Grades. Bei der Blosslegung der Niere fand sich scheinbar ein Abscess, der jedoch aus erweichter Sarkommasse bestand. Die beträchtliche Blutung, welche bei seiner Ausräumung eintrat, liess sich leicht durch dieselbe Methode stillen, die man ja bei jeder Hasenschartennaht anwendet, das Gegeneinandernähen der blutenden Flächen mit festen Nähten. Nachdem die Operation vollständig geheilt, ging der Kranke später an Pleuritis zugrunde; die Section ergab als Grund der ungewöhnlich starken Nierenblutung, dass das Sarkom der Niere die Cava mit in seinen Bereich gezogen hatte. Die Pleuritis war durch zahllose secundäre Knoten hervorgerufen. So habe ich bis jetzt keinen Grund gehabt, von der Nierenspaltung abzugehen.

Herr Israel: Ich möchte zu den bisher erwähnten Punkten noch ein Wort hinzufügen. Man soll doch die Intensität der Nierenblutungen nicht unterschätzen. Es kann einem sehr schlecht dabei gehen. Man muss inbezug auf Blutungsgefahr unterscheiden zwischen der Incision einer gesunden Niere und der Incision eines durch einen grossen Nierenstein vorgebauchten, verdünnten und sklerosirten Parenchyms. Ein verdünntes Parenchym in der unmittelbaren Umgebung eines Nierensteins zeigt immer eine gefässarme fibröse Umwandelung, so dass man bei einem Stein, den man von aussen überhaupt fühlen kann, ohne jede Gefahr kreuz oder quer, wie man Lust hat, schneiden kann, ohne die Arterie zu comprimiren. Ganz anders aber verhält es sich bei dem Sectionsschnitt, den ich im Sinne habe, welcher das unveränderte Parenchym ganz gesunder Nieren durchtrennt, in deren Kelchen oder Becken ein Stein vermuthet wird, der von aussen in keiner Weise fühlbar ist und die Niere noch gar nicht verändert hat. In diesen Fällen kann, wie ich im Gegensatz zu meinem Freunde Wolff bemerken muss, auch bei Incision in der Längsrichtung des convexen Randes da, wo die Gefässe am wenigsten mit einander communiciren, die Blutung recht erheblich sein, so dass zutreffend ein französischer Autor die Blutung mit einem heftigen Gewittersturm vergleicht, der ausserordentlich heftig auftritt, aber ebenso schnell wieder aufhört. Es liegt nahe, dass der Schnitt in der Mittellinie jedem Schnitt seitwärts davon vorzuziehen ist, weil man am wenigsten Nierencanäle dabei verödet. Dagegen war die Blutung in meinen Fällen eine geringe deshalb, weil ich die Arterie dabei habe comprimiren lassen; in dem Moment aber, wo ich die Arterie loslasse und nicht gleich mit Nähten oder Compression bei der Hand bin, würde der Blutverlust ein ganz erheblicher

Digitized by Google

sein. Ferner habe ich noch eine Bemerkung zu der Angabe des Herrn Wolff über Exstirpation einer Niere bei Erkrankung der anderen Niere zu machen. Das könnte eventuell verhängnissvoll werden. Wenn man bei einem Hunde, dem man eine Niere exstirpirt hat und der gesund geblieben ist, nachher bei der Section fettige Degeneration der Epithelien in der zurückgebliebenen Niere findet, so beweist das gar nichts für eine Erkrankung der Niere, denn physiologischerweise findet man Verfettung der Epithelien beim Hunde so ausserordentlich häufig, dass der Hund das allerungeeignetste Versuchsthier in dieser Richtung ist. Daher würde ich z. B. Experimente inbezug auf die Einwirkung von Chloroform auf die Epithelien beim Hunde überhaupt nicht ausführen lassen. Auf diesen Fehler beziehen sich gewisse falsche Angaben früherer Untersucher dieses Gegenstandes. — Was Herrn Lindner's Bemerkung betrifft, so stimme ich dem ja vollkommen bei, dass ein minimales Quantum von Nierensubstanz nach allen Erfahrungen unter normalen Verhältnissen das labile Gleichgewicht zu erhalten vermag, dass aber der allergeringste Anstoss, wie man bei Leuten mit multiplen Cystennieren bisweilen sieht, genügt, sie um's Leben zu bringen. Unter den Gelegenheitsursachen nun, welche unter solchen Umständen die Katastrophe herbeiführen, muss man ausserordentlich grossen Werth der Schädigung des Herzens durch den Einfluss der Chloroformnarkose beilegen, denn Sie werden sich alle häufig überzeugt haben, dass Leute, die Sie für gesund hielten, intermittirenden Puls nach Chloroformnarkose bekommen, eine Thatsache, die ganz unzweifelhaft auf eine toxische Wirkung des Anästheticums auf das Herz zu beziehen ist. Bei dem intimen Verhältniss zwischen Herz- und Nierenfunction wird ein Circulus vitiosus hergestellt, der mit dem Untergange des Individuums endet.

Herr M. Wolff: Nachträglich muss ich hinzufügen, dass ich die Vorstellung von Herrn Israel, dass die von mir erörterten fettigen Processe in der Niere von Hunden einfach als physiologische aufzufassen seien, nicht theilen kann. Diese Processe sind einmal, wenn auch sehr häufig, doch nicht immer vorhanden, und andererseits haben wiederholt angestellte Urinuntersuchungen bei solchen Hunden in derselben Weise Eiweiss ergeben, wie wir das bei analogen Nierenprocessen vom Menschen her kennen. Ich muss deshalb auch an den Versuchen an Hunden als Beweis für die Möglichkeit einer Nephrectomie bei Erkrankung beider Nieren in der oben erörterten Weise festhalten.

Herr Sonnenburg: Bei den vielen und interessanten Fragen, die in Hinsicht auf die Nierenchirurgie heute aufgeworfen sind, will ich mich im Anschluss an die Bemerkungen des Herrn M. Wolff auf die Blutungen der Niere beschränken. Ich bin vor kurzem in die seltene Lage gekommen, wegen heftiger, infolge von subcutaner Nierenzerreissung entstandener Blutung die Exstirpation der rechten Niere zu machen. Da

Digitized by Google

gewöhnlich Blutungen nach Nierenverletzungen von selber stehen, und nur wenige Indicationen vorhanden sind, operativ einzuschreiten, ich selber diese Erfahrung in einer grossen Anzahl von Fällen gemacht habe, so muss ich erklären, warum ich gerade in diesem Falle mich zur Exstirpation entschlossen habe. Der Patient — er war zwischen einem Laternenpfahl und dem Wagen eingeklemmt worden — hatte in der rechten Nierengegend ein umfangreiches Hämatom, das auch nach vorn an der Darmbeinschaufel abwärts sich erstreckte. Ausserdem waren die charakteristischen Schmerzen vorhanden und sehr viel Blut im Urin. Die Dämpfung in der rechten Seite nahm zu, und am nächsten Morgen collabirte Patient so rasch, dass ich eine stärkere Nachblutung in das retroperitoneale Gewebe annehmen musste und zur Beseitigung des Collapses die Freilegung der verletzten Niere beschloss. Ich fand eine ausgedehnte subcutane Zerreissung der Muskeln vor, ein ausgedehntes Hämatom, in der Niere selber den bekannten Querriss, der breit in dem ringsum gequetschten Nierengewebe klaffte und stark blutete. Eine Naht des Risses war unmöglich, es blieb nichts anderes übrig, als die Niere zu exstirpiren, um der Blutung Herr zu werden. Das Befinden des Patienten besserte sich nach der Operation sofort; nach 24 Stunden war das Befinden derart, der Puls so kräftig, dass die Gefahr der Anämie als beseitigt angesehen werden musste. Aber da stellte sich vollständige Anurie ein, der Patient ging bald an urämischen Erscheinungen zugrunde. Die Autopsie zeigte, dass auch die andere Niere gequetscht war und einen ähnlichen, wenn auch nicht so tiefen und breiten Querriss hatte. Die Veränderungen der Niere waren aber, wie die Untersuchung ergab, nicht so hochgradig, dass die Function derselben vollständig dadurch aufgehoben schien. Ob hier Reflexanurie oder Wirkung des Chloroforms mit vorgelegen, mag ich nicht entscheiden.

3. Herr Karewski: Demonstration eines **Nierenechinococcus**. (Siehe die Vorträge im II. Theil dieses Bandes.)

4. Herr Rindskopf: **Klinische Beobachtungen über den Einfluss der Chloroformnarkose auf die menschliche Niere.** (Siehe die Vorträge im II. Theil dieses Bandes)

Sitzung am 13. März 1893.

Vorsitzender: Herr Körte; Schriftführer: Herr Sonnenburg.

Herr Sonnenburg wird als Delegirter zum Comité für den internationalen Congress in Rom gewählt.

1. Herr A. Rosenbaum (vor der Tagesordnung) stellt einen geheilten Fall von **totaler Epispadie mit Blasenhalsspalte** vor, welcher von Herrn Dr. J. Israel operirt wurde. Obwohl ausser der Harnröhre in ihrer ganzen Länge auch der Blasenhals so weit gespalten war, dass

Digitized by Google

man beim Anziehen des Penis die Blasenschleimhaut übersehen konnte; so wurde doch durch Naht ohne Lappenbildung vollständiger Verschluss mit Wiederherstellung der Function des Sphincter vesicae erzielt. Bei der Vorstellung konnte der sechsjährige Patient nach $2^1/_2$stündiger Pause seinen Urin im kräftigen Strahle entleeren. (Der Vortrag ist in extenso in dieser Wochenschrift veröffentlicht.)

2. Herr W. Körte (vor der Tagesordnung): Demonstration eines Präparates von **Wandermilz, Stieldrehung und consecutivem Darmverschluss.** Ich zeige Ihnen hier ein Präparat, welches bei der Section gewonnen worden ist. Es handelt sich um eine Wandermilz, deren Stiel torquirt war, und die dadurch Ileus erzeugt hatte, dass eine Darmschlinge unter diesen Stiel heruntergedrückt war. Die Krankengeschichte des Falles ist ganz kurz folgende: Eine 32jährige Frau bemerkte schon seit einigen Jahren einen frei flottirenden Tumor in der linken Bauchseite. Sie ist verschiedentlich von Gynäkologen, von denen sie wegen Retroflexio uteri behandelt wurde, untersucht worden, und dieser Tumor ist immer als eine linksseitige Wanderniere gedeutet. Nach einer erneuten gynäkologischen Untersuchung und Einlegung eines Pessars erkrankte sie am 24. Februar 1893 mit heftigen Schmerzen im Leibe. Der betreffende College orientirte sich darüber, dass das Pessar gut lag, und von der Gebärmutter kein Reizungszustand ausgehen konnte. Auch bei dieser Gelegenheit wurde der Tumor wieder verschiedentlich bewegt, und um seine Beweglichkeit und Freiheit zu demonstriren, etwas energisch nach unten gedrückt, ohne dass sie während dieser Manipulation irgend welche Schmerzen hatte. Die Nacht darauf traten unerträglich heftige Schmerzen ein, die den Arzt der Patientin zwangen, ihr Morphium in grossen Dosen zu geben. Der Zustand ging am 25. und 26. Februar so weit, dass die Geschwulst, die früher als kleinfaustgross geschätzt wurde, sich sehr erheblich vergrösserte. Am 27. Februar, nachmittags, sah ich die Kranke. Sie war blass, hatte sehr beschleunigten Puls, der Leib war aufgetrieben, und es machte den Eindruck, als wenn eine innere Blutung vor sich gegangen wäre. Es fiel auf, dass die Urinsecretion enorm gering war. Dieses hatte den Collegen mit Rücksicht auf die früher gestellte Diagnose „Wanderniere" in der Annahme bestärkt, dass es sich um eine Hydronephrose handle. Bei der Untersuchung fand ich in der linken Seite des Leibes einen Tumor, der medianwärts bis zur Linea alba reichte, nach hinten bis zur Achsellinie, nach unten bis zum Beckeneingang, nach oben bis zum Rippenrand. Derselbe war sehr empfindlich, hart, bot keine Fluctuation dar. Ich konnte hinter dem Tumor, nach der Lende zu, noch Darmschall nachweisen, so dass ein Nierentumor mir schon vor der Punction ausgeschlossen erschien. Ich machte indess die Punction mit der Hohlnadel, entleerte nur Blut. Um eine Hydronephrose handelte es

Digitized by Google

sich also nicht, eine ganz sichere Diagnose war jedoch nicht zu stellen. Ich nahm an, dass der flottirende Tumor vielleicht eine Mesenterialcyste oder eine Cyste im Omentum gewesen sei; dass eine Blutung in diese hinein erfolgt sei, die den schweren Krankheitszustand erkläre. Urinsecretion, will ich bemerken, stellte sich bald danach von selbst wieder in mässiger Menge her. Die Patientin erholte sich darauf etwas; die Geschwulst wurde härter und fester, so dass wir glaubten, es sei ein Blutextravasat, welches sich zusammenzöge. Dann trat am 5. März zuerst Aufstossen ein und bald sehr deutliche peritonitische Erscheinungen. Es wurden dann Ausspülungen gemacht, ein hohes Darmrohr eingelegt, durch welches Gase und etwas Darminhalt abgingen; anfangs spürte die Patientin auch Erleichterung, dann liess der Effect nach. Die Därme trieben sich ganz enorm auf, und die Patientin starb am 8. März an Peritonitis im Collaps. Die Section ergab nun sehr interessante Aufschlüsse. Zunächst war deutliche Peritonitis vorhanden mit reichlichem jauchigem Exsudat, wie man das nach den Erscheinungen hatte schliessen können. Der Tumor, welcher unter unseren Händen bei der Behandlung etwas kleiner geworden war, ist die Milz, die ich Ihnen hier zeige, die zwei und einhalb mal um ihre Achse gedreht ist, so dass der Stiel vollkommen torquirt ist. Die Stielgefässe fühlten sich hart an. Auf dem Durchschnitt sah man, dass Gerinnung in allen Milzgefässen eingetreten war. Die Milz war in ihrer Lage fixirt durch Adhäsionen, die oben und unten recht fest sassen, und unter dem oberen Pol der Milz, zwischen den Adhäsionen und dem torquirten Stiel lag eine Dünndarmschlinge, die fest strangulirt war und eine brandige Stelle an der Schnürfurche bereits aufwies. Von da aus war die Peritonitis entstanden.

Der Fall ist als solcher ausserordentlich interessant. Bis jetzt sind zwei Fälle beobachtet, die in ähnlicher Weise verlaufen sind, wo eine Wandermilz sich um den Stiel drehte, ein hämorrhagischer Milzinfarct zustande kam, und der Darm wie in unserem Falle eingeklemmt wurde, so dass Ileus entstand. (Deutsche Chirurgie von Billroth und Lücke. Lieferung 45b. Ledderhose, Chir. Erkrankungen der Milz, p. 140.)

Wenn man die praktische Frage erwägt, ob man durch eine Operation hätte helfen können, so wäre allerdings, wenn man sich am ersten Tage der Erkrankung zur Operation hätte entschliessen können, jedenfalls wohl Hülfe zu schaffen gewesen. Die Milz wäre nicht schwer zu exstirpiren gewesen, und wahrscheinlich wäre die Einklemmung des Darms damals mit Leichtigkeit gelöst worden. Es unterblieb, weil die Diagnose nicht mit Sicherheit zu stellen war, die Erscheinungen sich auch in den ersten Tagen besserten.

Ich lege dies Präparat vor, weil es eine ausserordentliche Seltenheit zu sein scheint.

Digitized by Google

3. Herr Körte: a) Demonstration eines Präparates von **veralteter Kniescheibenfractur** nebst Bemerkungen über die **Behandlung des frischen Kniescheibenbruches.** (Siehe die Vorträge im II. Theil dieses Bandes.)

b) **Fractura calcanei** (mit Demonstration eines Präparates). Die Fractur des Calcaneus ist ziemlich selten. In der Zusammenstellung von Pinner kommen auf 10800 Fracturen, die aus verschiedenen Statistiken zusammengenommen waren, 11 Fracturen des Calcaneus. Sie ist zuerst genau beschrieben von Malgaigne, dann später von Legouest, Leisrink, Volkmann, Abel und von verschiedenen anderen. Es giebt zwei verschiedene Arten. Die eine ist die Rissfractur des Calcaneus, die den Processus posterior abtrennt, und das ist die häufiger vorkommende und bekanntere, auch durch ihren Mechanismus leicht erklärliche Form. Die zweite ist die Fractur par écrasement. Der Patient, dem dieses Präparat angehört, war mehrere Stock hoch auf die Füsse heruntergesprungen oder gefallen und hatte sich complicirte Verletzungen zugezogen, denen er erlag. Unter anderem fand ich diese Fractur (Demonstration). Der Calcaneus ist in viele Theile zersprengt, und zwar ist zunächst der vordere Theil von dem hinteren getrennt. Das ist dadurch zustande gekommen, dass die scharfe Kante der unteren Gelenkfläche des Talus hier wie ein Keil gewirkt und den Calcaneus in zwei Theile zerschnitten hat. Ferner ist das Sustentaculum tali seitlich abgesprengt und hängt nur lose mit dem Körper zusammen. Ebenso ist der äussere Fortsatz, der mit dem Os cuboideum articulirt abgebrochen und nach unten gedrängt, der hintere Theil des Calcaneus ist durch den von oben wirkenden Druck ebenfalls in mehrere Theile zersprengt. Die Fractur ist dadurch von einer gewissen Wichtigkeit, dass sich Deformitäten der Füsse danach entwickeln, wenn sie nicht beachtet wird. Die typischen Symptome, welche dabei auftreten, sind Verbreiterung der Ferse, Plattfussstellung des Fusses und Tiefertreten der Knöchel, während das Fussgelenk selbst freibleibt. Die Fracturen werden oft mit Knöchelfracturen verwechselt. Man schützt sich dagegen dadurch, dass man die Distance der Knöchel misst, welche bei dieser Verletzung mit der der anderen Seite gleich ist, während unterhalb der Knöchel der Calcaneus ausserordentlich verbreitert ist. Diese Verbreiterung lässt sich auch später in der Regel noch nachweisen. Sie sehen hier einen Fussabdruck, welcher durch Auftreten auf berusstes Papier entstanden ist. Die Patientin war bei einem Feuer, wo sie fürchtete, zu verbrennen, aus dem Fenster gesprungen und hatte sich eine Fractur des Calcaneus auf der linken Seite zugezogen. Nach der Heilung, welche in redressirendem Gipsverbande stattfand, hat sie im rechten Calcaneus ihren vorher schon vorhandenen Plattfuss behalten. Links war eine ganz leidliche Wölbung wieder hergestellt. Ferner treten die Malleolen etwas tiefer nach unten als normal, und es besteht eine erhebliche Druckschmerz-

Digitized by Google

haftigkeit meistens im Bereich gerade der Gegend unterhalb der Malleolen. Ich habe von diesen Fracturen zufällig viele Fälle gesehen, im ganzen habe ich 9 beobachtet, von denen 2 doppelseitig waren. Die anderen waren einseitig, und in einem Falle war es eine veraltete Fractur, die ich von einer Berufsgenossenschaft zur Begutachtung hierher bekam. Sie wurde als Knöchelfractur bezeichnet; es liess sich aber nachweisen, dass der Knöchel vollständig intact war. Die starke Verbreiterung der unteren Calcaneusfläche wies darauf hin, dass dort die Fractur stattgefunden hatte. (Vorstellung eines Kranken mit linksseitiger complicirter Calcaneusfractur, rechtsseitiger Knöchelfractur.)

Die Behandlung besteht in redressirenden Gipsverbänden, wobei möglichst darauf zu achten ist, die Füsse in eine leichte Varusstellung, in eine übercorrigirende Stellung zu bringen, damit man die sonst eintretende Valgusstellung vermeidet.

Herr Thiem (Cottbus): Ich möchte die Meinung des Herrn Vorredners bestätigen. Ich habe auf die relative Häufigkeit der Calcaneusfracturen gerade bei dieser Art von Unfällen, dem Hinabspringen auf den platten Fuss aus grosser Höhe, in einem Vortrage aufmerksam gemacht, den ich im November 1891 auf der Versammlung der Aerzte des Regierungsbezirks Frankfurt a. O. gehalten habe. Ich kann die sämmtlichen Symptome bestätigen, namentlich die Verbreiterung und die Druckempfindlichkeit unter dem äusseren Knöchel. Man findet häufig, wenn man diese Fälle später sieht, in dem Gutachten die Bemerkung, dass der äussere Knöchel tiefer stehe, und wenn man genauer nachfühlt, so ist diese Knochenverdickung eben unterhalb des Knöchels und bezieht sich auf den Calcaneus. Ich möchte besonders bestätigen, dass die Druckempfindlichkeit eine ausserordentlich grosse ist, und es sind auch ziemlich bedeutende Functionsstörungen vorhanden, insofern als die Pronation fast vollständig aufgehoben ist, und auch im Sprunggelenk die Vor- und Rückwärtsbewegungen durch die entstandene knöcherne Hemmung in hohem Maasse beeinträchtigt sind. Ein solcher Fuss ist entschieden viel weniger gebrauchsfähig, als ein Fuss nach Knöchelbruch.

Herr Heidenhain (Greifswald): Ich habe neulich eine merkwürdige Calcaneusfractur gesehen, über die sich eine kurze Notiz wohl lohnt. Sie sah ganz wie eine Abrissfractur aus. Einem Maurer von 50 Jahren war ein vollgefülltes eisenbeschlagenes Kalkfass mit der scharfen Kante gegen den Calcaneus gefallen, und zwar gegen den Ansatz der Achillessehne, und so unglücklich, dass es den Sehnenansatz vom Calcaneus abtrennte. Es war ein Stück des Knochens abgesprengt, das etwa nach jeder Richtung einen Durchmesser von 1 cm hatte; die Achillessehne hatte sich mit dem abgesprengten Stück um 2—3 cm retrahirt. Die Einwirkungsstelle der fracturirenden Gewalt zeigte eine Hauterosion. Der Fuss wurde in starker Spitzfussstellung festgestellt. Trotzdem ist es

Digitized by Google

nur zu einer bindegewebigen Vereinigung gekommen, die im Anfang vielleicht $^1/_2$ cm breit war und sich im Laufe der Zeit noch etwas verbreitert hat. Nach sechs Monaten war der Kranke noch immer nicht arbeitsfähig, denn sein Gang war zwar mit einem Stocke leidlich, ohne diesen aber ermüdete er schnell.

c) **Fractura radii** (mit Demonstration eines Präparates). Das folgende Präparat gehört zu den gewöhnlichsten, die man sieht, nämlich zu den Radiusfracturen, die wir im Leben so ausserordentlich oft Gelegenheit haben, zu behandeln, von denen frische Präparate aber immerhin nicht ganz häufig sind. Es handelt sich hier um den Vorderarm einer 55-jährigen, geistesgestörten Frau, die eine Treppe heruntergestürzt und auf die Hände gefallen war. Sie kam in's Krankenhaus mit doppelseitiger Radiusfractur, es war eine schwere Dislocation vorhanden. Sie wurde mit grosser Sorgfalt auf Schienen bandagirt, auf die Coover'sche Schiene, die ich meist dabei verwende. Als die Dislocation dadurch nicht gehoben wurde, legte man, nachdem die Abschwellung vollendet war, einen redressirenden Gipsverband in der üblichen Weise, Zug am Daumen, leichte Beugung und Abduction der Hand an, der nach acht Tagen erneuert wurde. Sie starb ganz plötzlich, ohne dass ein Grund dafür aufzufinden war. Die Section zeigte eine mangelhafte Entwickelung des Gehirns.

So kam ich in den Besitz dieser Fracturen, die 18 Tage alt sind. Ich zeige hier den rechten Radius. Da finden Sie eine ausserordentlich starke Einkeilung, und zwar ist in diesem Falle das obere Fragment in das untere derart eingekeilt, dass die Gelenkfläche des Radius um gut $^1/_2$ cm zurücktritt gegen die Gelenkfläche der Ulna. Dadurch wird also der Tiefstand der Hand erklärt, den man so typisch bei den Radiusfracturen sieht. Ferner sehen Sie hier die stumpfwinklige Knickung. Das Ligamentum carpi profundi hat gehalten, und darüber ist der Knochen durchgeknickt. Das untere Fragment ist bis in die Gelenkfläche hinein in viele Theile zersprengt, und ein Riss geht auch durch die Articulationsfläche mit der Ulna. An der linken Hand ist dieselbe Verletzung etwas weniger stark ausgesprochen, und hier ist das obere Fragment in das untere eingekeilt. Es ist ebenfalls die Gelenkfläche in drei Theile zerplatzt, die vordere und hintere und die seitliche, welche den Processus styleoideus enthält. Die Dislocation war im Leben eine sehr ausgesprochene, und es ist nicht ganz gelungen, sie auszugleichen. Ich möchte Ihnen hierbei zeigen, wie sehr schwer es doch ist bei der geringen Handhabe, bei dem geringen Hebelarm, den man an der Hand hat, diese Fracturen vollkommen zu redressiren. Es bewahrheitet sich hier auch der alte Satz, wo sehr viele Behandlungsmethoden bestehen, ist in der Regel die Behandlung eine unsichere. Für die Behandlung der Radiusfractur existiren ausserordentlich viele Vorschläge, und wir müssen zugestehen, dass wir nicht in allen Fällen vollkommen zum Ziele kommen, dass es Fälle giebt, wo dem voll-

Digitized by Google

kommenen Redressement grosse Schwierigkeiten entgegenstehen. Im vorliegenden Falle musste ich mir, nachdem ich das Präparat an der Leiche sah, sagen, es ist kaum möglich, durch die üblichen Repositionsmanöver eine vollkommene Redressirung des Bruches zustande zu bringen.

Auf denselben Teller lege ich Ihnen zwei alte Präparate, von denen das eine eine sehr typische Einkeilungsfractur zeigt, welche geheilt ist nach Art eines von Goyrand mitgetheilten Falles, der in allen Lehrbüchern der Chirurgie abgebildet ist. Beim zweiten ist auf der Gelenkfläche des Radius noch zu erkennen, dass die Fläche in drei Theile auseinandergesprengt war.

d) Ich habe dann hier noch ein Präparat von **Pseudarthrose des Oberarmes.** Es war hier wegen einer Geschwulst eine Continuitätsresection von mehreren Centimetern gemacht worden. Ich habe die Knochendistance erst durch Knochennaht, später durch Nagelung auszufüllen gesucht. Die Patientin, welche Kyphoskoliose hatte und an chronischem Herzfehler litt, ging eines Tages plötzlich an Stauungserscheinungen zugrunde, und da kam ich in den Besitz des Präparates, Sie sehen hier einen Nagel darin stecken und sehen, wie sich seitlich darum Knochenwülste entwickelt haben, und eine Vermehrung der Knochenproduction eingetreten ist.

4. Herr Brentano: a) Vorstellung von **osteoplastischen Schädeloperationen.** (Siehe die Vorträge im II. Theil dieses Bandes.)

b) Vorstellung einer Kranken mit **operativ geheiltem Hirnabscess nach Otitis media.** (Wird von anderer Seite veröffentlicht.)

Herr Hahn: Ich möchte mir die Frage zu stellen erlauben, an welchem Theile des Gehirns der Abscess lag?

Herr Brentano: Der Abscess sass an dem Vereinigungspunkte der Schläfenbeine, Scheitelbeine und Hinterhauptsbeine. Er ging in die untere Temporalwindung.

Herr Hahn: Man findet nicht selten bei Vereiterung des Processus mastoideus nach Otitis media — ich habe es wenigstens zweimal beobachtet — Abscesse im Kleinhirn. — In beiden Fällen wurde die Diagnose auf Hirnabscess gestellt, und auch nach Aufmeisselung des Knochens über den Schläfenlappen zwischen Dura und Knochen Eiter gefunden. In dem einen Falle liess das Fieber nicht nach, am nächsten Tage wurde vergeblich durch Punction nach Eiter im Schläfenlappen gesucht. — Die Section ergab einen Abscess im Kleinhirn. In dem anderen Falle wurde ebenfalls bei der Section im Kleinhirn ein taubeneigrosser Abscess gefunden. In dem ersten Falle hätte der Abscess leicht gefunden werden können, wenn man vom Processus mastoideus nach unten und hinten das Kleinhirn freigelegt hätte. Diese beiden Beobachtungen haben den

Digitized by Google

Entschluss in mir gereift, bei dringendem Verdacht auf Hirnabscess nach Otitis media nicht bei der Freilegung des Schläfenlappens stehen zu bleiben, sondern bei negativem Befunde an dieser Stelle durch Weiteraufmeisselung des Knochens nach unten und hinten das Kleinhirn freizulegen und nachzuforschen, ob hier nicht der vermuthete Abscess liegt

Herr Heidenhain (Greifswald): Ich wollte hier eine Frage aufwerfen, die mich aus Anlass einiger Beobachtungen, die ich in den letzten Jahren machte, ausserordentlich interessirt: wie man nämlich bei diesen grösseren extraduralen Eiteransammlungen, die man öfter findet, etwaige brandige oder oberflächlich schwärzlich gefärbte Dura behandeln soll. Ich entnehme dem Vortrage von Collegen Brentano, dass die schwärzlich verfärbte Dura nicht excidirt und nicht sonstwie angegriffen worden ist. (Herr Brentano: Das ist doch geschehen, das habe ich vergessen zu erwähnen. Die gangränöse Stelle ist exstirpirt worden!) Ich habe folgendes gesehen: Ein Mann im Anfang der fünfziger Jahre kommt herein mit Fieber und dringenden Symptomen, die darauf hinweisen, dass er eine Eiterung im Processus mastoideus hat. Der Processus mastoideus wird sofort aufgemeisselt. Es findet sich in der Nähe des Sinus transversus eine extradurale Eiteransammlung, und nach Entleerung dieser zeigt sich, anscheinend an der Wand des Sinus transversus, ein schwarzer Fleck von etwa der Grösse einer Linse auf der Dura. Der Sinus pulsirt, ist nicht thrombosirt, das ist zu fühlen. Ich überlege mir: Soll man die anscheinend gangränöse Dura herausschneiden, und denke, das ist wohl eine oberflächliche Nekrose, die man sitzen lassen kann. Warum soll man am Abend — es war spät abends, als ich den Fall zu Gesicht bekam — den Sinus aufschneiden, wenn es nicht absolut nöthig ist. Die Temperatur ging nach der Operation herunter, die Kopfschmerzen verschwanden zunächst, aber schon nach 24 Stunden setzten bei andauernd afebrilem Verlaufe Delirien ein, die immer stärker wurden. Nach sechs Tagen starb Patient. Die Section zeigte, dass die kleine gangränöse Stelle nicht in der Wand des Sinus lag, sondern eine Kleinigkeit unterhalb des Sinus, also unter dem Tentorium; die Nekrose durchsetzte die ganze Dicke der Dura. An der Innenfläche der Dura führte von der gangränösen Stelle aus ein mehrere Millimeter breiter Streifen eitrigen Belages nach der Unterseite des Kleinhirns; an dieser und namentlich der Innenfläche der Hemisphären fand sich eitrige Meningitis. Es war klar zu ersehen, dass die Meningitis von der gangränösen Stelle der Dura ausgegangen war, so dass ich mir gesagt habe, wenn man in diesem Falle den gangränösen Fleck der Dura, der sehr klein war, herausgeschnitten hätte, hätte man vielleicht den Mann vor der Meningitis bewahrt.

Bei einer gelegentlichen Besprechung dieses Falles hat mir College Hoffmann in Greifswald, der vor einigen Jahren eine grössere Arbeit über diese extraduralen Abscesse und deren Behandlung veröffentlicht hat,

Digitized by Google

gesagt, er habe das nie gethan, die schwärzlich verfärbte Dura nicht herausgeschnitten, und in der Regel sehe man, dass die Nekrose sich ohne Schaden abstosse.

Bezüglich der Kleinhirnabscesse möchte ich sagen: Wir haben vor kurzem in Greifswald bei einem 15jährigen Jungen einen solchen Kleinhirnabscess, der diagnosticirt war, gesucht; ich hatte die Operation zu machen und habe ihn trotz eifrigen Bemühens nicht gefunden. Es war ganz merkwürdig, wie die Druckerscheinungen nach der Operation verschwanden, wahrscheinlich infolge der Trepanationslücke im Knochen. Dem Jungen ging es volle vier Wochen ganz gut, bis plötzlich wieder schwere Hirnerscheinungen auftraten, denen er nach wenigen Tagen erlag. Bei der Section fand sich nachher der Abscess. Ich habe offenbar tangential an dem Abscess vorbeigeschnitten.

Herr Sonnenburg: Ich möchte zunächst Herrn Heidenhain fragen, ob der Sinus transversus thrombosirt war, ob eine Phlebitis war. (Herr Heidenhain: Er war nicht thrombosirt.) Herr Sonnenburg berichtet sodann über einen durch Operation glücklich geheilten Fall von Sinusthrombose. (Ausführliche Mittheilung erfolgt in der Deutschen med. Wochenschrift.)

Herr Körte: Die Dura habe ich nicht gespalten, ich würde mich auch sehr davor scheuen; sie war aber mit missfarbigen Granulationen überdeckt. Diese habe ich recht vorsichtig abgekratzt und dann mit Sublimat abgerieben. Ich wollte nicht weiter vorgehen, denn wenn ich eingeschnitten hätte, wäre die seröse Höhle direkt mit den Coccen, die sich in dem stinkenden Abscess befanden und von denen wir doch immer nicht wissen, ob wir sie durch die Desinfection unschädlich machen können, in Berührung gekommen. Also ich würde unter solchen Umständen die Dura nicht öffnen, es sei denn, dass ich einen Abscess darunter nachweisen könnte. Ich habe mich sogar gescheut, zu punctiren. Mit dem Kleinhirn ist es mir ähnlich gegangen wie Herrn Hahn. Ich habe auch bei einem Kranken nach Abscessen gesucht, aber sie nicht gefunden. Der Patient ist noch am Leben. Er hatte sehr ausgeprägte Hirnerscheinungen, und nachdem wir bei mehrmaliger Wiederholung der Probepunction einen Abscess nicht finden konnten, hielten wir ihn für verloren und verzichteten darauf, weitere Eingriffe zu unternehmen. (Anmerkung bei der Correctur: ich habe noch einmal bei dem Kranken versucht, den angenommenen Abscess im Kleinhirn zu finden, indem ich am Hinterhaupt zwei Finger breit hinter dem Processus mastoideus und unterhalb der Linie Spina nasalis anterior. — Protuberantia occipitis externa einen Hautperiost-Knochenlappen anlegte und nun mit der Hohlnadel das Kleinhirn punctirte. Es wurde kein Eiter gefunden. Der Lappen ist reactionslos eingeheilt. Der Kranke befindet sich besser.)

Herr Thiem: Ich möchte mir erlauben, im Anschluss an die, wie

Digitized by Google

der Herr Vortragende schon erwähnte, nicht mehr ganz neuen Einpflanzungen von losgelösten Schädelstücken drei Fälle ganz kurz zu erwähnen. Der eine Patient ist ein noch in meiner Behandlung befindlicher sechsjähriger Junge, der vom Heuboden auf den gepflasterten Hof gestürzt war und sich einen Schädeldefect zugezogen hatte, der in der Länge etwa 8 cm, in der Breite etwa 5 cm betrug. Ich habe ihm drei von den losgegangenen Knochenstücken, nachdem ich sie in derselben Weise, wie der Vortragende es schilderte, in Glasschalen mit Sublimat gereinigt hatte, eingepflanzt. Sie sind reactionslos eingeheilt. Der zweite Patient war ein 14jähriger Junge, der einen Hufschlag von einem Pferde bekam, wonach sich ein Schädeldefect von 4 cm Breite und 5 cm Länge bildete. Auch hier ist das eingepflanzte Stück vollständig eingeheilt. Dagegen ist die Einheilung nicht erfolgt bei einem 55jährigen Maurer, dem ein Ziegelstein aus grosser Höhe auf den Schädel gefallen war. Ich lasse dahingestellt, ob es mir nicht gelungen ist, die Splitter gehörig zu reinigen, oder ob das Alter des Patienten schuld war.

5. Herr Mommsen: **Ueber Geschwülste der Schleimbeutel.** (Siehe die Vorträge im II. Theil dieses Bandes.)

6. Herr Körte: Vorstellung von Patienten. a) Vorstellung von zwei Fällen von **operativ geheilter eitriger Peritonitis.** Dieses 13jährige Kind ist am 31. December vorigen Jahres unter Erscheinungen der Blinddarmentzündung erkrankt, besserte sich dann, und nachdem es verschiedenes Ungehörige gegessen hatte, trat am 3. Januar ein Recidiv ein mit Frost und heftigen Schmerzen. Ich wurde vom Hausarzt am 8. Januar zugezogen. Derselbe stellte die Frage an mich, ob ich sie noch operiren wolle. Nach seiner Ansicht sei sie ohnehin verloren. Ich fand ein mässig kräftiges Kind, sehr aufgetriebenen Leib, Leberdämpfung verschwunden, den Leib überall ausserordentlich empfindlich, ganz besonders in der Blinddarmgegend. Dort war etwas Dämpfung nachweisbar. Die Kleine hatte fortwährendes Aufstossen, Erbrechen ab und zu, und weder Stuhlgang noch Winde gingen ab. Der Puls war zwischen 140 und 160, aber von leidlicher Spannung. Ich wollte versuchen, gestützt auf ähnliche Fälle, die ich operirt habe, auch hier die Operation zu machen, und liess sie sofort nach dem Krankenhaus transportiren. Es wurde ein Einschnitt in der Medianlinie gemacht, in der Weise, wie ich es auf dem Chirurgencongress 1892 geschildert habe, die Bauchdecken möglichst schnell durchtrennt bei oberflächlicher Narkose, und die Bauchhöhle geöffnet; es stürzte reichlich jauchiger Eiter hervor. Ich habe den Eiter ausgetupft und mit sterilem Wasser etwas nachgespült. Es war eine sehr grosse Höhle, der Eiter kam von allen Seiten her. Durch einige Nähte wurde die Bauchwunde verkleinert, zwei dicke Drains eingeführt, eins nach dem kleinen Becken, eins nach der Ileocoecalgegend, und darum herum mit Jodoformgaze tam-

Digitized by Google

ponirt. Der Zustand besserte sich sofort. Zwei bis drei Tage fand noch eine reichliche Eiterung aus der Bauchhöhle statt, dann ist das Kind in sechs Wochen vollständig hergestellt. Die Narbe ist dünn und wölbt sich vor.

Der zweite Patient, dieser 58jährige Mann, kam am 11. December 1892 in's Krankenhaus mit angeblich eingeklemmtem Bruch. Ich wurde hinzugerufen und fand, dass er einen aufgetriebenen Leib hatte, der diffus schmerzhaft war; der rechtsseitige Leistenbruch war jedoch leicht zu reponiren. Ich wartete daher zunächst bei Behandlung mit Opium und Eis ab. Am anderen Tage war das Abwarten zum Ungünstigen ausgeschlagen, denn die Auftreibung des Leibes hatte sehr zugenommen, die Leberdämpfung war verschwunden. Er brach sehr viel; Winde waren nicht abgegangen. Es bestanden heftige Leibschmerzen, Uebelkeit und Erbrechen. Es war kein Zweifel, dass eine Peritonitis vorhanden war. Der Puls war leidlich kräftig, zwischen 80 und 90 in der Minute. Ich glaubte, dass es sich um Enblocreposition des Bruches gehandelt hätte, öffnete den Bruchsack, fand denselben nur etwas durch das Netz ausgefüllt, es stürzte aber aus der Bauchhöhle sofort stark riechender Eiter in grosser Menge hervor. Ich machte die Laparatomie, indem ich den Schnitt nach oben so weit verlängerte, dass ich mit der Hand eingehen konnte. Ich constatirte, dass eine grosse Eiterhöhle bestand, die bis zur Leber reichte. An den Därmen war, so weit sie sichtbar gemacht werden konnten, keine Einklemmung vorhanden, sie waren auf der Oberfläche stark geröthet und mit eitrig fibrinösen Auflagerungen bedeckt. Die Spitze des Wurmfortsatzes, die mit Adhäsionen bedeckt war, wurde in der Annahme, dass eine Perforation bestände, abgebunden und abgetrennt. Es zeigte sich, dass keine Perforation bestanden hatte. Nach Austupfen des Eiters, der überall zwischen den Darmschlingen lag, wurden Jodoformgazestreifen und ein dickes Drainrohr eingelegt. Die Anschwellung des Leibes liess auch nach der Entleerung des Eiters nicht ganz nach, und der Zustand des Kranken war so, dass ich nicht glaubte, dass es zu einer Heilung kommen würde. Dann trat nach Ausspülung des Magens am dritten Tage nach der Operation Besserung ein. Es hat dann sehr reichliche Secretion aus der Tiefe des Bauches stattgefunden; nach sechs Tagen wurde der Leib nach Abgang von Stuhlgang dünner, die Leberdämpfung trat wieder in geringem Umfange hervor, und es erfolgte nun eine allmähliche Ausheilung. Koth ist niemals aus der Wunde hervorgekommen. Der Patient ist jetzt völlig gesund und in sehr gutem Ernährungszustande, wie Sie sich überzeugen können.

b) Vorstellung eines geheilten Falles von **Gallenstein-Ileus.** Dieser 71 Jahre alte Herr hat einmal früher an Magenkatarrh, Gelbsucht und Magenkrämpfen gelitten. Vermuthlich waren die „Magenkrämpfe" Gallensteinkoliken, welche oft unter diesem Bilde verlaufen. Am 12. Januar dieses Jahres, ca. $1^1/_2$ Jahr nach jenem Anfalle, erkrankte er plötzlich

Digitized by Google

mit Erbrechen, das am 14. anfing kothig zu werden. Seit dem 12. sind weder Stuhl noch Winde abgegangen, und er wurde am 14. Januar in ziemlich elendem Zustande in die Anstalt aufgenommen. Er kam zunächst auf die innere Station, und dort fand College Fraenkel massenhaftes Kothbrechen, aufgetriebenen Leib, Schmerzen in der Nabelgegend und Verhaltung von Stuhlgang und Winden. In beiden Cruralgegenden waren leichte Anschwellungen zu fühlen. Die Behandlung mit Opium, Magenausspülung und Darmeingiessung brachte keine Besserung. Es wurde ein Darmverschluss, möglicher Weise auf Brucheinklemmung beruhend, angenommen, und der Kranke mir überwiesen. Die Cruralbruchsäcke schienen mir keinen Darm zu enthalten; indess hielt ich es doch für zweckmässig, sofort nachzusehen, ob nicht doch etwa eine kleine, eingeklemmte Darmschlinge darin wäre. Ich machte infolge dessen in oberflächlicher Narkose zwei Einschnitte in die Bruchsäcke, fand dieselben jedoch leer, auch der eingeführte Finger fand die Bruchpforte frei; es kam aus der Bauchhöhle nichts heraus. Da ich mir sagte, dass der Kranke das Narkotisiren nicht ein zweites mal aushalten würde, machte ich einen Bauchschnitt in der Mitte zwischen Nabel und Symphyse und suchte den Bauch typisch ab. Dünndarm und Dickdarm waren aufgetrieben. Die Coecalgegend war frei. Bei der Betastung der Gegend des Foramen obturatorium sinistrum stiess ich auf einen harten Körper, den ich für ein Darmcarcinom hielt. Ich konnte den Darm nur bis in die Wunde ziehen, nicht vor die Bauchdecken, und da fand ich, dass es kein Carcinom war, sondern ein Gallenstein, um den sich starke Kothconcremente angesetzt hatten. Der Stein war damals gut ein halb mal so dick, wie jetzt in dem zerbröckelten Zustande. Immerhin war es mir auffallend, dass er fest sass, sich nicht hin und her verschieben liess. Ich konnte sofort erkennen, dass es sich um die Flexura iliaca coli handeln musste. Es lag nahe, zu versuchen, den Stein nach unten zu streifen, dies war jedoch nicht möglich. Daher schnitt ich den Darm in der Längsrichtung auf, wälzte den der Schleimhaut anliegenden Stein heraus und nähte die Darmwunde wieder zu; bei der grossen Tiefe, in der ich nähen musste, konnte ich nur eine Reihe Nähte anlegen und befestigte einen fettreichen Appendix epiploicus über der Naht. Der Darm wurde dann in der Nähe der Bauchwunde gelagert und ein Stückchen Jodoformgaze eingelegt, was sich als sehr zweckmässig erwies. Am fünften und sechsten Tage kamen geringe Mengen Koth durch. Die Oeffnung hat sich dann von selbst geschlossen. Der Stein hatte vielleicht die Grösse einer mässigen Kartoffel, und man kann sich die Verstopfung des Darmes und das schnell eintretende Kothbrechen nicht anders erklären, als dass der Reiz des Fremdkörpers auf die Darmschleimhaut zur Contraction der Muscularis um den Stein geführt hat. Der Fall machte vor der Operation den Eindruck, als ob es sich um eine

Digitized by Google

starke, strangförmige Abklemmung oder Incarceration gehandelt hätte und nicht um ein einfaches Passagehinderniss.

c) Vorstellung eines Patienten mit geheilter **Resectio coeci et coli wegen Carcinom.** Dann stelle ich Ihnen hier einen Fall vor von umfangreichem Carcinom des Colon, das am 21. November 1891 exstirpirt wurde. Der Patient kam am 1. October 1891 herein unter der Diagnose der Blinddarmentzündung. Unter dieser Diagnose habe ich die meisten Coecaltumoren bekommen. Ich habe jetzt neun derartige Fälle beobachtet, die allerdings nicht alle operabel waren. Ich fand bei dem Kranken eine derbe Geschwulst in der Blinddarmgegend, die schmerzhaft war; mit der Punctionsspritze bekam ich an einer Stelle Eiter und incidirte dort, aber der Eiter strömte nicht so recht aus, sondern es war eine kleine Höhle mit zerfallenen Wänden. Ich dachte mir, die Schwarten werden sich vielleicht resorbiren, und wartete ab. Die Schwarten wuchsen aber; infolge dessen sah ich mich doch genöthigt, von der Diagnose abzugehen, und beschloss die Exstirpation der Geschwulst. Ich musste wegen der Grösse der Geschwulst einen Einschnitt machen, der von der Blinddarmgegend schräg nach oben und dann winklig abbiegend nach aussen bis hinter die Achsellinie reichte. Um die Geschwulst freizulegen, wurde eine mühsame Ablösung aus der Fossa iliaca nöthig; ich musste das ganze Peritoneum der rechten Darmbeingrube und ein Stück der vorderen Bauchwand entfernen. Nach Freimachung der Geschwulst wurde das Ileum einige Querfinger breit vor der Valvula ileocoecalis zwischen zwei Ligaturen durchtrennt, das Mesenterium partieenweise abgebunden, und dann das Colon in der Gegend der Flexura hepatica zwischen Ligaturen durchtrennt. Wie Sie an dem Präparat sehen, ist das Coecum selbst frei, dagegen sitzt an der Hinterwand des Colons ein ausgedehnter Tumor. Das Colon ascendens ist in der Länge von 12—15 cm erkrankt. Es ergab sich nun eine recht grosse Schwierigkeit, die beiden Darmenden zusammenzubringen. Die Schwierigkeit bestand einmal darin, dass die Darmröhren sehr ungleich waren, das Ileum viel enger als das Colon, und ferner darin, dass die Darmenden nur mit grosser Spannung zusammenzubringen waren. Die Operation hatte auch reichlich lange gedauert, und ich beschloss daher, keine Darmnaht zu machen, sondern umwickelte die beiden Darmenden mit Jodoformgaze, lagerte sie in dem Wundwinkel und suchte die grosse Wunde zu vereinigen, was nur partiell gelang. Es blieb ein ziemlich grosser Defect, den ich mit Jodoformgaze ausstopfte, um die Granulation abzuwarten, die sich auch einstellte. Der Koth entleerte sich zunächst durch den Anus praeternaturalis. Vier Wochen später habe ich diesen durch Resection und Naht des Darmes geheilt. Durch Faltenbildung konnte ich den Unterschied der beiden Lumina ausgleichen. Der Patient hat allerdings infolge dieses grossen Defectes in dieser Gegend einen respectablen Bauchbruch, der ihn indessen nicht hindert, mit

Digitized by Google

Unterstützung einer Bandage seinem Beruf als Kassenbote nachzugehen. Seit der Exstirpation sind jetzt ein Jahr und vier Monate verflossen, der Patient hat sich ausserordentlich erholt — er giebt an, 65 Pfd. zugenommen zu haben. Durch den Bauchbruch hindurch kann man die Gegend des früheren Tumors genau palpiren und fühlt kein Recidiv. Die Geschwulst ist genau untersucht worden. Es hat sich um Cylinderzellenkrebs gehandelt mit grossen, cylindrischen Hohlräumen, die zum Theil mit Schleimflüssigkeit ausgefüllt waren.

Sitzung am 8. Mai 1893.

Vorsitzender: Herr Lindner; Schriftführer: Herr J. Israel.

1. Herr Zeller: **Ein seltener Fall spontaner Gangrän.** Vortragender stellt ein 20jähriges chlorotisches Mädchen aus dem Augustahospital vor, dessen sämmtliche Finger der rechten Hand ohne äussere Veranlassung bis zur Mitte der zweiten Phalangen nekrotisch geworden waren. Unter Ausschluss aller anderweitigen ätiologischen Momente kommt er zu dem Resultat, dass es sich hier um das bisher noch nicht beobachtete einseitige Auftreten der Raynaud'schen Gangrän handelt, und weist die einzelnen Stadien derselben (örtliche Synkope, Asphyxie, Brand) an seinem Falle nach. (Der Vortrag wird anderweitig in extenso veröffentlicht werden.)

Herr Bidder: Im Anschluss an den eben gehörten, sehr interessanten Fall kann ich das Corpus delicti einer ähnlichen, wenn auch viel weniger ausgedehnten Erkrankung vorlegen. Es ist die distale Hälfte eines linken Zeigefingers einer 57 Jahre alten Frau, die ich schon vor über 10 Jahren (1882) in meiner Behandlung hatte. Es war eine Frau, die sechs Kinder geboren hatte, in ihren jüngeren Jahren Wäscherin gewesen war, aber jetzt in ganz guten Verhältnissen als kleine Rentiere lebte. Diese Frau, die ausserdem niemals erheblich krank gewesen war, die nur einmal zwei kleine Polypen an der Portio vaginalis gehabt, ferner hin und wieder an Cardialgieen gelitten hatte, bekam eines Tages plötzlich Schmerz im linken Zeigefinger. Ich sah ihn an und konnte zunächst nichts entdecken. Nach einiger Zeit stellte sich eine bläuliche Verfärbung der vorderen Hälfte des Fingers ein, also auf venöse Stasen deutend. Diese Stasen liessen sich durch centripetales Streichen des Fingers sofort vertreiben, und es blieb nach dem Streichen eine starke Anämie zurück, die sich allmählich wieder ausglich. Im Anschluss hieran wurden nun alle weiteren Stadien, die wir eben gehört haben, durchgemacht, und es trat eine vollständige trockene Gangrän des Fingers ein. Ich machte weiter nichts, sondern liess die spontane Demarcation und die spontane Abtrennung erfolgen. Das Corpus delicti sehen Sie hier (Demonstration).

Digitized by Google

Diese Patientin war in durchaus anderen Verhältnissen aufgewachsen und hatte ein viel höheres Alter, als die, die wir eben gesehen haben. Die wiederholte Untersuchung der inneren Organe hatte ein negatives Resultat gehabt. Es bleibt in diesem Falle natürlich auch wieder nichts anderes übrig, als einen Spasmus der kleinen Arterien des Zeigefingers anzunehmen, der die Zuführung des Blutes zum Finger verhindert hat, der die venösen Stasen und infolge dessen schliesslich die Mumification bedingte. Wir stehen in diesen Fällen einfach vor einem Räthsel.

2. Herr Gebhard: **Ueber operative Behandlung des intrathoracischen Aneurysma.** Vortragender spricht im Anschluss an einen im September 1892 mit peripherer Gefässligatur nach Brasder-Wardrop behandelten Fall von Aneurysma der Anonyma, der wegen der andauernd zunehmenden Verkleinerung des Tumors, der geringer gewordenen Pulsation, vor allem wegen der stetig abnehmenden subjectiven Beschwerden vorläufig als gebessert hingestellt wird, über die operative Behandlungsmethode intrathoracischer Aneurysmen. Nach einigen Bemerkungen über die Berechtigung der Operation im allgemeinen wird auf die einzelnen zu Gebote stehenden Methoden eingegangen, von denen zunächst die periphere Gefässligatur eingehender berücksichtigt wird. Vortragender hat, anschliessend an die Statistik von Rosenstein (Langenbeck's Archiv 1886), die nach dieser Zeit publicirten Fälle der Art zusammengesucht und hat 21 hierher gehörige gefunden. Er kommt auf Grund dieses Materials und mit Berücksichtigung des älteren von Rosenstein gleich diesem Autor zu einer Empfehlung der gleichzeitigen Unterbindung der rechten Carotis und Subclavia und weist einzelne von Gegnern des Verfahrens demselben gemachte Vorwürfe zurück. Nach einigen Worten über Einführung gerinnungsbefördernder Fremdkörper in aneurysmaartige Säcke im allgemeinen kommt Vortragender dann auf die Behandlung mit Filipunctur und Galvanopunctur zu sprechen. Er betont, dass es schwer sei, ein ganz richtiges Bild von der Leistungsfähigkeit dieser Methoden zu bekommen, einerseits wegen der ausserordentlich zerstreuten und wenig zugänglichen Litteratur — die einzelnen Fälle sind meistens in amerikanischen Provinzialblättern veröffentlicht — andererseits weil offenbar hier stark gesündigt wurde und ganz aussichtslose Fälle mit heroischsten Mitteln bearbeitet worden sind. Einige diesseitige Beispiele der Art werden angeführt. Indessen existiren auch verbürgte Fälle von thatsächlich ausserordentlichem Erfolge. Ebenso sind von der einfachen Einführung von dickeren Nadeln in Combination mit dem elektrischen Strom ganz beachtenswerthe Erfolge gemeldet worden. Das Gleiche gilt von der Operation nach Macewen, der Einführung von Nadeln mit Scarificirung der gegenüberliegenden Wand des Aneurysmasackes. Ueber alle diese Methoden existirt indess bisher keine zusammenfassende verlässliche

Digitized by Google

Statistik; eine kritische Besprechung derselben gegen einander ist daher nicht gut möglich, und der subjective Eindruck, den der einzelne von der oder jener Veröffentlichung, dem oder jenem Falle empfängt, wird daher bei der Beurtheilung der Methoden nicht sehr maassgebend sein können. Vortragender möchte auf Grund des vorliegenden Materials der Unterbindung als Behandlungsmethode den Vorzug geben, die anderen Verfahren vorläufig als nur palliative betrachtet wissen. (Der Vortrag wird anderweitig in extenso veröffentlicht werden.)

Herr v. Bergmann hält den Fall nicht für geheilt. Bedingung der Heilung ist Gerinnung; wo diese ausbleibt, ist keine Heilung oder auch nur der Anfang dazu vorhanden.

Herr Lindner: Ich glaube auch — und so habe ich auch die Sache angesehen —, dass es sich nur um einen vorübergehend gebesserten Fall handelt. Es mag mehr eine Curiosität, als eine Demonstration eines wesentlichen Erfolges sein; ich glaube aber, dass doch, wenn ein derartiges Zurückgehen der objectiven Erscheinungen erfolgt, wie hier, wo sie doch ganz erheblich unter unseren Augen zurückgegangen sind, und zwar für längere Zeit zurückgegangen sind — von da an, wo wir ihn zuletzt vor einer Reihe von Wochen sahen, bis heute, hat sich der Tumor wieder verkleinert —, dass wir da doch immer ein Recht haben, von einer vorübergehenden Besserung zu sprechen. Ich meine doch, es kann nicht bezweifelt werden, dass wirklich die Besserung der Symptome, der objectiven sowohl wie der subjectiven, auf den Eingriff hin erfolgt ist. Aber das gebe ich ja selber zu, dass die Hoffnungen, die ich auf dauernde Besserung setze, keine sehr grossen sind. Ich begrüsse nur den Erfolg, dass der Mann zunächst wieder bis zu einem gewissen Grade arbeitsfähig geworden ist, als einen sehr angenehmen; was weiter kommt, muss ja die Zukunft lehren.

3. Herr O. Zeller (ausserhalb der Tagesordnung): M. H.! Ich möchte Ihnen im Auftrage des Herrn Professor Sonnenburg eine Patientin vorstellen, die eine ganz interessante **congenitale Missbildung** zeigt. Die Patientin hat im Unterkiefer fünf Schneidezähne, die neben einander ganz gleichmässig gestellt und ganz gleich gross sind, so dass ich nicht glaube, dass es sich um einen zurückgebliebenen Milchzahn handelt. Sie hat dann eine Verwachsung der Lippe mit dem Kiefer, und zwar besteht, was ich gerade für beachtenswerth halte, diese Verwachsung nicht in der Mittellinie, sondern sowohl in der Lippe, wie am Kiefer etwas neben der Mittellinie, und sie geht am Kiefer gerade an die Stelle zwischen dem mittleren und den nächsten Schneidezähnen. Als ich die Patientin sah, die wegen einer anderen Affection in die Poliklinik kam, wurde ich unwillkürlich an die congenitalen Unterlippenfisteln erinnert, und ich möchte mir gestatten, die Frage aufzuwerfen, ob wohl diese Missbildung auch als ein

Digitized by Google

Residuum der foetalen Entwickelung des Unterkiefesr zu betrachten wäre. Herr Geheimrath Rose hat darauf hingewiesen, dass sich Unterlippe und Unterkiefer aus vier Hügeln aufbauen, und Dursy hat in seiner Entwicklungsgeschichte des Kopfes des weiteren nachgewiesen, dass bei der Entwickelung des Unterkiefers der an Dicke und Höhe zunehmende Schlundbogen auf seinem nach der Mundspalte convexen Rande vier Hügel treibt, deren stärkere mittlere durch Einkerbungen von einander sowohl, wie von den schwächeren seitlichen geschieden sind. Dursy fasst die beiden mittleren Hügel mit einem sie trennenden keilförmigen Zwickel, den er jedoch beim Menschen vermisste, als eine Art Zwischenkiefer auf. Ich möchte darauf hinweisen, ob nicht der vorliegende Fall an die Möglichkeit eines auch beim Menschen vorkommenden unpaaren Zwickels, wie er beim Rinde zwischen den paarigen Hügeln gefunden ist, denken lässt.

Herr Waldeyer: Es kann sich hier um zwei Dinge handeln: entweder um einen zurückgebliebenen Milchzahn, oder um einen überzähligen bleibenden Zahn, der dann phylogenetisch aus einer ursprünglichen Sechszahl der Schneidezähne beim Menschen zu erklären wäre, für deren Annahme manches spricht. (Vgl. z. B. die Bemerkungen von A. Weil, Anatom. Anzeiger, 1893, p. 285 und die Thatsache, dass bei Kieferspalten häufig an der Seite der Spaltbildung sich drei Schneidezähne zeigen.) Ich mache in dieser Beziehung auch auf das abnorme Lippenbändchen aufmerksam, welches auf gestörte Verhältnisse bei der Entwicklung deutet. Für einen retinirten Milchzahn oder einen sogenannten Höcker- oder Zapfenzahn im Sinne der von Busch gegebenen Eintheilung spricht im vorliegenden Falle nichts, da der überzählige Zahn genau mit seinem nächsten Schneidezahnnachbarn übereinstimmt.

4. Herr Waldeyer demonstrirt a) ein **Injectionspräparat der Kopfarterien,** welche mit dem von J. Wickersheimer abgeänderten, leichtflüssigen **Rose-Wood'schen Metall** gefüllt waren. Derartige Präparate sind vorzüglich geeignet, um über die Lageverhältnisse der Gefässe genauen Aufschluss zu geben.

b) Ferner demonstrirt Herr Waldeyer ein nach F. Krause (Altona) **freigelegtes Ganglion Gasseri** und ein topographisches, von Herrn Cand. med. Frohse angefertigtes Präparat des Sinus cavernosus, der durch die Fissura orbitalis superior tretenden Theile und des Ganglion Gasseri. Die Freilegung des Ganglion Gasseri nach dem Verfahren von Krause unter unverletzter Erhaltung des Sackes der Dura mater cerebri gelingt sehr leicht bei vorsichtiger Abhebung der Dura mit den Fingern und einem passenden Elevatorium. Man bekommt dabei zuerst den zweiten Trigeminusast zu Gesicht, der als Point de repère für das Uebrige dient. Der Nervus trochlearis legt sich erst in der Nähe der Fissura orbitalis superior dicht an den ersten Trigeminusast an. Letzterer ist dicht am Ganglion

Digitized by Google

Gasseri ohne Gefahr für den Trochlearis und den Sinus cavernosus zu durchschneiden, ebenso der Stamm des Trigeminus proximalwärts vom Ganglion. Man kann hier ohne Gefahr für den Sinus cavernosus ein stumpfes Häkchen um den Trigeminusstamm herumführen und letzteren völlig isolirt durchschneiden. Nicht schwer würde es dann sein, vom Stumpfe des Stammes aus das Ganglion weiter distal zu isoliren und es zu exstirpiren.

Sitzung am 12. Juni 1893.

Vorsitzender: Herr Langenbuch; Schriftführer: Herr Sonnenburg.

1. Herr Adler (vor der Tagesordnung): **Congenitale Hydronephrose, geheilt durch Nephrektomie.** (Siehe die Vorträge im II. Theil dieses Bandes.)

2. Herr Maass (vor der Tagesordnung): Bei dem Patienten, dem 16jährigen Schüler C., wurden im October 1892 von Herrn Dr. J. Israel mehrere **Cavernomknötchen** excidirt, die auf einem **congenitalen Naevus** der rechten Schultergegend entstanden waren. Im Februar 1893 wurde wegen ausgedehnten Narbenrecidivs der ganze Nävus excidirt, wobei sich herausstellte, dass das Cavernom tief in die Schultermuskulatur hineinreichte und operativ nicht mehr zu entfernen war. Die aus der Tiefe emporschiessenden cavernösen Granulationen, welche zu wiederholten heftigen Blutungen Anlass gaben, wurden im März d. J. durch Transplantation vom Oberschenkel her zu decken gesucht, doch entwickelten sich zwischen den Rändern der angewachsenen Reverdin'schen Läppchen bald neue Cavernomknoten und schossen schnell pilzartig in die Höhe. (Demonstration.) Anormal war bei dem Patienten auch das Verhalten der Transplantationswunden am Oberschenkel, welche sehr langsam und unter stark hypertrophischer, sehr zu Blutungen neigender Granulationsbildung heilten und jetzt — nach drei Monaten — noch nicht vollständig benarbt und durch auffallend starke Gefässentwickelung ausgezeichnet sind, wie sie sonst Narben zu dieser Zeit nicht mehr zu zeigen pflegen. Zugleich mit der fortschreitenden Cavernomentwickelung war eine zunehmende Hypertrophie des linken Herzens zu beobachten.

Herr Schlange: Ich darf mir vielleicht die Frage erlauben, ob es sich um ein Lymph- oder ein Blutcavernom gehandelt hat? (Herr Maass: Ein Blutcavernom!) Mich interessirte die Frage, weil wir wiederholentlich an dieser Stelle Lymphcavernome von mitunter kolossalem Umfange gesehen haben, die trotz sehr ausgedehnter Operation recidivirten, offenbar wegen der Fortsetzungen, welche die Geschwülste nach dem Mediastinum fanden durch die Fossae supra- und infraclavicularis, aber auch gelegentlich durch die Thoraxwand.

Digitized by Google

3. Herr Langenbuch: **Ueber Wundbehandlung und Wundheilung.** (Siehe die Vorträge im II. Theil dieses Bandes.)

Herr Schlange: M. H.! Dass Wunden, wie sie von Herrn Langenbuch vorgestellt worden sind, auch in der von ihm beschriebenen Weise heilen können, selbst mit einer gewissen Regelmässigkeit, ist wohl allgemein und längst bekannt. Ich würde zum Beweise ja nur an die Behandlung der Schlägerwunden in früherer Zeit zu erinnern brauchen. Dieselben wurden z. B. in den siebziger Jahren, in denen ich studirte, ohne Sorge für die Reinigung dicht vernäht und dann womöglich mit einem Pflaster bedeckt. Dabei heilten oft Serien von 40—50 Wunden vollkommen prima intentione. Daneben kam es aber auch mitunter zu recht bösartigen Phlegmonen, Wundrosen, und in zwei mir bekannten Fällen zu tödtlichen Pyämieen. — Ganz ähnlich liegen die Verhältnisse noch heute in Berlin, wo vielfach die leichteren Wunden von Heilgehülfen und Barbieren in der von Herrn Langenbuch besprochenen einfachen Weise behandelt werden. Wohl täglich können wir die Resultate in der Poliklinik beobachten. Sehr oft bleibt uns nichts zu thun übrig, als die Nähte aus den reactionslos geheilten Wunden zu entfernen, oft genug aber machen die Phlegmonen eine langwierige Nachbehandlung nothwendig. — Wir wollen heute wohl nicht über Wundbehandlung discutiren. Nach dem Vortrage des Herrn Vorredners scheint es mir aber unerlässlich, um Missverständnissen in weiteren Kreisen vorzubeugen, noch ausdrücklich zu betonen, dass wir die von Herrn Langenbuch geübte Methode ebenfalls nicht anerkennen, vielmehr dringend vor ihrer Nachahmung warnen.

Herr Langenbuch: Hätte ich nicht ganz ausdrücklich gesagt, ich halte an der alten Methode fest und empfehle die Verallgemeinerung dieser nicht, dann wäre der Kassandraruf von Herrn Schlange berechtigt gewesen. Ich habe Ihnen gesagt, dass von Collegen auf dem Lande, eben weil sie nicht mit den Hospitälern in Berührung kommen, die schwierigsten chirurgischen Aufgaben gelöst wurden und werden. Sie haben Leuten, denen ein Bulle den Bauch aufgerissen hatte, einfach die vorgefallenen Gedärme hineingepackt und zugenäht, und solche Fälle sind vielfach reactionslos verheilt. Ich wollte Sie bloss darauf aufmerksam machen, dass zu einer Zeit, wo wir doch immer geneigt sind — ich erinnere an die Discussion auf dem vorjährigen Chirurgencongress —, die Wunden für primär inficirt zu halten, diese Annahme sich anscheinend nicht in dem Umfange aufrecht erhalten lässt, und ich würde mich wohl freuen, wenn zur weiteren Klärung der Frage einige Herren, die ein grösseres Material haben, sich dazu verständen, das von mir Demonstrirte nachzuahmen. Dass ein Barbier unter Umständen gut verbinden kann, aseptisch, wenn er sich gut geseift hat, bezweifle ich nicht. Wenn er aber eben vorher einem Patienten in den Mund gegriffen und einen cariösen Zahn entfernt hat, und ein Kranker nicht gerade das Glück hat, dass der gleiche Barbier

Digitized by Google

darauf einen zu rasiren hatte, dass dann auch böse Folgen nach seiner Naht auftreten können, ist ganz zweifellos. Ganz genau dasselbe, was Herr Schlange eben vorbrachte, habe ich Ihnen alles schon vorgebracht. Ich habe gesagt, von den Leistungen an sich spreche ich gar nicht, sondern ich will nur etwas Objectives und Thatsächliches vorzeigen, die Herren mögen nachher einen Schluss daraus ziehen, welchen Sie wollen. Ich hätte ebenso wie Herr Schlange auf die Schlägerwunden exemplificiren können, und zwar sehr zum Vortheil meiner Sache. Denn auch diese heilen in grossen Serien, und läuft es einmal übel ab, dann ist meiner Ueberzeugung nach der Paukarzt resp. dessen Finger und Nähmaterial die Schuld gewesen. Wäre Herr Schlange consequent, müsste er von jetzt ab Naht und Pflaster der Schlägerwunden perhorresciren; denn eine nachträgliche Desinfection scheint es den Schimmelbuschschen Versuchen zufolge nicht recht mehr zu geben. Ich würde den Wundschluss immer nur mit kunstgerecht sterilisirtem Material vornehmen, solches verwenden aber die Heilgehülfen nicht, und ebenso wenig kannten es früher die Paukärzte.

Herr v. Bardeleben: Ich bin mit dem Herrn Vortragenden in vielen Stücken einverstanden. Ich möchte aber doch Folgendes hervorheben: Wenn die Barbiere, die Heilgehülfen und die Landärzte gelobt werden als diejenigen, welche die von dem Herrn Vortragenden experimentell geprüfte Praxis früher schon mit gutem Erfolge geübt haben, so thut man den übrigen Aerzten der früheren Jahrzehnte Unrecht. Ich bin fest überzeugt, wenn Dieffenbach hier heute zuhören könnte, er würde sich ungemein wundern, dass man solche Fälle als etwas besonderes vorführte. Dieffenbach hat bekanntlich in seinem ganzen Leben nichts von antiseptischen Maassregeln gewusst. Bei der Unzahl von plastischen Operationen, die er gemacht hat, und die fast ausnahmslos zur prima intentio führten, hat er niemals etwas anderes gethan, als genäht. Er hat nicht einmal Pflaster darauf gelegt. Ich selbst habe bis vor 21 Jahren bei einer grossen Anzahl von plastischen Operationen, Hasenschartenoperationen und dergleichen auch niemals desinficirt. Ich wüsste auch nicht, wie man heut zu Tage eine Hasenscharte in aseptischem Zustande halten sollte. Ich habe auch kein Pflaster darauf gelegt, sondern immer blos genäht und im übrigen alles offen gelassen. Also es giebt eine Menge von Fällen, und mir sind eine ganze Anzahl, aus eigener Erfahrung nicht bloss, sondern Fälle, die ich bei dem älteren Chelius in Heidelberg und hier bei Ferd. v. Gräfe und bei Dieffenbach und die ich in Paris gesehen habe, zur Zeit des allerscheusslichsten Zustandes der dortigen Hospitäler — z. B. in dem schauderhaften alten Hôtel Dieu — die sind mir doch noch lebhaft in der Erinnerung, wo ganz ähnliche Verletzungen unter den Händen der Aerzte, und zwar der Hospitalärzte, nicht bloss der Landärzte, auch geheilt sind. Beispielsweise nur einen Fall, in dem

Digitized by Google

ein Mensch, so wie es eben Herr College Langenbuch beschrieben hat, von einem Baum herunter und auf einen abgehauenen Ast fällt. Der Ast fährt ihm neben dem After hinein, sogar bis in die Blase, und der Mann entleert ein paar Tage Harn durch diese Wunde. Nachher heilt diese, obgleich ein Fremdkörper darin ist, denn das Stück vom Baumast, das abgebrochen war, habe ich viele Jahre nachher in einem grossen Stein, den er in seiner Blase hatte, herausgeholt. Es war nachweislich das Stück Baumast. Ein Matrose fällt im Sturm, in dunkeler Nacht vom Mast — auch einer von meinen Fällen —, während der Mast zersplittert. Sein Oberschenkel, der ihm immer sehr weh that, und der anfangs aus einer kleinen Wunde ein wenig geblutet hat, heilt allmählich zu, und als er nun wieder ans Land kommt, erscheint er in Greifswald in der Klinik und klagt, das Bein wäre ihm immer so steif. Dazu hatte er allen Grund, denn es sass ein spannenlanger Splitter von dem Mastbaum, und zwar von etwa Fingerdicke, in dem Beine eingeheilt. Der Splitter war zufällig aseptisch gewesen. Ich glaube also, Herr College Langenbuch thut den Heilgehülfen und den Landärzten zu viel Ehre an. Die früheren Jahrzehnte haben das überall auch in der klinischen Behandlung ergeben. Denken Sie an den berühmten Fall von Bell, der den Mann betrifft, welcher beim Wallfischfang auf dem Wallfisch hinfiel und sich mit seinem Wallfischmesser den Bauch quer aufgeschnitten hatte. Seine Gefährten hatten ihm mit dem Zwirn und den Nadeln, die sie gerade hatten, den Bauch zugenäht, nachdem die Eingeweide wieder hineingepackt waren. Der Mann war auch geheilt. Bell hat damals gesagt: „er bekommt doch eine Hernie“. Er hat seinen Bauchbruch wirklich 30 Jahre später bekommen. Ich habe ganz ähnliche Heilungen gesehen, lange vor der aseptischen Zeit. Es fällt einer bei dem Versuch, Feuer zu löschen, vom Dach herunter, und ein anderer, der eben dabei ist, mit einem spitzen Feuerhaken etwas vom Dach herunterzureissen, hält den Haken unglücklicher Weise so, dass der andere auf die Spitze fällt und sich den Bauch aufreisst. Der Haken ist vielleicht aseptisch gewesen, weil er im Feuer war — das weiss ich nicht. Aber jedenfalls ist nichts Antiseptisches angewandt worden. Die Wunde wurde genäht, kein Pflaster darauf gelegt, und er ist auch geheilt. Also Fälle, die wir nicht nöthig hätten, zu desinficiren, giebt es gewiss; man kann sie nur nicht immer vorher erkennen. Im allgemeinen sagen wir ja bei Operationen: wenn nichts in die Wunde hineingekommen ist, brauchen wir auch nichts zur Desinfection hineinzubringen. Daran halten wir wohl alle fest. An und in Wunden, die frisch, noch blutend und sauber sind, in die nur reine Hände und reine Instrumente hineingekommen waren, brauchen wir auch nicht desinficirend vorzugehen. Dass es mit der Bekämpfung der inficirenden Stoffe eine missliche Sache ist, darin will ich mich mit Herrn Collegen Langenbuch gern in Uebereinstimmung erklären, denn gerade die neuesten Versuche haben wieder gezeigt, dass

Digitized by Google

man wohl nur allzu oft mit der Desinfection zu spät kommt. Versuche an den Schwänzen der Mäuse haben ergeben, dass, wenn man den inficirten (mit Milzbrandbacillen geimpften) Schwanz alsbald abschlägt oder ausbrennt, dennoch die Infection nicht verhütet werden kann. Freilich möchte ich in dieser Beziehung eins geltend machen, worin mir die Bacteriologen gewiss beistimmen werden. Was in die Wunde gewöhnlich hineinkommt, ist doch keine Reincultur von Milzbrandbacillen, auch keine von Streptococcen. Wenn man Versuche macht mit einem älteren Stück Zeug, einem Stück Tuch oder Hose auf der einen Seite und auf der anderen Seite mit einem Stück Tuch, welches man absichtlich mit einer Reincultur solcher pathogener Bacillen imprägnirt hat, in welches man also Streptococcen eingepflanzt hat, dann, meine ich, sind das überaus verschiedene Verhältnisse, und es will mir gar nicht verwunderlich erscheinen, dass in dem einen Falle sehr häufig die Infection ausbleibt, und dass in dem anderen sie ganz sicher eintritt. Ich glaube, wir würden alle damit einverstanden sein, wenn es allen Soldaten, die nachher verwundet werden, so erginge, wie das Nussbaum beschrieb, dass er und seine Assistenten frisch gebadet und gewaschen und in frischen Kleidern an den Operationstisch herantraten. Es ist ja auch der Gedanke, die Truppen, die ins Gefecht gehen sollen, wo möglich vorher zu baden, angeregt worden; aber er wird wohl schwerlich zur Ausführung kommen, zumal bei der bevorstehenden Vergrösserung des Heeres und bei dem Bestreben, das Caliber der Geschosse zu verändern; denn die Verkleinerung der Geschosse wird die Zahl der Wunden vermehren, da solche wahrscheinlich noch durch mehr Menschen hindurchgehn als die bisherigen. Ich kann mich mit Herrn Collegen Langenbuch einverstanden erklären, dass solche Fälle, wie die von ihm angeführten — ich glaube sogar, nicht bloss 29 oder 30, sondern auch 100 hintereinander — vorkommen können; aber daraus kann noch keine Regel abstrahirt werden. Ich meine, man hat früher schon in grossem Maassstabe solche Experimente gemacht, ohne es zu wollen. Jeder Fall, in dem früher nach Operationen oder nach schweren Verletzungen, nach complicirten Knochenbrüchen etc. die Heilung per primam eintrat, war ein solcher Versuch. Die heutige Demonstration hat mich also nicht in Erstaunen gesetzt, und ich glaube auch, es würde, wenn jemand den Muth hätte, die Versuche weiter fortzusetzen, noch eine grössere Reihe solcher Heilungen sich erzielen lassen. Darin muss ich aber Herrn Collegen Schlange beipflichten: Wenn ich solche Fälle zu behandeln hätte, ich würde stets desinficiren.

Herr Langenbuch: Ich habe leider das Missgeschick, missverstanden zu sein, auch von Herrn Geheimrath v. Bardeleben. Die Epoche, in der Herr Geheimrath v. Bardeleben seine Erfahrungen in dieser Beziehung machte, war die vorantiseptische Zeit, und wenn

Digitized by Google

Dieffenbach heute wieder aufleben könnte, er würde gewiss erstaunt sein, wenn er unsere jetzigen Resultate sähe, die wir mit der antiseptischen resp. aseptischen Behandlung erreichen, ebenso hat unsere jetzige Generation jüngerer Aerzte auch eine gewisse Berechtigung, erstaunt zu sein, wenn sie einmal wiederum etwas sieht, was in alter Zeit ohne Antiseptik und Aseptik geleistet worden ist. Nur wird auch schon damals ein erheblicher Unterschied in den Resultaten der Hospital- und Nichthospitalchirurgie bestanden haben. Woher sonst der Jubel und die Begeisterung über die Lister'sche Reform? Herr v. Bardeleben hat auseinandergesetzt, was in der älteren Zeit gemacht wurde, und erweiterte damit ein von mir schon vorgebrachtes Moment. Ich habe ja selber gesagt, dass die Collegen früher auf dem Lande vielfach in dieser Weise gehandelt haben und mit grossem Glück, und ich habe auch aus diesem wie aus meinen Versuchen nur bestimmte Schlüsse für die Kriegschirurgie ziehen wollen. Herr v. Bardeleben meint, es könnten hintereinander hundert Wunden, die sofort geschlossen würden, per primam heilen. Gut! nur applicire man hieran die Wahrscheinlichkeitsrechnung und ziehe nun den Schluss für die erste Versorgung der Leichtverwundeten im Kriege. Obwohl unsere Vorgänger in der vorantiseptischen Zeit nur in Ermangelung besserer Einsicht so handelten, wie es auch Herr v. Bardeleben schilderte, so inficirten sie doch häufiger die Wunden, unbewusst wie und wodurch. Ich habe aber in bewusster Weise experimentell und unter einer ganz bestimmten Fragestellung in der jetzigen Zeit, wo man sich allgemein so vor der Primärinfection fürchtet, einmal den Nachweis bringen wollen. wie die Sachen wirklich liegen, und es ist doch wahrscheinlich nicht reiner Zufall, sondern entspricht einem Naturgesetz, wenn meine 28 oder auch 100 Wunden nach Herrn v. Bardeleben oder die von Herrn Schlange erwähnten Serien von Schlägerwunden, die nicht besonders ausgesucht sind, hintereinander einfach in dieser Weise heilen. Hätte ich das gleiche nicht sterilisirte Nähmaterial wie die alten Herrn angewandt, es wäre mir wohl ebenso gut, aber auch böse, wie ihnen ergangen. Wie schon gesagt, in dem von Herrn v. Bardeleben uns Vorgetragenen kann ich manche Stütze für meine Behauptung finden. dass die Wunden ursprünglich meistens jungfräulich sind, und dass wir diese Jungfräulichkeit durch einen versuchsweisen sofortigen Abschluss zu beschützen haben.

Herr Schlange: Ich bin doch von Herrn Langenbuch, wie es scheint, falsch verstanden worden. Dass er die von ihm an zahlreichen Fällen geübte Methode nicht für zweckmässig hält und deshalb nicht empfiehlt, ebensowenig wie ich, erkenne ich gern an. Ich habe natürlich auch nicht Herrn Langenbuch belehren wollen, sondern hielt es für nothwendig, auf die Gefahr hinzuweisen, welche aus einem Missver-

Digitized by Google

ständniss seiner Worte ausserhalb unserer chirurgischen Vereinigung hier oder dort doch leicht entstehen könnte.

Herr Langenbuch: Erstens ist wohl keiner vom Lande hier, der mich so missverstehen würde, und zweitens habe ich ausdrücklich im Eingange meiner Rede gesagt, dass ich nicht gesonnen sein kann, der jetzigen Behandlung Oppostion zu machen. Also die Befürchtungen sind, nochmals gesagt, hinfällig.

Herr Pfuhl: Wenn man die Sache vom kriegschirurgischen Standpunkt betrachtet, dann glaube ich doch, dass heute hier die Bedeutung des Vortrages von Herrn Collegen Langenbuch unterschätzt worden ist. Gerade für die Kriegschirurgie ist es von ungeheurer Wichtigkeit, zu wissen, ob die Mehrzahl der Wunden primär inficirt ist oder nicht. College Langenbuch hat versucht, diese Frage schon in der Friedenszeit zu lösen. Ich glaube deshalb, dass sein Beitrag sehr werthvoll ist. Auch nach meinen Experimenten habe ich die Ansicht gewonnen, dass in der That im Kriege die Wunden wenigsten in der überwiegenden Mehrzahl der Fälle, nicht primär inficirt sind. M. H.! dann bleibt nur noch ein ganz kleiner Theil von inficirten Wunden übrig, von solchen, die primär inficirt sind. Nach den Untersuchungen von Herrn Dr. Schimmelbusch sind wir ja, wie schon Herr Geheimrath v. Bardeleben angeführt hat, gegen diese primär inficirten Wunden machtlos. Wir haben aber die Pflicht, dafür zu sorgen, dass Wunden, die nicht primär inficirt sind, nicht später im Lazareth inficirt werden, und zwar von den Wunden aus, die inficirt hineinkommen, und deshalb ist es sehr nothwendig, dass wir die Wunden so schnell wie möglich hermetisch schliessen. Das hat wohl auch College Langenbuch im Auge gehabt, und deshalb halte ich seine Versuche auch jetzt noch für sehr wichtig. Ob nun der hermetische Schluss der Wunde so ausgeführt werden soll, wie ursprünglich Herr College Langenbuch vorgeschlagen hat, das ist ja eine andere Frage, darüber lässt sich streiten, darüber möchte ich mir auch kein Urtheil erlauben. Jedenfalls haben die Fälle, die er heute vorgestellt hat, sehr viel zur Klärung der Frage beigetragen, ob die Mehrzahl der Wunden im Kriege primär inficirt wird oder nicht. Ich könnte zu den Fällen, die Herr College Langenbuch aus der Litteratur angeführt hat, zu den Fällen von Simon, Socin und v. Bergmann noch andere hinzufügen, z. B. solche von Billroth. Man kann aus den Briefen Billroth's aus den Kriegslazarethen Weissenburg und Mannheim herauslesen, dass die complicirten Fracturen, die er zu behandeln hatte, primär nicht inficirt waren. Die Verwundeten mit Schussfracturen, die er im Verlaufe des zweiten bis siebenten Tages nach der Schlacht in Verbände und Lagerung brachte, waren zum grössten Theil noch nicht untersucht. Die Wunden hatten natürlich noch alle ihre Escharae und entleerten blutiges oder schmutzig-bräunliches Serum; eine Schwellung mässigen Grades war

Digitized by Google

in allen Fällen schon vorhanden. Aus dieser Beschreibung lässt sich nichts entnehmen, was auf eine primäre Infection der Wunden hindeutete. Dies wird dadurch bestätigt, dass Billroth's Finger bei der Extraction der scharfen Knochensplitter so mit Wunden von diesen Splittern bedeckt wurden, dass er selbst erstaunt war, wie es ihm glückte, ohne Lymphangitis fortzukommen. Meiner Ansicht nach bekam er sie deshalb nicht, weil die Wunden bis dahin gar nicht inficirt waren. Nach den Friedenssanitätsberichten über die preussische Armee werden verhältnissmässig nur wenige Mannschaften von Wundinfectionskrankheiten befallen. An Septicämie und Pyämie erkrankten im Berichtsjahr 1889/90 in der ganzen Armee überhaupt nur 21 Mann. Diese schweren Infectionen waren meist von unbedeutenden Hautwunden oder Geschwüren ausgegangen. Da nun die Mannschaften ausserordentlich häufig sich kleine Hautverletzungen zuziehen, so müssen doch virulente Wundinfectionserreger nur an verhältnissmässig wenig Personen haften. Nicht anders wird es im Kriege sein. Zwar werden die Sodaten im Kriege sich nicht so sauber halten können, wie im Frieden, doch pflegt der Schmutz, der sich im Felde ansetzt, nicht gerade Infectionserreger zu enthalten.

Herr Langenbuch: M. H.! Die Discussion geht jetzt zu sehr auf das Gebiet der Kriegschirurgie über. Ich hatte speciell darum gebeten, dass wir dies Kapitel nicht berühren möchten. Ich habe nämlich eine grössere Arbeit über alle diese Fragen schon abgegeben. Sie wird demnächst in der Deutschen medicinischen Wochenschrift erscheinen, und ich bitte die Herren, die sich dafür interessiren, sie dort nachzusehen. Ich hoffe, Sie werden damit einverstanden sein, wenn wir die Discussion jetzt schliessen.

Herr Sonnenburg: M. H.! Ich meinerseits muss erklären, dass ich auch in den Mittheilungen unseres verehrten Collegen Langenbuch eine gewisse Gefahr erblicke, da dieselben gar zu leicht unrichtig gedeutet werden können, zumal wenn diese Ansichten in das Laien- und Heilgehülfenpublikum dringen. Diejenigen, die an der Spitze grosser Krankenhäuser stehen, wissen sehr wohl, wie ungemein häufig Fälle von schweren Phlegmonen und septische Fälle zur Aufnahme kommen, Fälle, deren schwerer Charakter sich oft allein durch die mangelhafte Behandlung, die den Wunden ausserhalb des Krankenhauses, und zwar durch ein ungeschultes Personal zu Theil wurde, erklären lässt. Wir dürfen daher nicht an den allgemeinen Grundsätzen der Asepsis und Antisepsis rütteln, sondern müssen für ihre Verbreitung sorgen. Dass Wunden, die sehr stark bluten und alle Infectionskeime herausschwemmen, sofort vernäht, reactionslos heilen können, wissen wir. Schwierig ist es nur und Sache eines so erfahrenen Chirurgen, wie Herrn Langenbuch, diese Fälle auch richtig auszusuchen. Das soll und darf aber keiner versuchen, dem nicht eine solche Erfahrung zur Seite steht. In dem Sinne wollen wir die in-

Digitized by Google

teressanten Mittheilungen als nur für unseren kleinen Kreis bestimmt ansehen.

Herr Langenbuch (Schlusswort. Nachträglich zum Protokoll.): Ich dirigire bereits mehr als 20 Jahre ein Berliner Hospital, und mir sind natürlich die schrecklichen durch lüderliche Wundbehandlung entstandenen Phlegmonen, von denen Herr Sonnenburg spricht, auch bekannt. Von meinem Vortrage fürchte ich keine schlimme Rückwirkung auf das Treiben der Heilgehilfen da draussen; übrigens muss die Freiheit der wissenschaftlichen Discussion unter allen Umständen gewahrt bleiben. Herr Sonnenburg irrt sich, wenn er glaubt, die von mir demonstrirten Wunden hätten zuvor stark geblutet; das gerade Gegentheil war der Fall. Sie entzündeten sich nach der Naht nur aus dem Grunde nicht, weil nichts Infectiöses in sie hineingekommen war, und es dürfte hierbei ziemlich gleichgültig gewesen sein, ob sie bluteten oder nicht. Was ich gezeigt habe, beweist also doch mehr, als Herr Sonnenburg anzunehmen scheint. Ganz bestimmt aber wünsche ich meine Mittheilungen nicht nur für unseren kleinen Kreis bestimmt zu sehen, sondern vielmehr, dass sie allgemein in ärztlichen Kreisen, besonders auch den Herren Collegen vom Militär bekannt werden!

4. Herr Sonnenburg: a) **Demonstration eines intraperitoneal gelegenen perityphlitischen Entzündungsheerdes.** M. H.! Ich möchte Ihnen zunächst ein Präparat zeigen, das sehr eigenthümlich ist. Es gehört in die grosse Gruppe der Perityphlitiden. Ich habe vor wenigen Tagen einen Patienten zu operiren Gelegenheit gehabt, bei dem der erkrankte Processus vermiformis von dicken Schwarten und einem Stück Netz bedeckt, dabei aber ganz frei innerhalb der Bauchhöhle beweglich, nicht mit den Därmen verwachsen, bei der Operation vorgefunden wurde. Der Patient war unter den typischen Symptomen einer Appendicitis perforativa erkrankt. Vorangegangene Anfälle waren nicht mit Sicherheit zu constatiren gewesen. Das hohe Fieber und die bekannte Resistenz in der Ileocöcalgegend gaben die Indication zur Operation, da wir sicher auf einen Eiterheerd stossen mussten. Das Peritoneum war aber entsprechend der Resistenz nicht wie gewöhnlich verfärbt und verwachsen, sondern musste, um zum Tumor zu gelangen, geöffnet werden. Jetzt gelangte man ohne weiteres auf einen rundlichen, ganz frei beweglichen Tumor, der die grösste Aehnlichkeit mit einem infolge Geschwulstbildung erkrankten Darmabschnitt hatte, zumal dieser Tumor von Netz überzogen sich uns zeigte. Die umliegenden Darmschlingen waren frei und nicht mit dem Tumor verwachsen. Bei näherer Betrachtung zeigte sich der Tumor aus dem Processus vermiformis bestehend, der von dicken Schwarten umgeben war, in deren Mitte sich Eiter befand. Es lässt sich dieser eigenthümliche Befund vielleicht dadurch erklären, dass es sich

Digitized by Google

hier wohl um ein Empyem des Processus vermiformis gehandelt habe. Dieses Empyem hatte zu einer Verwachsung mit dem Netz und der Umgebung geführt, ohne dass zunächst eine Perforation eingetreten war. Dann wenige Tage vor der Operation, als die stürmischen Erscheinungen einsetzten, war die Perforation in die umgebenden Schwartenmassen erfolgt. Die Verwachsungen waren eben derart, dass der Entzündungsprocess sich auf die nächste Umgebung des Wurmfortsatzes beschränkte. Letzterer hatte aber offenbar von Anfang an ganz intraperitoneal gelegen.

b) Vorstellung einer Patientin, die mit Erfolg wegen **Sinusthrombose nach Otitis media** operirt wurde und vollständig ausheilte. (Siehe die Vorträge im II. Theil dieses Bandes.)

c) Vorstellung einer 24jährigen Patientin, bei der **infolge acuter Osteomyelitis die ganze Tibia ausgestossen wurde und eine günstige Regeneration des Knochens eintrat.** Die Patientin kam unter den schwersten Erscheinungen der acuten Osteomyelitis in unsere Behandlung. Auch hier war, wie in den meisten unserer Beobachtungen, der Staphylococcus pyogenes aureus der Krankheitserreger, er fand sich nicht allein im Eiter, sondern bereits im Blute, ein Umstand, der die Prognose bekanntlich verschlechtert. Bei den sofortigen energischen Incisionen fand sich die ganze Diaphyse und untere Epiphyse bereits von Eiter umspült. Ich liess aber den nekrotischen Knochen, in dem ich für guten Eiterabfluss sorgte, so lange als möglich in der Wunde liegen, damit durch den Reiz desselben die Neubildung des Knochens von Seiten des Periost möglichst ausgiebig ausfallen sollte. So ist nun in der That bei nur geringer Verkürzung trotz des sehr grossen Defectes eine gute Festigkeit des Unterschenkels eingetreten, die sich besonders noch, seitdem Patientin mit einem passenden Apparat umhergeht, sehr gebessert hat und sogar der Hoffnung Raum giebt, dass die Kranke in absehbarer Zeit sogar ohne Apparat umherzugehen imstande sein wird.

d) Vorstellung eines Falles von **Arthropathie des Schultergelenks bei Gliomatose des Rückenmarks.** (Der Vortrag erscheint in der Berliner klinischen Wochenschrift.)

5. Herr Körte: a) Vorstellung eines Falles von **Implantation eines vollkommen gelösten Knochenstückes.** M. H.! In der Sitzung der Freien Vereinigung vom 13. März d. J. hat Ihnen Herr Dr. Brentano, einer meiner Assistenten, einige Fälle von Knochenimplantation vorgestellt, d. h. Fälle, bei denen vollkommen von den Weichtheilen abgelöste Knochenstücke in die Schädelkapsel wieder eingeheilt wurden. Weil derartige Fälle ein gewisses Interesse haben, stelle ich hier einen weiteren vor. Diesem Patienten wurde am 17. October 1891 der Schädel mit einem Stein eingeschlagen, das Stirnbein war rechterseits eingedrückt, so dass die rechte

Digitized by Google

Stirnhöhle eröffnet war. Nach Erweiterung der Wunde fand sich, dass die Vorderwand der Stirnhöhle zertrümmert und nach innen verlagert war. Ein daumennagelgrosses Stück erwies sich als vollkommen abgelöst von den Weichtheilen und sass an der hinteren Wand der Höhle. Dasselbe wurde hervorgezogen, gereinigt und in warme sterile Kochsalzlösung gelegt. Nach gründlicher Desinfection der Wundhöhle wurde das abgebrochene Knochenstück wieder eingesetzt, und die Weichtheile darüber wurden mit einigen Nähten vereinigt, der untere Wundwinkel blieb offen. Sie sehen, dass sich ganz reactionslose Heilung eingestellt hat, und dass kein Defect am Stirnbein da ist. Es hat in diesem Falle, weil die hintere Wand der Stirnhöhle nicht gebrochen, und das Gehirn also nicht freigelegt war, die knöcherne Deckung des Defectes nicht dieselbe Wichtigkeit, wie bei den Fällen, wo die Knochenschale bis auf das Gehirn zertrümmert, und wo die Wiederherstellung der Continuität des Schädelknochens zur Deckung des Gehirns von grosser Bedeutung ist. Indess würde, wenn die Wiedereinheilung nicht erfolgt wäre, jedenfalls die Heilung mit tief eingezogener, entstellender Narbe erfolgt sein, und ich glaube nicht, dass dieser stattliche junge Mann hätte als Soldat dienen können, wenn er eine tief eingezogene Narbe an der Stirn besässe.

b) **Vorstellung eines Falles von veralteter Halswirbelfractur.** Der zweite Fall ist insoweit interessant, als man bei ihm eine alte Fractur der Halswirbelsäule vom Schlunde aus sehr schön diagnosticiren kann. Der Mann ist vor drei Jahren überfahren worden. Es ist ihm ein Wagen über den Unterkiefer, Hals und linke Brustseite gegangen. Am Unterkiefer fühlt man hier vorn eine Lücke und auch am linken horizontalen Aste eine deutliche Bruchlinie. Ferner fühlt man Residuen eines Bruches an der linken Clavicula. Der obere Theil der Halswirbelsäule weist eine Verdickung auf, besonders deutlich an der linken Seite. Die Dornfortsätze der vier oberen Halswirbel sind verschoben. Der Kopf wird nach links gebeugt gehalten, die Bewegungen desselben sind beschränkt und werden als schmerzhaft bezeichnet. Wenn man den Rachen mit dem Finger palpirt, so fühlt man in der Höhe des Unterrandes des Zäpfchens eine ausserordentlich deutliche Knochenvorragung etwas nach links von der Mittellinie. Bei geeigneter Beleuchtung und weiter Oeffnung des Mundes kann man dieselbe auch sehen. Der Mann ging mir zufällig zur Beurtheilung des Gesundheitszustandes zu. Die Fractur hat sich jetzt vor drei Jahren in Helmstedt ereignet und ist im dortigen Krankenhause behandelt. Was die Symptome damals anbelangt, so geht aus seinen Erzählungen hervor, dass er erhebliche Lähmungssymptome nicht gehabt hat. Er hatte eine Parese des linken Armes in sensibler und motorischer Sphäre, die zum Theil noch fortbesteht (Schwäche und Parästhesie im linken Arm). Es muss deshalb der Wirbelcanal selbst nicht in Mitleidenschaft gezogen gewesen sein, sondern die Processus transversi und die dort austretenden Nerven.

Digitized by Google

c) **Vorstellung einer Patientin, bei der die Cholecysto-Duodenostomie gemacht ist.** Dann möchte ich Ihnen in aller Kürze noch eine Patientin vorstellen. Dieselbe kam am 7. Februar 1893 ins Krankenhaus mit einer Hernie. Die Hernie wurde in typischer Weise operirt, der Darm reponirt, die Wunde geschlossen. Am zweiten Tage darauf bekam die Patientin Schüttelfrost und hohes Fieber, sah gelb aus. Ich hatte die Wunde vollständig geschlossen, und trotz der Beruhigung angewandter Asepsis und Desinfection hatte ich zuerst einige Befürchtungen wegen Infection. Es stellte sich dann heraus, dass die Leber etwas vergrössert, schmerzhaft, und die ganze Oberbauchgegend sehr empfindlich war. Sehr bald wurde klar, dass die Wunde reactionslos heilte. Die peritonitischen Symptome und die Schwellung der Leber wurden durch Eiterung in der Gallenblase hervorgerufen. Ich operirte das Empyem der Gallenblase am 26. Februar und entleerte neben eiterig getrübter Galle sechs Steine, von denen fünf in einer Aussackung des Cysticus lagen. Es liessen danach die Beschwerden vollkommen nach, die Kranke wurde fieberfrei, fing wieder an zu essen, verlor aber alle Galle durch die Fistel. Die Galle lief vermittels eingenähten Drainrohres grösstentheils in eine kleine Flasche, so dass ich die Menge genau bestimmen konnte. Sie schwankte zwischen 400 bis 700 g, und trotzdem die Patientin guten Appetit hatte und reichlich genährt wurde, kam sie sehr herunter. Nach einigen Wochen sah ich trotz des decrepiden Zustandes der 68jährigen Frau mich veranlasst, zu versuchen, ob ich die Galle nicht wieder dem Körper zuführen könnte. Ich machte am 20. März dieses Jahres den zweiten Schnitt etwas tiefer und legte die Gallenblase nochmals ganz gründlich frei. Es waren natürlich multiple Verwachsungen da, und weil die Leber sehr starr war und sich nicht aufkanten liess, war es mir nicht möglich, den Choledochus zu Gesicht zu bekommen und das Hinderniss aufzusuchen. Dass das Hinderniss im Choledochus sitzen musste, ging daraus hervor, dass die Patientin farblose Stühle hatte. Nachdem ich mich überzeugt hatte, dass es trotz aller Mühe nicht gelang, den Choledochus für Finger und Messer zugänglich zu machen, nähte ich das Duodenum an die Gallenblase. Eine Falte des Duodenum wurde durch zwei Klammern abgeklemmt, alsdann nach dem Vorschlage von Braun an der Gallenblase wie am Darm die Wand bis auf die Schleimhaut durchtrennt, diese intact gelassen. Es wurden nun zunächst beide Organe aneinandergeheftet, durch Nähte, welche am hinteren Wundrand Serosa und Muscularis fassten, darnach die Schleimhaut eröffnet und die vordere Seite der gemachten Oeffnung beider Organe vereinigt. Die Nahtanlegung musste innerhalb der Bauchhöhle vorgenommen werden. Eingestopfte Gaze schützte das Bauchfell. Die äussere Gallenblasenfistel wurde durch einige Nähte verschlossen, dieselben hielten jedoch nicht, die Fistel brach wieder auf, so dass noch etwa vier Wochen lang ein grosser Theil der Galle wieder abgeflossen ist. Ein kleinerer Theil der Galle gelangte, jedoch

Digitized by Google

nicht regelmässig, in den Darm. Ende April fing die Gallensecretion aus der Fistel an nachzulassen. Die Stühle wurden wieder gefärbt, und seit dem 20. Mai ist die Fistel vollkommen geschlossen. Alle Galle fliesst in den Darm, die Stühle sind gefärbt. Es war mir interessant, dass, seitdem die Galle wieder für den Körper nutzbar gemacht war, der Ernährungszustand und ihre Kräfte sich hoben. Ich kann den Gallenverlust durchaus nicht für gleichgültig halten, weil ich ähnliches in mehreren Fällen beobachtet habe.

Herr Lindner: Ich möchte noch einen Fall dazusetzen, den ich vor fast $1^1/_2$ Jahren wegen sehr starker Schmerzen operirt habe, und der seit dieser Zeit alle Galle durch die Fistel verliert, dabei ganz fidel ist, nicht an Körpergewicht abnimmt und einen vollständig normalen, sogar sehr starken Appetit hat. Dabei ist der betreffende Patient 81 Jahre alt. Also es muss noch etwas besonderes dahinter stecken, es kann nicht allein der Gallenverlust sein.

Herr Körte: Ja, ich glaube, was dahintersteckt, ist, dass die Toleranz der einzelnen Kranken gegen den Gallenverlust individuell verschieden ist. Ich habe auch solche beobachtet, denen es nichts that; dagegen habe ich mit aller Bestimmtheit solche Patienten gesehen, die während des Gallenverlustes ganz ausserordentlich herunterkamen und die sich erholten, nachdem es gelang, auf die eine oder die andere Weise zu bewirken, dass die Galle wieder in den Darm lief. Die gleiche Erfahrung habe ich bei Echinococcencysten gemacht. Aber ich gebe zu, dass der Gallenverlust nicht immer so ungünstig wirkt, sondern von einzelnen besser vertragen wird. Es muss sich also nach der Individualität des Patienten richten, wie man behandelt.

6. Herr Israel: M. H.! Ich habe Ihnen ohne weitere Erläuterung einen Patienten zu zeigen, bei dem ich vor $1^1/_2$ Jahren bei durch Lupus entstandenem vollständigem Defect der knorpeligen und der häutigen Nase die **Rhinoplastik** gemacht habe. Ich habe einen Hautperiostlappen mit einer dünnen Schicht Corticalis aus der Stirn genommen. Dadurch ist die Knochenbildung so uberirend geworden, dass ich genöthigt war, $^5/_4$ Jahr nach der ursprünglichen Rhinoplastik die Narben noch einmal aufzutrennen und einen Theil des Knochens wieder abzumeisseln. Sie werden finden, dass sowohl das ganze Septum knöchern ist, als auch die ganze neugebildete Nase eine feste knöcherne Unterlage hat. Dadurch ist die Projection der Nase eine sehr gute und dauerhafte geblieben. Es ist dies der erste Fall, bei dem ich mich habe überzeugen können, dass ein transplantirter Knochen nicht bloss sich erhält, sondern sogar imstande ist, fortzuwuchern, und zwar stärker, als in kosmetischer Beziehung lieb sein kann.

Digitized by Google

Sitzung am 10. Juli 1893.

Vorsitzender: Herr Rose; Schriftführer: Herr Langenbuch.

Vorsitzender: M. H.! Vor der Tagesordnung möchte ich etwas zur Sprache bringen, was eigentlich nicht direkt hierher gehört. Es werden im nächsten Monat 50 Jahre, dass in Paris die Société de Chirurgie gestiftet wurde. Es ist bereits an verschiedene Stellen die Einladung ergangen, an der Festlichkeit theilzunehmen, die im October begangen werden soll. Ich wollte das hier erwähnt haben, damit ein Zeichen der Theilnahme bis zur nächsten Sitzung von den Herren erwogen werden kann.

1. Herr Rose: **Ein Todesfall nach Zungenentzündung.** M. H.! Ich hatte jüngst eine Kranke mit Glossitis zu behandeln, bei der mich der tödtliche Ausgang sehr überrascht hat. Wenn ich hier Ihre Aufmerksamkeit für die Gefahren der Glossitis einige Augenblicke in Anspruch nehmen möchte, so habe ich natürlich dabei die Glossitis schlechtweg, die parenchymatöse oder phlegmonöse oder idiopathische Entzündung im Auge. Meine grösste Erfahrung über dieses Leiden mit seinen Schluckbeschwerden und seiner Erstickungsgefahr stammt aus meiner Assistentenzeit. Vielleicht weil dazumal die Conditoreien mit ihren politischen Lesecabineten im Verhältniss ja eine ganz andere Rolle im Leben Berlins spielten als jetzt. In der That kamen alle Fälle bei Zuckerbäckern vor, wie das schon Wilms aufgefallen war. Eine Ausnahme fand ich nur bei dem Kutscher unseres jüngst verstorbenen Collegen Liman, der bei sehr schlechtem, kaltem Wetter damals — es sind jetzt fast 30 Jahre — Tag für Tag auf dem Kutscherbock hatte zubringen müssen. Waren das sonst nun etwa alles Schweizer Zuckerbäcker, die ja bei uns so zahlreich sind? Keineswegs! Man konnte ja damals auf diesen Gedanken kommen, da gerade Hermann Demme in Bern seine Erfahrungen über eine ganze Epidemie von Glossitis, dieser sonst so seltenen Krankheit, veröffentlichte [1]). Es war wohl natürlich, als ich 1867 nach Zürich berufen wurde und den verehrten Collegen Biermer näher kennen lernte, dass ich im Gespräch mit ihm auch auf jene merkwürdige Epidemie kam; da er vorher Professor der medicinischen Klinik in Bern gewesen, musste er ja wohl von der Epidemie Kenntniss genommen haben, er, der sein Leben lang so viel

[1]) Nach seinem Aufsatz über Glossitis in der Schweizer Zeitschrift für Heilkunde Bd. II, p. 74, erwähnt in seinen Militär-chirurgischen Studien II. Abtheilung. Specielle Chirurgie der Schusswunden. (Würzburg bei Stahel, II. Aufl. 1864, p. 23.) Nach eigenen Erfahrungen in den norditalienischen Lazarethen von 1859 und mit Benutzung der bisherigen Leistungen. Angeführt werden sie in Bardeleben's Lehrbuch der Chirurgie 1881 III. Bd., 8. Aufl., p. 344.

Digitized by Google

sich mit dem Wesen und der Behandlung der epidemischen Krankheiten befasst hat. Wie war ich erstaunt, aus seinem Munde damals — und später noch oft — zu vernehmen, dass kein Fall jener Epidemie existirt hat, weder er selbst noch irgend ein Arzt des Ortes einen Fall der Art zu Gesicht bekommen hat. Das Ganze sei der Anfang jener Schwindeleien gewesen, die diesen entarteten Sohn einer so ehrenwerthen Arztfamilie bald seinem traurigen Ende entgegengeführt haben. Ich führe das nur an, weil seine Aufsehen erregenden Arbeiten noch immer als wahr angeführt werden, so auch seine „epidemische Zungenentzündung und ihre Heilung durch Jodtinctur". In der That habe ich denn auch in den 14 Jahren, die ich in der Schweiz zugebracht, fast nichts von Glossitis, geschweige epidemischer gesehen!

Wie ungemein schnell nun die Zunge nach einem Bienenstich, nach Biss einer giftigen Schlange anschwellen und durch die Anschwellung zum Tod durch Erstickung führen kann, ist ja heute schon durch die Kindergeschichten sattsam bekannt, z. B. durch die Erzählung aus der bekannten Schlangenkunde des Pfarrers Lenz. Ein Jahrmarktsgaukler liess sich von seinen Giftschlangen beissen, denen er wohlweislich die Giftzähne ausgebrochen haben wird. Lenz konnte eine Probe mit den Schlangen seiner Sammlung nicht verhindern, der Tod erfolgte im Umsehen vor seinen Augen! Bienenstiche im Munde kommen meist zustande, wenn man unversehens in einen Apfel beisst, in dessen Nabel eine Biene übersehen. Solche Fälle zeigen, wie ernst man ihrer schnellen Zunahme und wachsenden Gefahr wegen alle Schwellungen der Zunge nehmen muss. Dass diese Schwellung der Zunge, so mächtig sie ist, rein auf Ausdehnung der Gefässe beruhen kann und deshalb ebenso schnell, wie sie entstand, auch wohl vergeht, sieht man am deutlichsten, wenn sie beim Erstickungstode unter unseren Augen zustande kommt. So wurde mir vor langen Jahren in die Zürcher Klinik ein junger Bursche gebracht, dem ich wegen wiederholter Erstickungsanfälle den Kehlschnitt machen wollte. Er lag horizontal auf dem Operationstisch, der Kopf wurde über die Rolle unter dem Hals zurückgebogen und die Narkose beginnt, während ich mit dem Messer in der Hand daneben stand und die Verhältnisse des Kropfes erörterte. In demselben Augenblick tritt eine Asphyxie ein, der Athem hört sofort auf, und blauschwarz zwängt sich die geschwollene Zunge zwischen die Zähne. Wie der Blitz mache ich mich an die Tracheotomia inferior! Was ich vermuthet, ergiebt sich: viermal musste ich mit dem Munde die volle Luftröhre aussaugen, ehe ich sie von dem Inhalt der geplatzten Cyste so befreit hatte, dass die künstliche Athmung Nutzen bringen konnte. Allmählich kam der bewusstlose Kranke zu sich und erholte sich zur Freude der Zuhörer. Weg war die schwarze Zungenschwellung. (Leider starb der Knabe nach einigen Wochen an einer Lungenentzündung, die verursacht war, wie mir schien, durch das anhaltende

Digitized by Google

Herabsickern von Cystenflüssigkeit hinter der Canüle. Die Cyste lag an der Rückseite des Kropfes und zeigte noch ihre feine Perforationsstelle oberhalb des Kehlschnitts. Die Hoffnung, dass sich der Kropf nach der starken Entleerung wie in anderen Fällen ganz zurückbilden würde, hatte mich damals leider von einer bald nachfolgenden Exstirpation abstehen lassen; die starren Gewebsmassen, welche übrig geblieben, verhinderten die Contraction der Cyste.)

So vergänglich ist also mit dem Blutgehalt in solchen Fällen die Schwellung der Zunge. Dieselbe Ueberfülle der Gefässe sehen wir bei der Glossitis. Das Heilmittel liegt nahe. Alle erfahrenen Chirurgen sind darüber einig, wie zauberhaft dreiste und tüchtige Einschnitte mit ihrem reichlichen Blutverlust eine Abschwellung herbeiführen, die bedrohlichen Erscheinungen schnell beseitigen. So habe ich denn niemals trotz des Alarms den Tod erfolgen sehen. Um so mehr wurde ich jüngst von folgendem Falle überrascht. Mittwoch, den 14. Juni 1893, abends, wurde die 57 Jahre alte Arbeitsfrau Henriette D. aus Rixdorf ihrer Athemnoth wegen zur allfälligen Tracheotomie nach Bethanien geschickt und unter Journalnummer 699 auf der chirurgischen Abtheilung aufgenommen. Das Gesicht war stark gedunsen und cyanotisch, kalter Schweiss auf der Stirn; Nasenflügelathmen und Orthopnoe bestanden dabei. Der Mund war fast nicht zu öffnen, die Zunge sehr stark geschwollen, dick belegt, die Sprache völlig behindert, jedoch nicht heiser. Der Assistent konnte bei der Aufnahme durch eine Zahnlücke den Finger einführen, jedoch liess sich weder an den geschwollenen Mandeln, noch an der hinteren Rachenwand Fluctuation oder sonst etwas besonderes nachweisen. Dagegen war die ganze Gegend unterhalb des Unterkiefers ödematös.

Die weitere Untersuchung gab folgendes: Rasselgeräusche fanden sich auf der rechten Lunge, jedoch ohne Dämpfung, die Herztöne waren leise, dumpf, der Puls weich, klein, 104 in der Minute, bei 42 Respirationen und einer Temperatur von 39,2° C. Dabei bestanden Schmerzen in der Gegend der Leber, ohne dass man sie abtasten konnte. Die Milz war nicht vergrössert, der Urin trübe, concentrirt und enthielt geringe Mengen von Eiweiss, jedoch keine Cylinder. Uebrigens soll die Person stets gesund und kräftig gewesen sein, nur hat sie vor vier Jahren eine schwere Diphtherie durchgemacht. Vor acht Jahren war die Menopause eingetreten. Vorläufig wurde eine Eiskravatte, Eispillen und ein Stellkissen verordnet, doch schaffte das wenig Erleichterung. Die Kranke schlief nur wenig und unruhig, starker Speichelfluss bestand dabei, und das Schlucken von Getränken war unter grossen Anstrengungen eben möglich. Als ich sie am Morgen des 15. Juni zuerst sah, fand ich links auf dem Rücken der Zunge eine weiche, bei Berührung schmerzhafte Stelle, welche auch leicht hervorragte. Ich spaltete diesen Abscess durch einen ausgiebigen Längsschnitt; unter dem ausströmenden Blut liess sich zwar

Digitized by Google

der Eiter wie gewöhnlich nicht unterscheiden, allein die Untersuchung mit dem Finger ergab, dass die Abscesshöhle kleinwallnussgross war, etwa $^1/_2$ cm unter der Oberfläche lag und mit einem Schwant ausgekleidet war. Ausserdem bekam sie wegen Stuhlverhaltung ein Calomelpulver (0,2) und chlorsaures Kali als Mundwasser. Nach der reichlichen Blutung trat lokal, wie gewöhnlich, grosse Erleichterung ein, die Zunge schwoll deutlich ab, die Kranke konnte leichter schlucken und schlief ruhiger; es erfolgte auch ein Stuhlgang. Um so auffallender war, dass sich das Befinden der Kranken trotzdem stetig verschlimmerte. Die Kranke wird benommen, giebt verworrene Antworten, zeigt grosse Unruhe und klagt über Schmerzen besonders in der Lebergegend. Der Leib ist aufgetrieben und bei Druck empfindlich. Die Albuminurie hat zugenommen. Das Verhalten der Temperatur, von Puls und Respiration zeigt folgende Tabelle:

	Temperatur			Puls		Respiration	
	morgens	abends	nachts	morgens	abends	morgens	abends
am 14. Juni	—	39,2	—	—	104	—	42
„ 15. „	38,0	38,7	—	100	—	38	—
„ 16. „	40,1	40,7	40,2	112	128	42	44
„ 17. „	38,9	39,8	38,6	—	132	40	64

Am 17. Juni wurde der Puls sehr klein, die Benommenheit wächst, am Abend tritt Röcheln ein, und bei voller Somnolenz erfolgt um Mitternacht der Tod. Die am 19. Juni vorgenommene Section ergab keine gröberen Veränderungen. Es fand sich Oedem der Pia und Hirnsubstanz, leichte Leptomeningitis zwischen den Falten, Lungenödem in beiden Oberlappen. Neben der rechten Wurzel war eine apfelgrosse Stelle diffus erweicht und erinnerte in ihrem Aussehen und Gefühl an den Zungenabscess. Das Herz war etwas dilatirt, ohne Veränderung an den Klappen und der Muskelsubstanz. Die Milz war nicht vergrössert und derb, die Leber vergrössert. Drückte man den Querschnitt dieser weichen Fettleber zusammen, so sah man mehrfach nicht bloss Fetttröpfchen hervorquellen, sondern auch gelblich weisse Massen von der Grösse eines Stecknadelknopfes bis zur Grösse einer halben Erbse. Unter dem Mikroskop zeigte sich aber, dass sie auch bloss aus Fetttröpfchen in Haufen bestanden. Die Zunge war noch etwas vergrössert, dick belegt, ohne weitere Abscessheerde. Die Schnittstelle war bereits von Grund aus geheilt und verklebt. In den Mandelkrypten fanden sich eingedickte, harte Massen, kein Eiter. Nirgends fand sich im Kehlkopf oder der Luftröhre auf der leicht ödematösen Schleimhaut ein Belag. Beide Nieren waren leicht entzündlich geschwollen, an der Kapsel sah man bei schiefer Beleuchtung Spuren von Substanz haften. So zeigte sich also, dass die Glossitis in diesem unerwartet ungünstigen Falle nur Theilerscheinung einer allgemeinen Infectionskrankheit war, so dass ihr lokal günstiger Verlauf auf den schliesslichen Ausgang keinen Einfluss hatte. Von Pyämie, Septhämie konnte keine Rede sein.

Digitized by Google

Beim Abstreichen von Schnittflächen der Leber und Niere mit sterilisirtem Messer und Färbung des Abstrichs mit Ziehl'schem Carbolfuchsin ergaben sich bei der bacteriologischen Untersuchung vereinzelte kleine Bacterien mit nicht gefärbten Sporen in der Mitte, die Herr Dr. John Siegel als die Bacterien der von ihm in Britz und Rixdorf beobachteten Epidemie wiedererkannte. Schon vor einigen Jahren hat Herr Dr. John Siegel die von ihm in Britz beobachtete Endemie beschrieben unter dem Namen der Mund- oder Aphthenseuche zum Unterschied von der Maul- und Klauenseuche der Thiere, durch deren Uebertragung sie zustande kommt. Da diese Epidemie jedoch noch immer anhält, allein bisher unter den Chirurgen wenig Interesse erregt hat, habe ich Herrn Dr. John Siegel gebeten, uns seine weiteren Erfahrungen darüber mitzutheilen. Es ergiebt sich daraus, dass die Zunge bei dieser Mundseuche zwar öfters mitleidet, aber doch keineswegs constant betheiligt ist, so dass man auch hier keine Berechtigung hat, von einer epidemischen Glossitis zu reden.

2. Herr Siegel (Britz): **Ueber Glossitis und Mundseuche.** (Siehe die Vorträge im II. Theil dieses Bandes.)

Herr Lindner: Nach diesen Mittheilungen muss ich an eine Epoikie auf meiner Kinderstation denken. Wir haben vor etwa zwei Monaten in einem Saale derselben eine sehr eigenthümliche Mundaffection beobachtet. Ich bin allerdings nicht darauf gekommen, dieselben hiermit in Verbindung zu bringen. Undenkbar wäre es ja nicht, dass etwas ähnliches zugrunde läge. Es erkrankte eine Reihe von Kindern, und zwar im Anschluss an einen Fall, der bei einem resecirten Kinde zunächst vorkam, an einer Affection des Mundes mit starken Geschwüren an den Lippen, mit Fieber, das einige Tage anhielt, zum Theil gar nicht gering war, allgemeinem Uebelbefinden, es ist aber keins von den Kindern gestorben, sondern etwa nach acht Tagen die Sache wieder in Genesung übergegangen. Ich habe zunächst an gewöhnliche aphthöse Stomatitis gedacht, aber zugleich meinen Assistenten gegenüber betont, dass es doch ein sehr eigenthümliches Bild wäre, das mit den gewöhnlichen Aphthen nicht stimmte. Besonders war das Ulceriren der Lippen ganz auffällig ausgeprägt. Die Kinder lagen da, sahen furchtbar aus, die Lippen mit dicken Borken bedeckt, und ausserdem bestand, wie gesagt, ein nicht unbedeutendes Fieber. Durchfall und Magenstörungen sind wohl dabei vorgekommen, wir haben allerdings darauf damals kein besonderes Gewicht gelegt, weil ja überhaupt der Import von Secreten geschwüriger Processe des Mundes und der Lippen immerhin die Organe der Verdauung nicht unbetheiligt lässt. Ich lasse es dahingestellt, ob es eine derartige Erkrankung gewesen ist; für unmöglich halte ich es nicht, ein anderes war dieses Krankheitsbild jedenfalls, als ich es bei der gewöhnlichen aphthösen Munderkrankung beobachtet habe. Die Sache war ganz ausserordentlich

Digitized by Google

ansteckend; es ging von Bett zu Bett, von dem ersten Kind an, und die Kinder haben eine Weile recht darunter gelitten. Weitere Beobachtungen haben wir nicht machen können, besonders haben wir Beobachtungen an Leichen glücklicherweise nicht machen können, da keins von den Kindern gestorben ist. Sie waren in der gewöhnlichen Weise behandelt worden mit Säuren und mit Spülungen, und es ist alles wieder in Genesung übergegangen.

Herr Köbner: Ich habe mir schon vor acht Wochen, als Herr Boas im Verein für innere Medicin einige von ihm gesehene Fälle dieser Aphthenseuche vortrug und gleichzeitig auf die zahlreichen Beobachtungen des Herrn Collegen Siegel Bezug nahm, einige Bemerkungen dazu erlaubt, zu welchen ich mich durch den eben gehörten Vortrag von neuem mit einigen Zusatzfragen angeregt fühle. Bei mehreren Epidemieen von Maul- und Klauenseuche von Rindern in englischen und namentlich schottischen Rinderzüchtereien, von welchen in den sechziger Jahren in der englischen Litteratur berichtet wurde, bei verschieden grossen Epidemieen, die ich zum Theil selbst in den Alpenwirthschaften der Schweiz — zuletzt recht schwer in der gegen 180 Rinder zählenden der grossen Hotelwirthschaft in Flims — beobachtet habe, mit einer relativ hochprocentigen Invalidisirung der Thiere bezüglich ihrer Milchproduction, ihrer Fruchtbarkeit, ihrer Verwendbarkeit im Ackerbau — sie verlieren nämlich zum Theil sogar ihre Klauen, — und mit einer nicht geringen Mortalität, ferner nach einigen Berichten aus Süddeutschland, z. B. von Cnyrim aus der Milchversorgungsanstalt der Stadt Frankfurt a. M., welche vor einiger Zeit wegen einer solchen Epidemie geschlossen werden musste — ist hinsichtlich der vereinzelten, überall dort stattgehabten Uebertragungen auf Menschen der gemeinsame Grundzug eines sowohl bei Erwachsenen als bei Kindern im ganzen benignen Verlaufes hervorgetreten. Ein solcher ist auch für die Ansteckungen einzelner Kinder von maul- und klauenseuchekranken Ziegen, z. B. von Rudolf Demme vor etwa zehn Jahren in einem seiner Jahresberichte aus dem Jenner'schen Kinderspital in Bern beschrieben worden. So war es auch hier bei dem Fall, den Dr. William Levy auf meine Veranlassung vor einigen Jahren in der dermatologischen Vereinigung vorstellte, nachdem ich ihn vorher selbst begutachtet hatte. Derselbe betraf einen Knecht aus einer kleinen Molkerei nahe am Schönhauser Thor, welche veterinärpolizeilich geschlossen wurde. Der Mann hat seine Aphthenseuche ausserordentlich leicht durchgemacht unter Erscheinungen, die zum Theil denen der Kinder auf der Abtheilung des Herrn Collegen Lindner ähnlich waren. Da waren in der That, als ich ihn um den achten Tag seiner Erkrankung sah, an dem Lippenroth und der Nachbarhaut der Ober- und Unterlippe nur noch wenige, zum Theil schon verkrustete oder excoriirte Stellen, an der Mund- und Zungenschleimhaut Reste geborstener und an beiden Händen einige grössere,

Digitized by Google

eitrig getrübte Blasen. Der Mann war nur leicht erkrankt, hatte nur vorübergehenden Appetitverlust gehabt, gastroenteritische Symptome sollten gar nicht, nur eine leichte Angina zu Anfang dagewesen sein. — Ich wollte damit nur begründen, gegenüber dieser Benignität der grossen Mehrzahl der früheren Erkrankungen an so verschiedenen Orten, deren objective Beobachtung und Schilderung man ja nicht bestreiten kann, obwohl ihnen selbstverständlich jedes bacteriologische Eingehen fehlt, ein Eingehen, welches übrigens Professoren der hiesigen Thierarzneischule, die ich gelegentlich des Falles des Herrn Dr. W. Levy zu Rückimpfungen von jenem Knecht auf ein Kalb u. dergl. veranlassen wollte, mit dem Hinweise auf bis dahin negative Reincultur- oder Impfversuche seitens hiesiger Veterinärärzte ablehnten, — hat mir die hohe Mortalität beim Menschen in der Rixdorfer Epidemie ganz ausserordentlich imponirt. Ich muss sagen: sie erscheint fast wie eine neue Infectionskrankheit. Sowohl die umfangreichen Hämatome der Haut, als die schweren gastroenteritischen und typhösen Erscheinungen sind, wie mir scheint, etwas so ausserordentlich bemerkenswerthes, dass man in der That den vortragenden Herrn Collegen bitten muss, vielleicht uns doch über die Bedingungen, die er möglicher Weise bei einzelnen seiner Kranken hat ermitteln können, in erster Reihe über die Art der Uebertragung, einige Mittheilungen machen zu wollen, ob es in der That, wie fast alle früheren Beobachter annehmen, ausschliesslich der Genuss von Milch kranker Thiere war, die hier solch' schwere Infectionen veranlasst hat, oder ob hier noch irgend ein anderes Vehikel oder ein anderer Uebertragungsmodus inbetracht zu ziehen ist? Ausserdem habe ich aber nicht genau vernommen, ob bei den gelungenen Impfungen auf eine Kuh und mehrere Kälber an der Impfstelle selbst ein Lokalaffect vor den Fernwirkungen im Maule und an den Klauen auftrat? Ich habe das wohl nur überhört?

Herr Siegel: Ich möchte dem Herrn Vorredner erwidern, dass die Impfungen mit den Reinculturen in der ersten Zeit sämmtlich cutan vorgenommen wurden, ohne jemals einen Effect damit zu erreichen. Ich nahm an, dass die Reinculturen eben durch die Züchtung auf künstlichem Substrat einen Theil ihrer Virulenz verloren hatten und nur in grossen Aufschwemmungen noch eine Wirkung haben würden, und habe infolgedessen die sämmtlichen später folgenden Impfungen intraperitoneal gemacht, indem ich eine Reihe von Aufschwemmungen der Bauchhöhle einverleibte, und ich constatirte nach fünf bis acht Tagen eine Bläschenaufschwelluug am Maule. Was die andere Frage anbetrifft: die Art der Uebertragung, in welcher Weise die Art der Erkrankung in den meisten Fällen beobachtet wurde, so kann ich erwidern, dass ich, was ich schon in meiner ersten Arbeit hervorhob, das gesammte Bild der Krankheit in zwei Abtheilungen theilen möchte. Aehnlich wie man Variola und Vac-

Digitized by Google

cine, die wahrscheinlich doch auch denselben Erreger haben, in zwei parallel gehende Classen theilen kann, so habe ich die Uebertragung direkt durch Milch und Berührung der Thiere meistentheils mit leichten äusseren Erscheinungen einhergehen sehen, also z. B. bei den Weibern, die ausschliesslich damit beschäftigt waren, die Kühe zu putzen, wie auf den grossen Rittergütern. Dagegen wenn zufällig von diesen Personen jemand etwas schwerer erkrankt war und in seinem Hausstand darniederlag, dann erkrankte die ganze Familie immer unter schweren Erscheinungen, und so. glaube ich, hat sich die Epidemie also bei den ungünstigen hygienischen Verhältnissen — ich will hervorheben, dass der Ort etwa 6—7000 Einwohner hat; die Bevölkerung wohnt in sehr schlechten Häusern, von Wasserleitung, Canalisation ist keine Spur, ausserdem ist es eine zusammengedrängte Bevölkerung des ärmsten Proletariats; also alle Bedingungen zum Auswachsen einer Infectionskrankeit sind gegeben, und in solchen Wohnungen bildete sich dann, wenn ein derartiger Fall hinzukam, sofort eine Pandemie des Hauses aus. Ich habe eigentlich niemals in einem Hause einen einzelnen Fall in Behandlung gehabt, sondern immer ganze Familien, und einige Wochen darauf dann in dem nächstbelegenen Hause. Aber die Ansteckungsfähigkeit von Mensch zu Mensch ist noch grösser als von Thier zu Mensch. Dagegen sind die äusseren Erscheinungen genau dieselben.

Herr Lindner: Ich möchte noch bemerken: wenn diese Erkrankung, die bei mir stattgefunden hat, wirklich diese betreffende Krankheit darstellt, so würde das immerhin nur durch Milch gekommen sein können. Das betreffende Kind, welches die Krankheit zuerst bekam, war schon seit längerer Zeit bei uns; es war ein hüftresecirtes Kind, das schon Wochen vorher wegen einer Oberschenkelfractur bei uns gewesen war, und es ist dann die Erkrankung ganz streng von Bett zu Bett gegangen; sie ist auch nicht gesprungen. Also die zweite Erkrankung betraf das Kind, das neben dem ersten lag, die dritte das, welches wieder neben dem zweiten erkrankten lag. So ist es an der ganzen einen Seite des Krankensaales entlang, aber auf die andere Seite nicht hinübergegangen. Nun haben durchweg bei uns die Kinder ihr eigenes Geschirr, was möglichst ausgezeichnet ist, so dass es nicht verwechselt werden kann, womöglich Eigenthum der Betreffenden ist, und natürlich ist sofort die Verordnung getroffen, dass eine Uebertragung durch gemeinsame Benutzung von Ess- und Trinkgeschirren jedenfalls ausgeschlossen sein musste. Die Infection kann also nur in anderer Weise, nicht durch direkte Contagion vor sich gegangen sein. Die Kinder liegen immerhin so weit auseinander, dass sie sich nicht berühren können, und waren dazu wenig geneigt bei dem ziemlich unangenehmen Aussehen der erkrankten Nachbarn, sich in irgendwelcher Weise mit denselben zu beschäftigen, während die Erkrankten so still lagen und so mitgenommen waren, dass sie auch nicht

Digitized by Google

etwa sich zu den anderen hinübergebeugt haben. Es waren übrigens lauter Kinder, die das Bett hüten mussten, die schwere Operationen durchgemacht hatten, also ein Verkehr ist jedenfalls sehr beschränkt gewesen.

Herr Siegel: Ich möchte demgegenüber erwähnen, dass in diesem Falle doch die Ansteckung leicht durch die Wärter und Wärterinnen hervorgerufen sein kann. Es mag die Aufsicht auch noch so streng sein, so ist das doch niemals ausgeschlossen.

Herr Skamper: Ich habe im Mai d. Js. in einer Familie eine beschränkte Epidemie von Maul- und Klauenseuche, die sich auf fünf Personen bezog, beobachtet, und zwar erkrankte zunächst ein dreijähriges Kind, und hier war offenbar die Milch die Ursache. Es war Milch, die aus der Gegend von Britz bezogen worden war. Das Kind erkrankte ziemlich schwer mit charakteristischen Erscheinungen der Affection, mit Fieber über 39° und schwerer Prostration. Einige Zeit später erkrankten dann die Geschwister; zunächst drei bis vier Tage darauf ein älteres Kind, und dann wieder einige Tage später ein zwölfjähriges Kind. Gerade letzteres zeigte auch ein ausserordentlich hohes Fieber und hatte eine deutlich nachweisbare Vergrösserung der Milz und sehr beträchtliche Leberschwellung; alles Erscheinungen, wie sie bei einer schweren Infection hervorzutreten pflegen. Auch die Eltern dieser Kinder waren, allerdings in leichterer Weise, erkrankt. Ich möchte noch hervorheben, dass die Mutter des Kindes die Milch absolut nicht angerührt hat, da sie überhaupt niemals Milch geniesst, so dass bei ihr die Infection jedenfalls auf einem anderen Wege stattgefunden haben muss, als durch die Milch. Dagegen hat das erst erkrankte Kind sehr reichlich die Milch zu sich genommen, ebenso der Vater des Kindes. Die Mittheilung dürfte demnach vielleicht geeignet sein, ein gewisses Licht auf die verschiedene Art der Mundseuche zu werfen.

Herr Langenbuch: Ich habe auch im Laufe der Jahre eine kleine Reihe von Fällen dieser Infectionskrankheit bei Kindern beobachtet. Den ersten Fall sah ich als Assistent in Bethanien. Dort war ein Säugling aufgenommen worden, dessen Lippen vollständig in dunkelrothe Borken verwandelt waren, Wir wussten eigentlich nicht, wie wir es auffassen und was wir damit machen sollten. Wir dachten an Diptheritis, fanden auch Geschwüre an der Zunge, vermissten aber die eigentlichen Kennzeichen der Diptheritis, so dass es mit der Diagnose haperte. Ebenso waren wir auch therapeutisch ziemlich machtlos. Wir suchten die Borken abzuwaschen, den Geschwürsgrund zu beizen u. s. w., aber an eine allgemeine Infectionskrankheit dachten wir in der That nicht. Dann habe ich ähnliche Fälle im Lazaruskrankenhause ab und zu sporadisch auftreten sehen, die sich ganz ähnlich sahen, so dass ich sie immer wieder als die gleichartigen zu erkennen vermochte; und auch in diesen hat die Therapie Ersichtliches nicht zu erreichen vermocht. Dagegen habe ich nur drei

Digitized by Google

oder vier Fälle von echter Glossitis bei Erwachsenen gesehen. Es war hier die Affection wirklich von einer parenchymatösen Entzündung der Zunge ausgegangen, und ich glaube, dass diese von mir gesehenen Fälle eine ganz andere Krankheit darstellen, als diese Aphthenerkrankung, falls sich nicht doch ein Zusammenhang ähnlich wie bei dem Rose'schen Falle ergeben sollte. Auch da sah ich den ersten Fall in Bethanien, und zwar in Abwesenheit des Herrn Geheimrath Wilms. Der Mann hatte ziemliche Athemnoth, und als wir Assistenten gerade darüber deliberirten, was wir thun sollten, kam ein alter Generalarzt, der dort immer zu Besuch kam (Zuruf: Keil!) — ja, Keil hiess er, und hörte, dass wir von einer eventuell nöthigen Tracheotomie sprachen. Wo werden Sie hier tracheotomiren! rief er aus, geben Sie ihm eine ordentliche Portion Tartarus stibiatus, dass er tüchtig bricht, und dann ist er gesund. Wir folgten seinem Rath, und in der That trat nach reichlichem Erbrechem eine grosse Erleichterung und schnelle Abschwellung ein, und ich muss sagen, dasss ich diesen Rathschlag in zwei oder drei anderen Fällen, die ich zu beobachten Gelegenheit hatte, befolgt habe, mit promptem Erfolge. Ich wollte das nur erwähnen, weil vielleicht mancher College, wenn er mit der Therapie in Verlegenheit kommt und sich nicht zu helfen weiss, dies getrost versuchen kann; denn man hat ja nicht immer gleich die Tracheotomie zur Hand.

Herr Rose: Ich möchte nur noch darauf aufmerksam machen, dass immerhin in der letzten Zeit aphthöse Affectionen bei Kindern complicirt durch Gingivitis in einem Grade vorgekommen sind, wie ich es nie zuvor gesehen habe, so dass jetzt hinterdrein mir wohl zweifellos ist, dass es mit dieser Seuche in gewissem Zusammenhange stehen kann. Mir scheint, der Vortrag des Herrn Collegen Siegel hat für uns Spitalärzte noch eine grosse anderweite Wichtigkeit, worauf Herr College Lindner schon hingewiesen hat. Bethanien zeichnet sich aus durch eine eigene gute Milchwirthschaft, auf die ich für meine Kinderstation immer sehr viel gehalten habe. Nun war auch hier bei einem Stück die Maul- und Klauenseuche ausgebrochen, und wir haben uns natürlich die Frage vorgelegt: was soll nun geschehen? Da der Thierarzt behauptete, in diesem Frühjahr sei es nicht so arg mit der Maul- und Klauenseuche — wurde auf Isolirung verzichtet; so sind die Thiere alle angesteckt worden und haben sie schnell durchgemacht. Wir haben allerdings viel Milch ausser dem Hause kaufen müssen, Was nun die Vorsichtsmaassregeln beim Gebrauch unserer Milch betrifft, so habe ich weiter nichts gethan, als dass ich den Rath gegeben habe, doppelt sorgfältig alle Milch, die gebraucht wird, aufzusieden. Natürlich wird ja auch sonst bei uns keine rohe Milch genossen. Ich kann zu meiner Zufriedenheit constatiren, dass keine Ansteckung in der Anstalt bei den Kindern entstanden ist. Es ist ja jetzt von grossem Interesse zu vernehmen, dass eigentlich die An-

Digitized by Google

steckung durch die Milch überhaupt nicht so arg ist, wie die Uebertragung durch den Menschen. Ich glaube, ich handle wohl in Ihrem Sinne, wenn ich Herrn Collegen Siegel den Dank ausspreche für die grosse Mühe, die er sich gegeben hat, seine Erfahrungen hier zusammenzustellen und uns vorzutragen.

3. Herr A. Köhler (ausserhalb der Tagesordnung). Vor einigen zwanzig Jahren wurde auf Anregung und nach Anleitung des Herrn Geheimrath v. Bardeleben von unserem Oberwärter Fruntzke in der Charité der erste **Gehstuhl für Kranke** mit verschiebbaren Armstützen hergestellt. Dieser Apparat hat sich in der langen Reihe von Jahren sehr gut bewährt, und wir haben namentlich in den letzten Jahren bei den zahlreichen ambulant behandelten Kranken mit Knochenbrüchen die ersten Gehversuche immer mit diesem Gehstuhl machen lassen. Hier im Krankenhause besass er auch keine weiteren Nachtheile, denn seine Grösse und seine Breite hindern es doch nicht, dass er über die Corridore und durch die breiten Flügelthüren von einem Raum in den anderen hineingerollt wird. Wenn man aber in der Stadt einen solchen Apparat verwenden wollte, so würde diese unbequeme Grösse doch ein bedenkliches Hinderniss sein. Nun hat Fruntzke eine Aenderung daran angebracht, die darin besteht, dass man den Apparat zusammenklappen und so bequem transportiren kann (Demonstration). Diese Aenderung hat der Festigkeit nichts geschadet und sehr viel zur Brauchbarkeit des Apparats beigetragen.

4. Herr Rose spricht über die **Operation der angeborenen Hüftluxation** und zeigt zur Begründung seiner Ansichten ein Präparat vor, dessen Beschreibung anderen Orts erfolgen wird.

5. Herr Canon: **Bacteriologische Blutuntersuchungen bei Sepsis.** (Siehe die Vorträge im II. Theil dieses Bandes, p. 72.)

6. Herr Hübner zeigt einen Fall von **malignem Lymphom** aus der chirurgischen Kinderabtheilung von Bethanien vor. (Der Vortrag wird ausführlich in der Deutschen Zeitschrift für Chirurgie erscheinen.)

Sitzung am 13. November 1893.

Vorsitzender: Herr Sonnenburg; Schriftführer: Herr Langenbuch.

1. Herr v. Bergmann widmet einige Worte der Erinnerung dem Andenken des jüngst verstorbenen Professor **Léon Le Fort** in Paris, in dessen ganzem Bildungsgange sowie seiner schriftstellerischen Thätigkeit sich das Bestreben offenbart habe, den Arbeiten auch anderer als französischer Chirurgen gerecht zu werden. Infolge dessen habe er sich auch

Digitized by Google

der Sympathie von uns deutschen Chirurgen besonders zu erfreuen gehabt. Sein Tod sei in der Woche eingetreten, in welcher die Herren v. Esmarch und v. Bardeleben einen Antrag der deutschen Gesellschaft für Chirurgie, ihn zum Ehrenmitgliede zu erheben, eingereicht hätten. Besonders nahe sei er den Berliner Chirurgen getreten, als er 1890 zum zehnten internationalen Congress hier verweilte und zu seinem Gelingen nicht wenig durch sein Präsidium in der chirurgischen Section beitrug. Zum ehrenden Gedächtniss des Verstorbenen erheben sich die Anwesenden von ihren Sitzen.

2. Herr Sonnenburg: Bevor ich Herrn Canon das Wort zu seinem Vortrage gebe, möchte ich einige Bemerkungen vorausschicken. Es ist bekanntlich heutzutage einigermaassen schwierig, in der Vorlesung den Studenten und Aerzten, selbst wenn das klinische Bild oft noch Verschiedenartigkeiten genug darbietet, die Unterschiede der Sepsis und der Pyämie klar zu machen. Handelt es sich doch, was die Aetiologie beider Krankheiten anbetrifft, um ein und dieselben Organismen bei beiden Affectionen. Selbst wenn wir an einer Sepsis festhalten, die einzig und allein durch gelöste chemischs Giftstoffe bedingt wird, die sogenannte toxische Form im Gegensatz zu der anderen, häufigeren, durch Spaltpilze hervorgerufenen Form, so finden zwischen beiden Formen so viele Uebergänge und Combinationen statt, dass die Grenzen gar nicht zu ziehen sind. Nun sehen wir aber auch ferner, dass es eine Sepsis giebt ohne jede Spur von Metastasen, Sepsis aber auch mit diffusen Metastasen, Sepsis mit Thrombose und Embolie. Auf der anderen Seite beobachten wir Pyämie ohne Metastasen, dann wieder Pyämie mit Metastasen, endlich auch eine mit Thrombosen und Embolie oder mit Thrombosen allein. Mit Recht werden daher immer mehr Stimmen laut, welche beide Krankheiten sowohl klinisch wie anatomisch nicht mehr trennen wollen und den zusammenfassenden Begriff der Pyo-Sephthaemie aufstellen. Im grossen und ganzen neigen wir auch zu dieser Ansicht und haben versucht, auf bacteriologischem Wege an der Hand unserer Fälle diese Ansicht zu begründen. Wie weit uns das aber gelungen ist, darüber bitte ich Herrn Canon zu referiren.

3. Herr Canon: **Bacteriologische Blutuntersuchungen bei Sepsis, Pyämie und Osteomyelitis** (mit Krankenvorstellungen). (Der Vortrag ist in der Deutsch. Zeitschr. f. Chir. Bd. 37, Heft 4 und 6 veröffentlicht).

Discussion: Herr Sonnenburg (Krankenvorstellung): Abgesehen von der schweren septischen Form von Infection, deretwegen Ihnen dieser kleine Patient vorgestellt wird, und von der er, wie Sie sehen, sich vollständig erholt hat, bietet der Kranke wegen der Localisation der Krankheit grosses klinisches Interesse. Er kam in unsere Behandlung wegen einer acuten Osteomyelitis der rechten Clavicula und der linken Hüftgelenkspfanne.

Digitized by Google

Das Schlüsselbein war schon nekrotisch, musste entfernt werden und hat sich, wie Sie sich überzeugen können, recht vollständig regenerirt. Es gelingt bekanntlich äusserst selten, ohne Resection des Kopfes die erkrankte Pfanne wirksam zu behandeln. So ging es auch bei diesem Patienten. Trotz Incisionen, Drainage des kleinen Beckens nach mehreren Richtungen, Abtragung der kranken Knochen von innen, besserte sich der Zustand erst wesentlich, nachdem ich mich entschlossen hatte, den gesunden Femurkopf zu entfernen und die kranke Pfanne zu reseciren. Trotz des jammervollen Zustandes, trotz der schweren Infection durch den Staphylococcus aureus, der bereits im Blute bei ihm vorhanden war — und gerade letzterer Umstand verschlechtert nach unseren Erfahrungen die Prognose —, fingen die grossen und zahlreichen Wunden an zu heilen, der Patient konnte nach Wochen als gerettet und in bester Heilung angesehen werden. Heute erscheint der Knabe vor Ihnen nicht allein als glänzendes Beispiel einer mit allen Hülfsmitteln moderner Chirurgie überwundenen Infection, sondern auch um Ihnen einen modificirten Hoffa'schen Apparat zu zeigen, der ihm dazu verhilft, die letzten Folgen der Erkrankung der Hüfte mit Erfolg zu beseitigen.

Herr Canon: Bei dem zweiten der Patienten, den ich hier die Ehre habe Ihnen vorzustellen, habe ich den Staphylococcus albus im Blut gefunden. Ich habe den Eiter untersucht: er war im Eiter in Reincultur vorhanden, und die Mikroorganismen im Eiter und im Blut stimmten vollständig mikroskopisch und culturell überein. Der Patient hatte eine chronische Osteomyelitis der Tibia, welche sich acut verschlimmerte und septische Erscheinungen hervorrief; das Bein musste amputirt werden. Einige Tage nach der Amputation stellten sich unter hohem Fieber Husten und Auswurf ein. Im Auswurf fanden sich in ziemlicher Menge die Staphylococcen; in dem unteren Theile der rechten Lunge war Dämpfung und Rasseln. Nach einiger Zeit liessen diese Symptome wieder nach; Husten und Auswurf ist jetzt fast ganz verschwunden. Es ist sehr wahrscheinlich, dass es sich hier um einen Lungeninfarct gehandelt hat, zumal da der Patient noch später einen Glutaealabscess bekommen hat, der ebenfalls Staphylococcen in Reincultur enthielt. Der dritte Patient ist ein Fall von Pyämie. Ich habe nichts bei ihm im Blute gefunden, trotz sehr häufiger Untersuchung. Er hatte eine Phlegmone im Anschluss an eine complicirte Zehenfractur, kam dieser Complication wegen in das Krankenhaus und musste schliesslich amputirt werden. Das war eine Streptococceninfection; es hatte sich kurz vor der Amputation ein Erysipel an dem betreffenden Unterschenkel gebildet. Ob dies nun durch dieselben Streptococcen verursacht war, die im Phlegmoneneiter vorhanden waren, oder ob es eine neue Infection war, bleibt dahingestellt. Jedenfalls ist nach der Amputation das Erysipel nicht weiter gegangen. Dagegen ging die Eiterung in der Tiefe weiter, und es musste noch viel gespalten werden. Es

Digitized by Google

bildeten sich dann einige Abscesse, einer am Arm und einer in den Glutäen, die ebenfalls Streptococcen enthielten. Es ist bei dem Patienten fünf-, sechsmal untersucht worden, ohne Mikroorganismen im Blute zu finden. Diese vierte Patientin hat ebenfalls eine lang dauernde chronische Pyämie gehabt, im Anschluss an eine Mittelohreiterung. Sie hat 8—10 Abscesse an verschiedenen Körperstellen gehabt, welche immer Streptococcen enthielten. Ihr Blut ist auch häufig untersucht worden, und es wurde niemals etwas gefunden. Diese beiden Fälle würde ich zu der dritten Gruppe rechnen, den Fällen der reinen Pyämie.

Herr Pfuhl: Ich wollte mir nur ein paar kurze Worte zu der Einleitung des Herrn Professor Sonnenburg gestatten. Er sagte, dass man heutzutage nicht mehr die Begriffe „Pyämie“ und „Septicämie“ auseinanderhalten könnte, und hat deshalb vorgeschlagen, den Ausdruck „Pyosepticämie“ zu gebrauchen. Meine Herren, diese Benennungen stammen aus einer Zeit, wo man die Ursachen dieser Krankheiten noch nicht kannte. Heutzutage aber wissen wir ganz genau, dass wir bei genauer Untersuchung in jedem Falle von Pyämie oder Septicämie entweder eine Allgemeininfection mit Streptococcen oder eine Allgemeininfection mit anderen Mikroorganismen finden. Es geht den Chirurgen mit diesen Begriffen so, wie den Bacteriologen und Epidemiologen mit den alten überkommenen Ausdrücken „contagiös“ und „miasmatisch“. Wir haben die Ausdrücke „contagiös“ und „miasmatisch“ einfach in die Rumpelkammer geworfen und betrachten jetzt jede Infectionskrankheit für sich. Ich glaube, es wäre gut, wenn die Chirurgen auch die Ausdrücke Pyämie und Septicämie aufgeben und einfach von Allgemeininfection mit Staphylococcen oder mit Streptococcen sprechen wollten. Jeder Chirurg muss heutzutage imstande sein, festzustellen, ob eine Infection mit Staphylococcen oder mit Streptococcen vorliegt. Nun ist es ja möglich, dass er vorher der Krankheit einen Namen geben muss, bevor die bacteriologische Untersuchung vollendet ist. Dann kann er sich damit helfen, dass er einfach von Sepsis spricht, bis der Nachweis von Staphylococcen oder Streptococcen geglückt ist. Ich glaube, dass es ganz gut wäre, wenn die Chirurgen den Epidemiologen in der Eliminirung veralteter Ausdrücke nachfolgten.

Herr v. Bergmann: Es ist ganz schön, von Staphylococceninfection hier und von Streptococceninfection dort zu sprechen, wenn diese zwei verschiedenen Infectionen auch klinisch verschieden auftraten, wenn z. B. die Staphylococcusinfection immer Metastasen und die Streptococcusinfection immer nur lokal fortschreitende Eiterungen machen würde. Das ist aber nicht der Fall. Der Kliniker wie der pathologische Anatom müssen an das am Krankenbette und dem Sectionstisch Thatsächliche sich halten, und das ist und bleibt zunächst noch die Eiterung mit und die Eiterung ohne Metastasen. Für beide kann ein und dieselbe Ursache, der gleiche und

Digitized by Google

nämliche pyogene Mikrococcus verantwortlich gemacht werden, denn nicht nur der Staphylococcus macht metastatische Eiterung, sehr oft, sogar ganz gewöhnlich, macht diese auch der Streptococcus. Beide dringen in die Thromben phlegmonöser Heerde ein, machen diese brücklig und zur Quelle Metastasen erregender Eiterungen. Es wäre schön, wenn es so wie die klinisch differenten Formen auch differente Ursachen im Gebiete der Eiter erregenden Mikroben gäbe, — zur Zeit ist das aber noch nicht erwiesen.

Herr Sonnenburg: Wenn ich mir noch eine Bemerkung erlauben darf, so ist es ja für uns Chirurgen ungemein interessant, wie im Laufe der letzten Jahre durch die bacteriologischen Untersuchungen unsere Kenntnisse der Sepsis und der Pyämie gefördert worden sind. Aber unsere Kenntnisse sind noch im werden, und es dürfte wohl nicht richtig sein, bereits heute die bacteriologischen Erfahrungen à tout prix den klinischen Bildern anpassen zu wollen. So machte es mir vor einem Jahre noch den Eindruck, als ob man die Prognose der Sepsis je nach dem positiven oder negativen Befunde von Coccen im Blute modificiren könnte. Weitere Beobachtungen haben gelehrt, dass man sich darauf doch nicht so ganz verlassen darf. Dass ein Unterschied zwischen der Streptococcensepsis und der Staphylococcensepsis existirt, ist nicht anzunehmen. Beide können in gleich foudroyanter Weise verlaufen. Wir sind ja noch lange nicht am Ende dieser Arbeiten. Ich hoffe, dass wir auf diesem Wege noch viel lernen werden. Interessant ist es aber, dass wir infolge der bacteriologischen Kenntnisse und Untersuchungen in der Lage sind, nicht allein klinische Erscheinungen richtig zu deuten, sondern auch bestimmte, im Wundverlauf auftretende Symptome vorherzusagen. Ein Beispiel möge dieses erläutern. Ich hatte an einem und demselben Morgen zwei Amputationen wegen schwerer Sepsis, die klinisch kaum Unterschiede zeigten, zu machen. In beiden Fällen war der Fuss zum Theil gangränös, die Weichtheile vom Eiter unterminirt, die Sehnen entblösst. Bei beiden Patienten fand sich im Eiter der Staphylococcus pyogenes albus, bei dem einen Patienten aber auch gleichzeitig im Blute. Bei demjenigen Patienten, bei dem sich die Coccen bereits im Blute vorfanden, zeigte sich am nächsten Morgen, wie wir es ganz richtig vorausgesagt hatten, eine eitrige Infiltration der Amputationswunde, bei dem anderen blieb die Wunde intact, d. h. sie sah gut aus, war gut gefärbt, und es zeigte sich auch später keine Eiterung. Bei dem ersten Patienten traten schliesslich kolossale Senkungen auf, die noch zu manchen chirurgischen Eingriffen Veranlassung gaben. Hier waren offenbar durch die Amputation die Staphylococcen wieder auf die Wundfläche aus den Gefässen ausgesät worden und fingen wieder an zu wuchern. Bei dem anderen aber, der keine Staphylococcen im Blute hatte, blieb die Wunde, obwohl auch hier scheinbar ebenso schwere Sepsis wie in dem anderen Falle bestand, rein und eiterte nicht.

Digitized by Google

4. Herr Körte: Vorstellung eines **operativ geheilten Falles von Gallenstein-Ileus.** (Siehe die Vorträge im II. Theil dieses Bandes.)

5. Herr Sonnenburg: **Der retrograde Katheterismus bei impermeablen Strikturen.** (Mit Krankenvorstellung.) M. H.! Ich erlaube mir, Ihnen heute einen Patienten vorzustellen, den ich wegen impermeabler Strictur operirt habe. Gerade zur Erinnerung an Le Fort glaube ich, diesen Gegenstand heute berühren zu dürfen, weil, wie Sie wissen, Le Fort auch die Chirurgie der Harnröhre sehr gefördert hat und mancher Vorschlag und manche treffliche klinische Beobachtung auf diesem Gebiete von ihm herstammen. Die impermeablen Strikturen sind ja sehr häufig Gegenstand der Behandlung in unseren Krankenhäusern. Trotzdem es mir, soweit erinnerlich, immer gelungen ist, nachdem die Urethrotomia externa gemacht war, in die Blase zu gelangen, so habe ich im letzten Jahre in drei Fällen vom Damme aus trotz wiederholter Versuche den Weg in die Blase nicht finden können. Es handelte sich allerdings in allen drei Fällen um Strikturen, die derartig von Narbengewebe und Fisteln umgeben waren, wie ich sie bisher selten gesehen hatte. Ich habe nun in verschiedener Weise mir helfen müssen, von allen Methoden aber, die ich versucht habe, hat mir der retrograde Katheterismus als die sicherste und eleganteste Methode am besten gefallen.[1]) Ich will hier absehen von dem Vorschlage, in der ungefähr angenommenen Richtung der Harnröhre ein Spitzbistouri oder einen Troicart in die Blase einzuführen, da ich diesen Vorschlag für unzweckmässig, ja selbst gefährlich halte. Da ist es noch besser, wie ich es bei dem einen Kranken gethan habe, das ganze Narbengewebe bis beinahe zum Blasenhalse hin von dem Damme zu zu spalten und in der Tiefe dieser Wunde in den nächsten Tagen das centrale, am Aussickern des Urins vielleicht kenntliche centrale Ende der Harnröhre aufzusuchen. Doch kommt es bei diesem abwartenden Verfahren, wie auch in meinem Falle, leicht zu Urininfiltrationen und Abscessen, die zu schweren Störungen, die ein langwieriges Krankenlager erfordern, führen. Von den Methoden, deren Wesen darin liegt, dass auf die eine oder die andere Art die Entrirung der Strictur von dem der Blase zugekehrten Ende, also retrograd, vorgenommen wird, habe ich die von Dittel empfohlene Mastdarmablösung, um die jenseits der Strictur gelegene Pars membranacea frei zu präpariren und nach Aufschlitzung derselben die Strictur zu entriren, bisher zu erproben nicht Gelegenheit gehabt. Es ist selbstverständlich, dass dieses Verfahren nur für Fälle anwendbar ist, in denen die Verengerung im bulbösen Theile und an der Grenze zwischen diesem und der Pars membranacea sitzt. Freilich erstrecken sich die

[1]) Ich hatte vor kurzem Gelegenheit, den retrograden Katheterismus auch in einem Falle von hochgradiger Zerreissung der Harnröhre mit Erfolg anzuwenden.

Digitized by Google

gonorrhoischen Stricturen nie auf die eigentliche Pars membranacea, die im Gegentheil meist dilatirt zu sein pflegt. Gerade auf diesen letzteren Umstand stützt sich die Dittel'sche Methode. Vermittels der stumpfen Lösung der Mastdarmwand von der Harnröhre gelingt es, den ganzen häutigen Theil blosszulegen und den dilatirten zu erkennen. Es erklärt sich aber auch ferner daraus, dass da, wo das Perinaeum narbig, von Fistelgängen durchsetzt ist, die Präparation im Dittel'schen Sinne nicht gemacht werden kann, und das war auch der Grund, warum ich in meinen Fällen nicht zum Dittel'schen Verfahren, sondern zur Epicystotomie und zum retrograden Katheterismus mich entschlossen habe. Diesem Verfahren sind alle Stricturen der Harnröhre, sie mögen noch so ausgedehnt sein und hoch sitzen, zugänglich. Seitdem der hohe Blasenschnitt mehr in Aufnahme gekommen ist, giebt es auch keine inoperablen Stricturen mehr. Sollte man selbst von der Blase aus nicht in die eigentliche Strictur hineingelangen können, so wird man doch die Sonde in dem centralen Ende der Harnröhre durchfühlen und von jener Stelle aus die Strictur successive durchschneiden können. Bei diesem Patienten, den ich Ihnen hier vorstelle, habe ich die Epicystotomie mit querem Schnitt vorgenommen, wodurch ein bequemer Zugang zur Blase bei mässiger Beckenhochlagerung erfolgte. Die Einführung eines englischen Katheters von der Blase her in die Urethra bot keine Schwierigkeit, das Ende der Strictur konnte gefunden, die Strictur selber gespalten, der Katheter schliesslich in einer Sitzung durch die ganze Harnröhre bis in die Blase geführt werden. Die Wunde der Blase wurde durch Catgutnähte vereinigt, die Hautwunde einige Tage tamponirt, dann, als die Blasenwunde sich als sicher vernäht zeigte, nachträglich durch die Naht vereinigt. Beide Wunden heilten per primam. Bei diesem Patienten ist es aber ferner noch nöthig gewesen, einen ganzen Theil der Harnröhre neu zu bilden. Ich habe den alten Weg, der von der Oeffnung, die ich zunächst durch die Urethrotomie gemacht hatte, bis zur Spitze der Glans führte, in dem Narbengewebe nicht finden können und habe dann Fisteln benutzt, durch diese hindurch einen neuen Canal gebildet, der schliesslich ganz schön mit Schleimhaut innen ausgekleidet wurde. Jetzt hat Patient eine breite, für den dicksten silbernen Katheter leicht zu passirende Harnröhre ohne Fisteln. (Demonstration.)

Herr Rose: Herr Sonnenburg hat geschildert, wie leicht der Katheterismus posterior sich in solchen Fällen ausführen lässt. Ich kann das nur bestätigen nach einer Erfahrung aus dem Jahre 1887, dem einzigen Falle unter so vielen, in dem mir der Katheterismus von der Blase aus als correct angebracht schien. Ein zwölf Jahre alter Knabe (J.-N. 1733) war nach Bethanien gebracht mit Blasenbauchfistel infolge Blasenstich, bei dem infolge der Verletzung die ganze Dammgegend in eine narbige Schwiele mit Obliteration der Harnröhre verwandelt war. Um dem Harn-

Digitized by Google

abfluss seinen natürlichen Weg weiter zu verschaffen, musste die Fistel breit angefrischt werden, der Katheter liess sich von der Blase in den Harnröhrenrest sehr leicht einführen und erleichterte so die Ausführung des Harnröhrenschnits am Damm. Der Knabe wurde vollständig geheilt entlassen. In allen anderen Fällen von Urethrotomia externa — es waren ihrer sicher weit über hundert — schien es mir überflüssig zu sein, den Katheterismus posterior vorauszuschicken. Warum kommt das wohl, dass er so sehr leicht ausführbar ist? Das zeigen uns die schlimmsten Fälle von Stricturen, bei denen die Harnröhre die Dicke eines Unterbindungsfadens hat, dabei geschlängelt oder wohl ganz verzerrt ist. Sie verrathen sich durch Incontinenz, deren Ursache ja heutzutage, zumal bei urämischen Erscheinungen, so oft übersehen wird. Und weil das noch so oft geschieht, habe ich heute das Wort ergriffen. Wodurch entsteht nun die Incontinenz zuletzt bei der impermeablen Strictur? Legen wir bei der Urethrotomie das Anfangsstück der Harnröhre hinter der Strictur bloss, so zeigt es sich mitsammt dem Blasensphincter erweitert. Nicht um eine urämische Lähmung handelt es sich, sondern um Stauungsdilatation! Daraus folgt, dass man den Katheterismus posterior gar nicht von der Blase aus zu machen braucht. Im Nothfall — das lehrt die Erfahrung — genügt es, dieses dilatirte Anfangsstück der Harnröhre vom Damm aus durch Spaltung aufzusuchen, die Harnröhre von hier aus nach vorn zu öffnen und mit dem Penisstück der Harnröhre in Verbindung zu setzen. So heilen selbst diese Fälle von Incontinenz infolge Stauung bei impermeablen Stricturen.

Herr v. Bardeleben: M. H.! Vor 25 Jahren gab es wohl ebensoviel schlimme Stricturen, wie jetzt. Damals, als ich die Leitung der ganzen chirurgischen Abtheilung der Charité übernahm, habe ich in den ersten Wochen 16 Fälle gehabt, in denen ich den äusseren Harnröhrenschnitt machen musste, sodass ich fast in Verzweiflung frug, ob es denn in Berlin gar keine anderen Operationen gebe, als immer wieder äussere Urethrotomieen. Ich hatte eine Zeit lang einen ganzen Saal von lauter äusseren Urethrotomieen. Seitdem habe ich diese Operation mindestens 150 mal auszuführen gehabt. Es ist ein merkwürdiger Zufall, es ist ein grosses Glück, was ich gehabt habe: ich habe noch niemals einen Fall erlebt, in dem ich bei der äusseren Urethrotomie nicht zum Ziele gekommen wäre. Ich bin deshalb auch einer der unglücklichen Operateure, die noch niemals den Katheterismus posterior zu versuchen Gelegenheit gehabt haben. Dass die Harnröhre hinter der Strictur erweitert ist, wie College Rose bereits erläutert hat, das wird wohl Niemand bezweifeln. Es ist ja auch bekannt, ist mir wenigstens immer so ergangen, dass, wenn man dann endlich, vielleicht freilich nach einem Suchen von einer Stunde, die richtige Harnröhre, das ganz kleine Röhrchen, gefunden und eine dünne Sonde durchgeschoben hat, und dann vielleicht eine zweite

Digitized by Google

dünne Sonde, und dann eine etwas dickere und dann auf dieser eine Hohlsonde, auf der man das Messer vorschiebt, und so allmählich durchgekommen ist durch die callösen Massen, dass man dann ganz einfach mit dem Finger in die Blase hineingehen kann. Ich lege gewöhnlich, seit Spencer Wells zum Drainiren der Bauchhöhle Glasröhren empfohlen hat, durch die Harnröhre bis in die Blase eine solche Harnröhre ein und finde das sehr bequem. Die dicke Glasröhre, die dicker ist als ein gewöhnlicher Finger, geht, sobald die Strictur gespalten ist, ohne weiteres durch. Wenn man sie auch neun, zehn oder gar elf Tage liegen lässt, so bleibt doch keine Incontinenz zurück. Man ist absolut sicher, dass die Sache aseptisch bleibt; die Glasröhre kann ausgeglüht werden. Ich meine, Fälle, in denen man gar nicht durchkommen könnte, müssen doch sehr selten sein, und ich möchte eben deshalb dem Herrn Vorsitzenden gratuliren, dass er in diesen Fällen den hinteren Katheterismus mit so vielem Glück hat versuchen können. Ich hätte es gar zu gern auch einmal gethan, aber ich bin bisher mit dem äusseren Harnröhrenschnitt immer ganz gut ausgekommen.

Herr v. Bergmann ist kein Gegner des retrograden Katheterismus. Er fragt ferner an, ob die Beobachtungen über Stricturen in der Pars membranacea am Lebenden oder der Leiche gemacht sind? Die Beobachtungen am Lebenden könnte er nicht als beweisend für das Vorkommen derselben gelten lassen.

Herr Sonnenburg: Ich habe mit dem Hinaufreichen über die Pars bulbosa bis in die Pars membranacea nicht die Sticturen selber gemeint, sondern das meist von Fisteln durchsetzte Narbengewebe, so dass der ganze Damm ein Narbengewebe ist. Gerade dieses aber hindert die Operation nach Dittel, da man im Narbengewebe die Pars membranacea nicht so freilegen kann, um sie einschneiden zu können. Die Stricturen, wenigstens die gonorrhoischen, reichen, das glaube ich auch, selten weiter als die Pars bulbosa. Bei den traumatischen kann es ja oft anders sein. Dann möchte ich Herrn v. Bardeleben gegenüber meine Behauptung aufrecht erhalten, dass es doch Fälle von Stricturen giebt, die unüberwindliche Hindernisse bieten und die Passirung der Enge bei der Urethrotomia externa nicht ermöglichen, Fälle, die als gänzlich insanabel bezeichnet werden. So ist es mir nicht allein, sondern viel älteren und bedeutenderen Chirurgen gleichfalls passirt, dass sie im Katheterismus posterior das Heil suchten.

Herr v. Bardeleben: Das habe ich ja gar nicht bezweifelt!

Herr Sonnenburg: Bei dem Patienten, den ich Ihnen vorstellte, habe ich am 4. October v. J. die Urethrotomia externa gemacht, nachdem der untere Theil der Harnröhre durch die Urethrotomia interna erweitert worden war. Ich habe dann jeden Tag versucht, die Harnröhre zu finden, habe wieder gewartet und gewartet, und erst am 18. October, 14 Tage

Digitized by Google

später, habe ich mich nach vergeblichen Bemühungen dazu entschlossen, die Blase zu eröffnen. Also es war nicht eine Operation, die ich unmittelbar an die erste angeschlossen habe, sondern es lagen 14 Tage dazwischen, ein Beweis dafür, dass ich mir redlich Mühe gegeben habe, nach alter Methode in die Blase zu gelangen.

Herr v. Bardeleben: Ich brauche wohl nicht zu wiederholen, meine Herren, dass ich das nicht im allermindesten in Zweifel gezogen habe; ich habe nur gesagt, wie es mir gegangen ist.

6. Herr Sonnenburg demonstrirt ein **Lithopaedion,** das einer Patientin entstammt, die an Melanomen zugrunde ging. Das Lithopaedion, das ziemlich hoch in der rechten Bauchhälfte lag, hat sie lange Jahre getragen, ohne dass es ihr jemals Beschwerden gemacht hätte. Auch das Lithopaedion war mit melanotischen Knoten durchsetzt.

Herr Veit: M. H.! Das vorgelegte Präparat ist ausserordentlich interessant, doch war es mir noch nicht möglich, dasselbe genauer zu untersuchen. Ich möchte nur hervorheben, dass es sehr leicht exstirpirbar gewesen wäre, da die einzige Schwierigkeit mit der Arteria iliaca externa leicht zu überwinden gewesen wäre. Ich halte es für wahrscheinlich, dass es auf der rechten Fossa iliaca lag und tubar oder ovariell ist. Dabei möchte ich aber betonen: es ist nicht gerade ein Lithopaedion in dem Sinne, wie man gewöhnlich diese bezeichnet. Es hat sich weder eine Kalkschale gebildet, noch ist es im Innern verkalkt. Es ist ein Sack, in dem die Knochen des Fötus liegen. Diese Höhle muss also irgendwie günstige Verhältnisse dafür gegeben haben, dass es nicht verkalkt ist, wie alle sonstigen Formen von Lithopaedion. Es ist also nur ein Fruchtsack, in dem ein abgestorbener extrauteriner Fötus liegt. Man bezeichnet ja das, wie Herr College Sonnenburg mit Recht hervorgehoben hat, als Lithopaedion. Aber das sind wörtlich genommen keine Lithopaedien. Vielleicht kann ich in späterer Zeit etwas darüber berichten.

7. Herr Zeller: a) Fall von **Oesophagotomie.** M. H.! Der Patient, den ich die Ehre habe, Ihnen vorzustellen, kam am 2. August in's Krankenhaus Moabit und wurde uns zugeschickt mit der Diagnose: Carcinoma oesophagi, und zwar mit der Bitte, dies Carcinom womöglich zu exstirpiren. Erst neun Wochen vorher hate der Patient ziemlich plötzlich bemerkt, dass er keine feste Nahrung mehr hinunter bekommen konnte, war seitdem auch nicht wieder imstande gewesen, festes zu geniessen, sondern nur mit Mühe flüssige Nahrungsmittel. Er war sehr stark abgemagert, hatte, während er früher ein kräftiger Mann gewesen war, sehr stark an Gewicht verloren, wog damals 52 kg. Meine Versuche, die Schlundsonde einzuführen, waren ohne Erfolg; auch die dünnste ging nicht durch die 18,5 cm hinter der Zahnreihe befindliche Strictur. Da dieselbe erst ziemlich kurze Zeit bestand und von aussen weder ein Tumor, noch

Digitized by Google

geschwollene Drüsen zu fühlen waren, habe ich dann — Herr Professor Sonnenburg war verreist — den Oesophagus freigelegt, um, wenn möglich, das Carcinom zu exstirpiren. Ich fand hinter dem Ringknorpel eine dicke wallartige Geschwulst, die so fest mit der Umgebung verwachsen war, dass es mir nicht gelang, sie zu lösen. Beim Versuche der Trennung des Tumors vom Kehlkopf riss die Membrana cricothyreoidea ein, so dass ich schnell die Tracheotomie machen und eine Pressschwammcanüle einlegen musste. Einen Theil des Kehlkopfes mit zu entfernen — nur dadurch wäre eine Radicaloperation mit Aussicht auf Erfolg möglich gewesen — hatte ich nicht die Einwilligung. Daher beschied ich mich, den Oesophagus unterhalb der verengten Stelle, die sehr weit nach unten reichte, zu eröffnen: ich musste denselben zu dem Zwecke bis in's Mediastinum hinein verfolgen. Es war unmöglich, das untere Ende bis zur Haut vorzuziehen, ich habe es deshalb nur mit einer Seidennaht angeschlungen, eine dicke Schlundsonde eingelegt und dem Patienten bald nachher eine reichliche Mahlzeit zugeführt. Vom 5. August, dem Tage der Operation, bis zum 19. August ist sein Körpergewicht bis auf 48 kg gesunken, dann aber schnell gestiegen, in einer Woche um 3,5 kg und beträgt jetzt 67 kg. Wir haben ihm jetzt eine Aluminiumcanüle in die Speiseröhrenfistel gelegt, die einen geräumigen median-abwärts führenden Trichter bildet. Er kaut selbst, benützt dann einen Trichter und spült die zerkleinerten Speisen mit Flüssigkeit nach.[1]) Ich habe mir die Ehre gegeben, den Fall Ihnen zu zeigen, da das Resultat dieser Oesophagotomie selbst in einem Falle, wo das Carcinom doch sehr tief hinabreichte und der Oesophagus so ganz leicht nicht zu erreichen war, doch wohl ein sehr viel besseres ist, als dasjenige der Gastrostomie. Auch die Witzel'sche Methode, über die ja neuerdings aus der Mikulicz'schen Klinik sehr günstig berichtet ist, bietet doch lange nicht diesen guten Verschluss wie hier. Ich möchte bemerken, dass in unserem Falle niemals, vom ersten Tage ab, irgend etwas regurgitirt ist.

b) Demonstration zu der **Bier'schen Methode der Tuberkulosenbehandlung.** M. H.! Als Herr Dr. Bier auf Grund der anatomischen Beobachtungen von Rokitanski, Heller und anderen, dass die hyperämische Lunge einen gewissen Grad von Immunität gegen Tuberkulose zeigt, und dass bei Hyperämie durch Herzfehler, welche eine Stauung in der Lunge hervorgerufen haben, Phthisen vielfach geheilt oder gebessert werden — nachdem Bier auf Grund dieser Beobachtungen seine Methode der Tuberkulosenbehandlung auf dem Chirurgencongress empfohlen hatte, haben wir versucht, dieselbe zu prüfen, da sie eine gewisse Aussicht bot — obwohl man jedem neuen Mittel gegen Tuberkulose ja recht

[1]) Herr Prof. Sonnenburg hat im Jahre 1884 (9. Juli) einen in derselben Weise von ihm operirten Patienten in der Berliner med. Gesellschaft vorgestellt und die Art der Ernährung des Patienten demonstrirt.

Digitized by Google

skeptisch gegenübersteht —, mit Erhaltung der Form der Gelenke und mit einer nahezu vollkommenen Erhaltung der Function die Tuberkulose zu bessern, vielleicht zu heilen. Wir sind an die Prüfung sehr vorsichtig herangegangen, um den Patienten vor allen Dingen nicht zu schaden, haben deshalb nur frische, nicht aufgebrochene Fälle von Gelenktuberkulose genommen, und nur einmal einen schweren alten Fall mit zahlreichen Fisteln, bei dem offenbar schon eine Mischinfection vorhanden war, mit Stauungshyperämie behandelt. Bei letzterem Falle aber haben wir eine Phlegmone entstehen sehen — es war ein Ellbogengelenk, das ja sehr zerklüftet ist, bei dem die Drainage stets eine sehr unvollkommene ist — und haben von der Behandlung Abstand genommen. Eine Kniegelenkstuberkulose bei einem hochgradigen Phthisiker zeigte nach einer kurzen Zeit der Behandlung eine gewisse Besserung. Der Patient hat sich dann der Behandlung entzogen; er ging wieder auf's Land, ist später mit einer Verschlimmerung seines Gelenkes zurückgekommen und hat amputirt werden müssen. Es handelte sich da um einen älteren Mann. Im übrigen haben wir nur frische Fälle gestaut, und auch nur bei nicht sehr alten Patienten. Die Methode ist dieselbe gewesen, wie sie Bier angegeben hat. Wir haben bei erhobener Extremität die unterhalb des Gelenkes gelegenen Theile sehr sorgfältig mit Binden eingewickelt, haben darauf die betreffende Extremität herunterhängen lassen, um sie recht hyperämisch zu machen, und dann mit einem Drainschlauch über einem Wattestreifen oberhalb des kranken Gelenkes mässig abgeschnürt. Die Patienten lernten sehr bald den Schlauch selbst so fest anzulegen, wie sie es gerade vertragen konnten. Zuerst haben wir nach einigen Stunden den Schlauch nochmals abgenommen; aber nach wenigen Tagen wussten die Patienten die Stauung so zu reguliren, dass sie Tag und Nacht den Schlauch umbehalten konnten. Wenn ich nun auf die Ergebnisse, die wir mit Stauungshyperämie gehabt haben, mit einigen Worten eingehe, so kann ich wohl sagen, dass wir in allen Fällen eine wesentliche Besserung der beiden Symptome, der Schmerzhaftigkeit und der behinderten Beweglichkeit gehabt haben. Einen geheilten Fall kann ich Ihnen nicht vorstellen, wenn ich nicht vielleicht den einen bei dieser Patientin, die an Lungenphthise und Lupus gelitten hat, als solchen betrachten darf. Die Patientin war hier auf der inneren Abtheilung wegen Phthise in Behandlung, hatte sich auch schon wegen Lupus der Wange, den ich gelegentlich exstirpirt und transplantirt habe, im Krankenhause aufgehalten. Bei ihr entwickelte sich also, während sie unter ärztlicher Beobachtung stand, eine starke Anschwellung des linken Handgelenks. Am Processus styloideus radii bestand eine umschriebene Druckschmerzhaftigkeit, die active und passive Beweglichkeit im Handgelenk war ganz gering und äusserst schmerzhaft. Schon 14 Tage, nachdem die Erkrankung bemerkt war, kam die Patientin auf die chirurgische Abtheilung. Nachdem sie vom 14. Januar bis zum

Digitized by Google

22. April 1893 unter Stauungswirkung gestanden hatte, war die Beweglichkeit, activ und passiv, völlig hergestellt. Die erwähnte Stelle am Radius war noch druckempfindlich; indessen wurde hier nicht, wie ich zuerst geglaubt hatte, ein operativer Eingriff nöthig; vielmehr verschwand im Juni unter erneuter Stauung von mehrwöchentlicher Dauer auch die Schwellung und Empfindlichkeit am Knochen. Die Patientin hat nie einen fixirenden Verband getragen, sondern fortwährend mit dem Arm herumhantirt. Die Besserung ist bis jetzt von Bestand gewesen. Von den anderen Fällen, die ich Ihnen vorstellen möchte, ist ein Theil nur mit Stauungshyperämie, ohne fixirende Verbände, ohne Jodoform behandelt worden, um reine Beobachtungen zu haben. Die übrigen sind gestaut, aber ausserdem punctirt und mit Jodoformglycerin injicirt, Combinationen, die namentlich auch in Betreff der Function recht gute Erfolge hatten und häufiger angewandt zu werden verdienen. Die eine Patientin, die ich hier habe, ist auf der einen Seite, im rechten Arm, wo der Fungus noch nicht aufgebrochen ist, lediglich mit Stauungshyperämie, und zwar seit dem 19. Mai behandelt worden. Der Arm war damals sehr viel stärker spindelförmig geschwollen als jetzt wo doch die Stauung Nachts noch fortgesetzt wird, während wir bei Tage den Arm massiren. Vor allem ist die Beweglichkeit, die früher ausserordentlich schmerzhaft und auch passiv und in ganz geringen Grenzen möglich war, in überraschender Weise gebessert. Wie Sie sehen, ist die passive Beweglichkeit fast normal und ganz schmerzlos, auch die Pronation und Supination, die sich am spätesten wieder hergestellt hat. Activ freilich vermag die Patientin noch wenig zu leisten, da der Deltoideus und die Oberarmmuskeln sehr atrophisch sind. Dieselbe Patientin hatte am linken Arm einen schon aufgebrochenen Fungus. Man kam mit der Sonde tief in den Knochen hinein und fand sowohl im Olecranon wie im Humerus käsige Heerde. Die Beweglichkeit war die gleiche wie rechts. Hier haben wir nicht gestaut, weil der Fungus schon offen war, sondern haben fixirende Verbände tragen lassen und Jodoforminjectionen gemacht. Der Arm ist recht gut geworden, das Gewebe fest und straff. Ich will nicht sagen, dass das Gelenk ausgeheilt ist, doch ist es sehr viel besser geworden, die Fistel geschlossen. Aber wir haben hier nahezu vollkommene Ankylose und auf der anderen Seite sehr starke Beweglichkeit. Ob es nun gelingen wird, auf der rechten Seite bloss mit Stauungshyperämie völlige Heilung zu erzielen, lasse ich dahingestellt. Eine bedeutende Besserung ist jedenfalls vorhanden. Wir haben niemals Verschlimmerung nach der Stauung gesehen, weder ein Fortschreiten der lokalen Tuberkulose, noch eine Verschleppung derselben in andere Organe. Allerdings ist bei diesem Patienten, der wegen einer hochgradigen Tuberkulöse des linken Ellbogengelenks mit starker Druckempfindlichkeit am Olecranon und am Condylus internus humeri und sehr verminderter, äusserst schmerzhafter Beweglich-

Digitized by Google

keit seit dem 23. März 1893 mit Stauungshyperämie behandelt ist, während der Behandlung eine Hämoptoë aufgetreten, und es hat sich, während er im Krankenhause war, eine Tuberkulose des Fussgelenks entwickelt. Aber wie ich jetzt erfahren habe, ist der Patient schon ein Jahr, bevor er hierher kam, wegen Bronchialkatarrh im Krankenhause behandelt, und es ist damals schon der Verdacht auf Phthise rege geworden, obgleich im Sputum keine Tuberkelbacillen nachgewiesen wurden. Der Patient ist nach der Anstalt für Phthisiker in Malchow überwiesen worden, wo er bis zum 17. März war, und wo sich diese Tuberkulose des Ellbogengelenks entwickelt hat. Die Fussgelenkstuberkulose ist allerdings während der Behandlung hier entstanden, aber der Mann hat vorher auch schon an Mastdarmfistel gelitten, die auch tuberkulös gewesen zu sein scheint. Also ist eine Verschleppung der Tuberkulose durch die Behandlung wohl kaum anzunehmen. Ellbogen- und Fussgelenk haben sich lediglich unter Stauung bei fortwährendem Gebrauch der Glieder wesentlich gebessert. Der nächste Patient ist nicht allein mit Stauungshyperämie behandelt. Bei ihm war schon ein kalter Abscess auf dem Fussrücken durchgebrochen und es lag eine Mischinfection vor. Wir haben deshalb incidiren müssen und später Jodoformglycerin eingespritzt. Aber der Patient hat die Gebrauchsfähigkeit seines Fusses, die ja noch keine vollkommene ist — er geht immer noch mit zwei Stöcken — erst seit dem September 1893 wiedergewonnen, wo er den Schlauch umbekommen hat. Auf dem Fussrücken besteht noch eine kleine Granulationsfläche, der Fuss ist in Folge der Hyperämie ziemlich stark geschwollen; doch lässt die Straffheit des Gewebes auf beginnende Vernarbung schliessen. Also ich möchte wiederholen: wir haben niemals eine Verschlimmerung, vielmehr in frischen Fällen immer Besserung gesehen. Für Fälle, in denen schon Fisteln vorhanden sind, halte ich die Behandlung nach unseren bisherigen Erfahrungen nicht für geeignet. Ich habe allerdings in der Kieler Klinik Fälle gesehen, wo schon sehr viele Fisteln vorhanden waren und wo trotzdem ein recht gutes Ergebniss erzielt ist. In einzelnen Fällen haben sich während der Behandlung kalte Abscesse gebildet, die auf Punction und Jodoforminjection ausheilten. Ich habe das bis jetzt nicht beobachtet. Auf die Theorie, wie die Wirkung zustandekommt, möchte ich nicht näher eingehen, nur das will ich bemerken, dass für die Hypothese, die Professor Heller in Kiel aufgestellt hat, dass die Wirkung nicht bloss auf Hyperämie beruht, sondern dass es sich um ein Zurückhalten der Producte der Bacillen, also um eine Art von Tuberkulinwirkung handelt, Manches spricht, was ich bei unseren Fällen gesehen habe: erstens, dass gewöhnlich in den ersten Tagen mässiges Fieber nach der Stauung eintrat und zweitens, dass gerade die Fälle am schnellsten sich gebessert haben, d. h. also, dass bei denjenigen am schnellsten die Beweglichkeit sich wiederherstellte und die Schmerzhaftigkeit abnahm, welche zuerst am stärksten geröthet, am dicksten ge-

Digitized by Google

schwollen waren. Auf Grund der Versuche glaube ich, dass es wohl gerechtfertigt ist, in frischen Fällen diese Methode weiter zu prüfen. Wieviel sie für die endgültige Heilung leisten wird, will ich dahingestellt sein lassen.

Herr v. Bardeleben: Eine Patientin würde, glaube ich, für uns alle beweisend sein; diese kleine Patientin mit dem kranken Ellbogengelenk. Ich möchte die Bitte an Herrn Collegen Zeller bezw. an Herrn Collegen Sonnenburg richten, uns diese Patientin wieder vorzuführen, bei welcher unzweifelhaft die Erkrankung noch nicht erloschen ist. Wenn diese vollständig geheilt würde, dann wäre das, glaube ich, ein ganz beweisender Fall. Er ist sonst ganz rein, es ist nichts anderes dabei geschehen, und ich glaube, die anderen Fälle sind nicht in dem Grade beweisend, wie dieser sein würde, wenn wir ihn später ganz geheilt sehen könnten.

Herr Rotter: Ich habe auch einige male Versuche mit der Bier'schen Methode gemacht und bin weniger glücklich gewesen als Herr Zeller berichtet hat. Zunächst wandte ich dieselbe in Fällen mit Fisteln an, und zwar bei zwei Ellbogengelenkentzündungen, doch schon nach wenigen (acht bis zehn) Tagen hatten sich phlegmonöse Abscesse entwickelt, welche gespalten werden mussten. Ausserdem habe ich die Constrictionsmethode noch bei zwei tuberkulösen Gelenken ohne Fisteln angewandt. Es handelte sich um zwei relativ frische Kniegelenksentzündungen bei Frauenzimmern im Alter zwischen 20 und 30 Jahren. Der eine Fall ist recht hübsch verlaufen; nach sechs bis acht Wochen hatte sich die Schwellung fast ganz zurückgebildet, die Beweglichkeit ist eine sehr gute geworden, und es macht jetzt den Anschein, als ob der Fall in Heilung übergehen wollte. Dagegen gestaltete sich in dem anderen Falle der Verlauf ganz anders. Vor Beginn der Behandlung bestand ein leichter Erguss ins Gelenk und eine geringe schwartige Verdickung der Kapsel. Drei Tage nach dem Anlegen der Binde klagte die Patientin schon über heftige Schmerzen. Ich liess die Binde eine Zeit lang weg, legte sie dann wieder an — damit kehrten aber auch die Schmerzen zurück. Nach einem weiteren Versuche mit einer Flanellbinde stellte sich hohes Fieber ein, das Kniegelenk schwoll stark an, es bildete sich ein starker Erguss in demselben. Ich liess die Binde weg und suspendirte. Das Fieber verschwand erst nach acht Tagen, die Schwellung wurde zwar geringer, aber es blieb ein erheblicher Erguss im Kniegelenk zurück. Ich ging nunmehr zur Jodoformbehandlung über, und bei dieser Gelegenheit machte ich eine Punction und entleerte eine grosse Menge Eiter. Ich will noch dabei erwähnen, dass das Gelenk früher nicht punctirt worden war. Dieser Fall lehrt uns also, dass auch bei einer geschlossenen frischen reinen Gelenktuberkulose unter vorsichtiger Anwendung der Bier'schen Methode einmal eine rasche Vereiterung eintreten kann.

Herr Zeller: Bei einem achtjährigen Knaben mit noch nicht auf-

Digitized by Google

gebrochenem Kniegelenksfungus haben wir ebenfalls unter der Stauungsbehandlung eine Ansammlung von Flüssigkeit, aber rein seröser, im Gelenk beobachtet und das letztere mehrfach punctiren und mit Jodoformglycerin anfüllen müssen. Das Bein des Knaben, der schon entlassen und heute leider ausgeblieben ist, stand zwar gestreckt, war aber so wenig beweglich und so schmerzhaft, dass er fast gar nicht zu gehen vermochte. Unter der Stauungsbehandlung besserte sich das Knie bald dermaassen, dass der Kleine den ganzen Tag umherging und die active Beugung und Streckung im Knie völlig wiederkehrte. Der Hydrops des Gelenkes stellt sich freilich auch jetzt noch wieder her. Also ich betone nochmals, dass in keinem unserer Fälle eine Verschlimmerung eingetreten ist, weder Verschlimmerung des lokalen Processes, noch eine Verschleppung in andere Organe.

8. Herr Sarfert: **Diplococcen im Eiter bei Mastitis** (Demonstration). M. H.! Ich stelle Ihnen hier eine Patientin vor, die vor ungefähr drei Wochen im Krankenhause Moabit wegen Mastitis suppurativa beider Brüste operirt worden ist, nachdem sie vor sechs Wochen normal geboren und ein fieberloses Wochenbett durchgemacht hat. Die Untersuchung des Eiters ergab einen auffälligen Befund insofern, als sich nur Diplococcen in demselben fanden. Ich hatte ihn in der Meinung untersucht, dass es sich um eine Streptococcen- oder Staphylococceninfection handele, und war überrascht, in sämmtlichen, zahlreich angefertigten Präparaten nur Diplococcen zu finden. Dieselben ändern sich nur innerhalb der Zellleiber der weissen Blutkörperchen, wie die aufgestellten Präparate zeigen, und bei Färbung nach Gram haben sie sich entfärbt. Da ich nicht sogleich menschliches Blutserum zur Verfügung hatte, habe ich Culturversuche mit Agar und Gelatine gemacht, die sämmtlich erfolglos blieben. Ausserdem habe ich den Eiter suspendirt gehalten in der von Koch angegebenen Nährlösung zur Anreicherung von cholerabacillenhaltigem Material (Pepton- und Kochsalzlösung, die hier im Laboratorium immer vorräthig gehalten wird) und war schon der Meinung, dass ich am zweiten oder dritten Tage Reinculturen vor mir hätte. Aber es zeigte sich, dass nach Zugrundegehen der weissen Blutkörperchen sich diese Diplococcen darin nur gehalten und mit einer Schleimhülle (starker lichtbrechender Hof im Präparat) umgeben hatten. Am vierten und fünften Tage war von ihnen nichts mehr zu sehen. Der auffällige Befund, dass sich diese Diplococcen nur ausschliesslich in den Zellleibern der weissen Blutkörperchen finden, ferner dass sie sich bei der Färbung nach Gram entfärbten, dass Culturversuche mit Agar und Gelatine negativ geblieben sind, fernerhin, dass die Frau eine Gonorrhoe hat — ich habe in dem aus der Cervixhöhle ausfliessenden Secret Gonococcen gefunden, aus der ausserordentlich charakteristischen Form (Semmelform resp. der Form zweier ihre planen Flächen sich zukehrender Kaffeebohnen) aus alledem, und da ich fernerhin eine puerperale

Digitized by Google

Infection sowohl als eine Erkrankung der Lungen ausschliessen kann, bei der ein Abscess resp. ein Empyem nach der Brust durchgebrochen sein könnte, möchte ich die Behauptung aufstellen, dass es sich in diesem Falle um Gonococcen gehandelt hat.

9. Herr Tschmarke: **Die bisherigen Erfahrungen bei Aethernarkosen.** (Siehe die Vorträge im II. Theil dieses Bandes.)

Discussion: Herr v. Bardeleben: M. H.! Wenn auf dem Chirurgencongress festgestellt wäre, dass auf 14000 Aethernarkosen nur ein Todesfall und auf 3000 Chloroformnarkosen schon ein Todesfall kommt, dann, glaube ich, wären wir alle verpflichtet, nur noch Aether anzuwenden, so weit es geht. Die Zahl der Aethernarkosen, über welche Herr College Gurlt in seiner so überaus dankenswerthen und mühsamen Arbeit berichtet hat, betrug aber noch lange nicht 14000. Es handelte sich um Schlüsse, welche gezogen wurden aus den Erfahrungen an einer ungeheuren Menge von Chloroformbetäubungen und einer verhältnissmässig geringen Zahl von Betäubungen durch Aether. Darum halte ich das Ergebniss der Gurlt'schen Zusammenstellung noch nicht für durchschlagend. Lassen Sie einmal ebenso viele Aethernarkosen zur Prüfung kommen, wie Chloroformnarkosen zur Prüfung gekommen sind, dann können wir erst den maassgebenden Procentsatz ermitteln. Meine Herren, ich bin vielleicht einer der wenigen unter Ihnen oder der einzige, der den Anfang der Aetherbetäubung noch erlebt hat. Herr College Gurlt, sehe ich, ist anwesend, der den Anfang der Aetherbetäubungen bei Dieffenbach mitgemacht hat. Weshalb sind wir denn vom Aether abgegangen und haben das Chloroform mit Freuden begrüsst? Weil es beim Aether eine ganze Reihe von unangenehmen Zufällen gab, weil es gar so lange dauerte, bis die Patienten gut und dauerhaft betäubt wurden. Dauerhaft betäubt wurden sie, so viel ich sah, nie, niemals so, wie man es mit dem Chloroform erreichen kann, dass man die Maske ganz weglässt, sondern man musste immer wieder Aether aufgiessen. Seine Schattenseiten hat der Aether doch auch, und ich glaube, es ist in sehr dankenswerther Weise von dem Herrn Vortragenden soeben hervorgehoben worden: alle die Leiden der Respirationsorgane, bei denen schnell eine Anhäufung von vielem Schleim in den Bronchien entsteht, sind sozusagen eine Contraindication gegen die Anwendung des Aethers. Die Gefahren liegen beim Aether auf seiten der Respirationsorgane, beim Chloroform auf seiten des Herzens. Herzfehler, die man vorher erkennen kann, führen freilich nicht leicht zum Chloroformtode. In den Fällen, in denen der Chloroformtod eintrat, hatte man vorher genau das Herz untersucht, ohne einen Klappenfehler zu finden. Man kam immer auf eine individuelle Herzschwäche hinaus, die man mit dem Stethoskop nicht erkennen kann. Ich habe, wesentlich auf Grund der Anregungen, die durch die Zusammenstellung

Digitized by Google

von Herrn Collegen Gurlt gegeben sind, aber auch früher schon in der Charité Aethernarkosen wieder vornehmen lassen. Unabhängig davon hat Oberstabsarzt Köhler eine grosse Anzahl von solchen Betäubungen auf der Nebenabtheilung gemacht, so dass wir lange Zeit neben einander, er auf seiner Abtheilung Aether und ich auf der meinigen Chloroform angewandt haben. Ich wiederhole, wäre ich überzeugt, dass der Aether minder gefährlich ist, so würde ich es für unzulässig halten, noch weiter Chloroform anzuwenden. Da ich mir aber sagen muss: beide haben ihre Gefahren, und es ist noch nicht erwiesen, dass es so schlimm mit den Gefahren des Chloroforms steht, so mache ich den klinischen Standpunkt geltend: man braucht für die Betäubung mit Aether sehr viel längere Zeit. Man kann diese Zeit etwas abkürzen und, so viel ich gesehen habe, es den Patienten auch angenehmer machen, wenn man eine kleine Quantität (etwa 15 g) Bromäthyl vorher athmen lässt; für dauernde Bromäthylbetäubungen bin ich durchaus nicht eingenommen. Wenn 15 g Bromäthyl in die Maske geschüttet werden, und der Patient athmet diese ein, so wird er sehr schnell, jedoch sehr wenig dauerhaft betäubt; aber die Aethernarkose geht hinterher sehr viel leichter und sehr viel schneller von statten. Damit wäre vielleicht die eine Unbequemlichkeit des Aethers zu beseitigen.

Auch auf den zweiten Punkt haben wir sofort unsere Aufmerksamkeit richten müssen, den der Herr Vortragende erwähnt hat. Wenn man im Gesicht oder am oberen Theil des Halses operiren will, so ist das mit Aether fast unmöglich. Man kann den Patienten dann für den Anfang der Operation in eine leidliche Betäubung bringen; aber diese geht schnell vorüber; dann muss man die Operation unterbrechen, wieder Aether geben u. s. f., während es mit dem Chloroform, wenn man das Verfahren anwendet, welches Herr College Rose uns gelehrt hat, doch überaus bequem geht. Wenn man den Schlauch des Junker'schen Apparats, nachdem man die Maske davon abgenommen hat, dem Patienten in die Nase einführt, so kann man während der ganzen Operation, die man im Gesicht macht, wenn sie nicht gerade an der Nasenöffnung stattfinden soll, mit diesem Schlauch dem Patienten so viel Chloroform beibringen, dass er tief betäubt bleibt. Ich kann dies Verfahren, welches ich im Laufe der letzten Jahre sehr oft angewendet habe, durchaus empfehlen.

Es wäre gewiss sehr wünschenswerth, wenn gerade unsere Vereinigung, die doch eine grosse Masse von Material dafür aus den Krankenhäusern Berlins zusammenbringen kann, es sich auch weiter zur Aufgabe machte, alle Fälle von Bedeutung recht sorgfältig zu sammeln. In der Charité wird die Sammlung für das künftige Referat des Herrn Collegen Gurlt noch weiter fortgesetzt. Ich glaube in der That, dass dies ein Gebiet ist, auf dem die Statistik ein wenig mitzureden hat. Aber ich möchte vor einer leichtfertigen Statistik warnen, vor einer Statistik mit

Digitized by Google

allzu kleinen und vor allem mit ungleichwerthigen Zahlen. Ich möchte immer wieder daran erinnern, dass ein Mann, der zwar nicht Mediciner, aber ein sehr schlauer Mann war, gesagt hat: Messieurs, la statistique c'est le mensonge en chiffres. Das war Talleyrand.

Herr L. Landau ist nach 18jähriger Anwendung des Chloroforms in gynäkologischer und geburtshülflicher Praxis vor drei Jahren zum Aether übergegangen und hat in dieser Zeit denselben in etwa 1200 Fällen benutzt. Zu diesem Uebergang hat er sich nicht veranlasst gesehen durch besonders unglückliche Erfahrungen während der Chloroformnarkose selbst, sondern durch die Ueberzeugung, dass eine Reihe von Todesfällen, die nach geschehener Chloroformnarkose im Verlauf nach schweren Operationen eintreten, wesentlich dem Chloroform zur Last zu legen sind. Zu den Kranken, welchen vor allem das Chloroform verderblich wird, gehören diejenigen, die bereits Fettherz haben, also aus Myomen ausgeblutete Patientinnen, oder solche, die durch stundenlange Dauer der Chloroformnarkose in kurzer Zeit Fettherz acquiriren. Der Aether hingegen entfaltet diese verderbliche Wirkung auf das Herz weder während der Narkose, noch hat er verderbliche Nachwirkungen auf dasselbe zur Folge, so dass er in dieser Beziehung als ganz ungefährlich zu betrachten ist. Herr Landau ist der Ueberzeugung, dass eine Reihe von Patientinnen, bei denen schwierige und langdauernde Operationen mit Hülfe der Aethernarkose mit glücklichem Ausgange von ihm gemacht wurden (schwere Myomoperationen, Darmnaht, Darmresectionen etc.) bei Anwendung der Chloroformnarkose nicht mit dem Leben davongekommen wären. Was von Haus aus gegen den Aether stutzig machen musste, war der Umstand, dass man sich sagte, es müssten doch gewichtige Umstände gewesen sein, weshalb das Chloroform den Aether verdrängt habe. Eine befriedigende Antwort auf diese so gerechtfertigte Frage hat Herr Landau nirgends erhalten. Herr Landau glaubt, dass es wesentlich Unannehmlichkeiten und Inconvenienzen bei der Technik des Aetherisirens sind, welche den Gebrauch des Aethers verhindert haben, Inconvenienzen, die im wesentlichen nur uns Aerzte und nicht die Kranken berühren. Freilich ist zuzugeben, dass es auch beim Aetherisiren Inconvenienzen für die Kranken giebt, wenn man hierbei das Verfahren anwendet, welches von Juillard empfohlen und auch von Herrn Sonnenburg adoptirt worden ist. Man muss nämlich zwei verschiedene Methoden beim Aetherisiren unterscheiden, die asphyxirende und die berauschende Methode. Beide Methoden sind toto coelo verschieden, nicht blos bezüglich des widerlichen, unangenehmen und erschreckenden Anblickes, welchen die Kranken bei der asphyxirenden Methode darbieten, sondern auch bezüglich der Wirkung auf die Kranken selbst. Bei der Juillard'schen Maske sinken die schweren Aetherdämpfe mit Vehemenz nach dem Munde, die leichtere Luft bleibt oben, und der Kranke wird in wenigen Minuten

Digitized by Google

geradezu asphyktisch gemacht. Er wird schnell betäubt, nicht etwa weil er so schnell ätherisirt wird, sondern weil das Blut so überaus rasch mit Kohlensäure überladen wird. Man hätte vielleicht das Recht, diese Methode mit der der Kohlensäure-Aether-Intoxication zu bezeichnen. Die Kranken werden sehr schnell blauroth, fangen bald an zu schnarchen, oft tritt auch Singultus ein, es genügt, wenn man die Maske lüftet, allerdings nur kurze Zeit, um die Asphyxie zu heben, aber die Narkosen werden, wenn man fortfährt, die asphyxirende Methode anzuwenden, nicht angenehmer. Ganz anders, wenn man die Art von berauschender Methode anwendet, wie sie von Wanscher in Kopenhagen dem Vortragenden beim Besuche seiner Klinik gezeigt worden ist und wie er sie seitdem angewendet hat. Die Methode besteht darin, dass man, um es kurz zu sagen, so viel Aether wie möglich und so wenig Luft wie möglich gleichzeitig dem zu operirenden Individuum zuführt. Zu diesem Zwecke bedient sich der Vortragende der von Wanscher angegebenen Gummibeutelmaske, welche den grossen Vortheil hat, dass die schweren Aetherdämpfe, welche hier unterhalb des Niveaus der Respirationsorgane gelegen sind, nur mit Luft gemischt in die Respirationsorgane gelangen, während sie bei der Juillard'schen Maske oberhalb derselben gelegen, gewissermaassen unvermischt in dieselben hineinfallen. Ausserdem fällt bei dieser Methode das beständige Nachgiessen weg, und der Narcotiseur hat es in jedem Augenblicke in der Hand, mehr oder weniger Luft zutreten zu lassen Zuzugeben ist, dass es allerdings bei dieser Methode mitunter etwas länger dauert wie beim Chloroform, aber das kann man unmöglich als einen Grund betrachten, das Chloroform anwenden zu wollen. Herr Landau will nicht auf diesen rein empirischen Gebieten weitere theoretische Raisonnements anführen, um so weniger, als in einer jetzt erscheinenden Publication aus seiner Klinik von Dr. Grossmann ausführlicher auf diese Verhältnisse eingegangen werden wird, er möchte nur die Bitte an die Collegen richten, wenn sie von der Chloroform- zur Aethernarkose übergehen, von der Juillard'schen Maske abzusehen, da diese geeignet ist, die Aethernarkose zu discreditiren; hervorheben möchte er jedoch gegenüber den Ausführungen eines der Herren Vorredner, dass es bei längerer Dauer keineswegs nothwendig ist, die Kranken beständig Aether einathmen zu lassen. Bei länger dauernden Laparatomieen sind nicht selten Pausen von fünf bis zehn Minuten Dauer gemacht worden. Zuzugeben ist, dass die Technik des Chloroformirens viel leichter zu erlernen ist, als die Technik des Aetherisirens, denn beim Chloroformiren genügt die objective Beobachtung des Pulses und der Respiration, beim Aetherisiren jedoch kommt es auf den Grad der Muskelspannung allein an; hier durch richtige Lagerung des Kopfes, durch Pausen im Aetherdarreichen, durch Zuführen von Luft das richtige Maass zu treffen, ist Sache vielfacher Uebung und des Verständnisses der Aetherwirkung; auf

Digitized by Google

Respiration und Puls braucht der Narcotiseur im wesentlichen nicht zu achten, denn das Herz wird thatsächlich durch den Aether nur günstig beeinflusst, so sehr, dass ausgeblutete Patientinnen (Berstung eines extrauterinen Fruchtsackes), welche pulslos auf den Operationstisch kamen, wenn sie mit Aether narkotisirt wurden, einen fühlbaren Radialpuls bekamen, wie sich Herr Landau in einigen Fällen überzeugt hat. Ein Merkmal, die Narkose sofort zu unterbrechen, geben asphyktische Zustände, wie sie sich bei unvorsichtigem Narkotisiren natürlich einstellen können und wie sie sich durch Schwarzwerden des Blutes, livide Färbung der Lippen und Singultus kennzeichnen. Unter allen vom Vortragenden beobachteten Fällen — und es befinden sich mehrere über zwei Stunden dauernde Operationen darunter — war es nur einmal zum Collaps gekommen, und dieser Fall betraf eine nephrectomirte Patientin, aber bei Nephrectomirten sind solche Attaquen, die auf Anurie beruhen, bekannt, und im übrigen gelang es paradoxer Weise, diese Patientin durch zehn Aetherinjectionen aus dem Collaps zu befreien. Die Patientin, welche in den ersten 24 Stunden nach der Operation 10 ccm Harn secernirte, ist im übrigen genesen. Nach seinen Erfahrungen kann Herr Landau die Anwesenden nur auffordern, die Aethernarkose zu versuchen.

Herr Körte: M. H.! Ich habe die Zahlen des Herrn Gurlt so verstanden, dass er von zuverlässigen Chirurgen Mittheilungen über 14000 und so und so viele Aethernarkosen bekommen hat, und dass unter diesen 14000 Aethernarkosen nur ein Todesfall angeführt ist, den ich nicht für einen Narkosentodesfall rechne, denn wenn, wie in dem aus Bonn berichteten Falle, ein Mensch von der Eisenbahn überfahren wird, doppelt amputirt wird und drei Stunden nach der Amputation stirbt, so stirbt er im Collaps, wie solche Leute zuweilen sterben, ohne dass man etwas thut, aber man kann dem Aether nicht die Schuld beimessen, und dass er ferner von einer grossen Anzahl von Chirurgen über 133 000 Chloroformnarkosen Mittheilungen bekommen hat, unter denen procentual berechnet ein Todesfall auf 2900 kommt. Diese Zahlen schienen mir so beredt zu sein, und wenn Zahlen auch lügen können, war diesmal der Schein der Wahrheit für mich so stringent, dass ich mich für verpflichtet hielt, den Aether zu versuchen. Natürlich kann man erst reden, wenn man eine sehr grosse Zahl von Narkosen gemacht hat. Die Zahl meiner Aethernarkosen, seit dem 1. Juni d. J. beläuft sich auf ca. 400. Genaue Aufzeichnungen ermöglichen es mir, diese Narkosen mit der entsprechenden Anzahl von Chloroformnarkosen zu vergleichen. Genauere Mittheilungen darüber werde ich an anderer Stelle geben, jedoch kann ich sagen, dass meine Erfahrungen für den Aether günstig sind. Ich empfinde ganz entschieden eine grosse Erleichterung, seitdem ich ätherisire, und werde mich schwerlich — natürlich weitere Erfahrungen vorbehalten — dazu entschliessen, den Aether ganz fallen zu lassen. Für eine gewisse An-

Digitized by Google

zahl von Fällen kann man ihn ja nicht brauchen; also z. B. bei einer floriden Bronchitis würde ich nicht wagen, zu ätherisiren. Bei Empyem habe ich es anfangs auch nicht gewagt, thue es jetzt aber auch und bin sehr viel angenehmer daran, als beim Chloroform. Ferner bei Operationen im Gesicht, bei gewissen Operationen am Halse kann man auch nicht gut ätherisiren wegen der umfänglichen Maske. Was nun die Theorie von der Asphyxie und der Erstickung durch Kohlensäure betrifft, so ist das nach meinen Erfahrungen nicht richtig. Es ist vor kurzem darüber eine exacte Untersuchung erschienen, die unter Leitung von Bruns durch Dr. Dreser gemacht ist. (Bruns' Beitr. z. klin. Chir. Bd. 10, II.) Er hat unter der Juillard'schen Maske, die entweder frei aufgelegt oder mit dem Handtuch umwickelt war — also ich muss annehmen, dass das die Methode der Asphyxie ist, von der gesprochen war — die Luftproben entnommen und hat nachgewiesen, dass ganz ungemein schnell ein Ausgleich eintritt. Der Aethergehalt der Maskenluft betrug 1,2—4,7 Vol. %. Der Kohlensäuregehalt stieg — ich glaube nicht zu irren — auf 1,7 im höchsten, jedenfalls war er weit unter denjenigen Werthen — und das hebt der Betreffende besonders hervor —, bei denen die Kohlensäure lähmt; im Gegentheil, sie ist innerhalb der Werthe geblieben, bei denen die Kohlensäure das Athmungscentrum reizt. Ferner hat er auch gefunden, dass der Sauerstoffgehalt der Maskenluft niemals unter diejenige Höhe sinkt, welche nach P. Bert als gefährlich anzusehen ist, d. i. die Hälfte des normalen O-Gehaltes. Allerdings hat er einmal bei einem Kinde, wo die Athmung nicht frei war, gefunden, dass die Kohlensäure stieg und der Sauerstoffdruck auf 11,7 gefallen war, was also der Gefahrengrenze, die bei 10 herum liegen soll, sehr nahe liegt. Ich lasse so narkotisiren, dass die Juillard'sche Maske, die nach demselben Princip construirt ist, wie die eben gezeigten, mit 30—50 ccm Aether begossen zunächst allmälich genähert wird, nachher wird ein Handtuch umgelegt. Ich kann versichern und habe das durch statistische Berechnungen herausbekommen, dass die Zahl der unruhigen Narkosen beim Aether entschieden kleiner ist. Bei Aethernarkosen ist sehr häufig notirt: anfangs Excitation, nachher eine ruhige Narkose, und ich möchte gerade das hervorheben: man muss anfangs etwas Geduld haben. Hat man aber den Patienten einmal narkotisirt, so ist meistens die Narkose eine ideale und mit sehr kleinen Gaben Aether weiter zu erhalten. Das Erbrechen ist entschieden seltener. Ganz besonders fällt das ins Gewicht bei Leuten, die von der Strasse hereingebracht werden, bei Potatoren, die in potu gefallen und verletzt sind und bei denen man grössere Eingriffe machen muss. Ich habe vor wenigen Tagen eine offene Kniescheibenfractur nähen müssen, wobei also eine Muskelerschlaffung wichtig ist, und habe das vollständig erreicht. Bei dem Chloroform tritt durchschnittlich die Toleranz etwa zwei Minuten früher ein als beim Aether (5,3:7,4 Minuten).

Digitized by Google

Nun stellt sich das so, dass beim Aether eine Anzahl Leute lange Zeit gebrauchen; 10, 15 bis 20 Minuten. Diese drücken die Zahl so sehr in die Höhe. Die Mehrzahl der Menschen schläft nach Aether in drei bis fünf bis sechs Minuten ein, und ich glaube, nach den bisherigen Erfahrungen, die natürlich noch lange fortgesetzt werden, kann ich den Aether nur sehr empfehlen, vor allem wegen seiner geringen Einwirkung auf das Herz.

Herr Karewski; M. H.! Ich habe in den letzten drei Monaten im jüdischen Krankenhause und in meiner privaten Thätigkeit den Aether in ungefähr 100 Fällen angewendet. Ich habe Bronchialerkrankungen von vornherein ausgeschlossen und in diesen Fällen stets Chloroform angewendet. Ich will über meine Erfahrungen nur insoweit sprechen, als ich doch auch recht unangenehme Folgen beim Aether gesehen habe. Ich habe sehr langwieriges Erbrechen erlebt bei Patienten, die vorher mit Chloroform behandelt waren, ohne Erbrechen zu bekommen. Es handelte sich in dem einen Falle um eine Narkose, die ungefähr eine Stunde gedauert hatte. Unmittelbar im Anschluss an die Narkose hatte die Patientin, bei der eine Darmnaht gemacht worden war, 48 Stunden lang ununterbrochenen Vomitus, der natürlich unter diesen Umständen besonders unangenehm war. In einem Falle habe ich einen Zustand gesehen, von dem ich nicht weiss, ob er von irgend Jemand sonst noch beobachtet worden ist. Ich hatte bei einem Manne eine ziemlich complicirte Laparatomie ausgeführt. Er war ungefähr $1^1/_2$ Stunden narkotisirt gewesen, hat erst etwas Chloroform bekommen und dann im ganzen 200 g Aether. Nach Beendigung der Narkose war seine Respirationsfrequenz auf acht in der Minute gesunken; das war ein höchst peinlicher und bedrohlicher Zustand, den ich zeitweise dadurch zu heben suchte, dass ich den Mann künstlich respiriren liess. Ich habe eine Stunde gebraucht, um ihn wieder auf eine Respirationsfrequenz von zehn zu bringen, und es dauerte ungefähr drei Stunden, bis der Mann wieder normal geathmet hat. Ich glaube, dass diese Störung der Athmungsthätigkeit, da ich derartiges nie beim Chloroform gesehen habe, auf den Aether zurückzuführen ist. Hingegen habe ich den allgemeinen Eindruck gehabt, dass der Aether besonders auch da verwerthbar ist, wo man kurze Narkosen nöthig hat, also bei ambulant behandelten und poliklinischen Fällen. Da kann man mit der Erstickungsmethode in sehr kurzer Zeit eine genügende Toleranz für kleinere Eingriffe erreichen und den rasch wieder, ohne hässliche Folgezustände erwachenden Patienten sehr schnell nach Hause schicken.

Herr Rose: M. H.! Der Grund, weshalb ich seit zehn Jahren bei einer grossen Zahl meiner Fälle zum Aether übergegangen bin, ist besonders der Umstand gewesen, dass ich so sehr viel darunter zu leiden gehabt habe, dass nach grossen Operationen die Kranken manchmal tagelang hinterher gebrochen haben. Die Verklebung der Nähte litt darunter,

Digitized by Google

und mancher ging mir leider an diesem Erbrechen, wenn sich sonst auch die Operation ganz schön anliess, zugrunde, selbst nach vollendeter Heilung durch Erschöpfung infolge des anhaltenden Brechens. Von zweifellosen Asphyxieen habe ich bei der Anwendung des Junker'schen Apparats nichts gesehen. Dieses traurige Erbrechen hat mich damals bestimmt, mich nach anderen Methoden umzusehen, und das ist der Grund, weshalb ich seit zehn Jahren Aether erst versuchsweise, seit 1887 dagegen in zahlreichen Fällen anwende. In den letzten sechs Jahren sind in Bethanien 3618 Narkosen verzeichnet worden, von denen 2488 nur mit Chloroform, 591 nur mit Aether, 539 mit beiden gemacht worden sind. Ich halte mich deshalb für verpflichtet, meine Erfahrungen mitzutheilen. Zunächst ist es durchaus gar nicht nöthig, dass man diese Maske von Juillard anwendet. Ich wende die „asphyktische Methode" niemals an. Ich bin bei dem Junker'schen Apparat, wie ich ihn früher empfohlen habe, stehen geblieben. Ich muss natürlich zugeben, dass es damit noch längere Zeit dauert, als schon mit Chloroform; aber er besitzt doch sehr grosse Vortheile. Es fällt mir nicht ein, bei dieser Langsamkeit der Narkotisirung ohne weiteres jeden Menschen mit Aether zu betäuben. Aber ich suche mir die Fälle aus. Ich glaube, es ist besonders nützlich, die Leute mit Aether zu betäuben, welche besonders schwach sind, und so werden bei uns alle Kinder ätherisirt, alle Frauen, bei denen die Operation länger dauert, alle Greise und Säufer, bei denen es sich um Herzschwäche handelt, und vor allen Dingen alle längeren Operationen werden mit Aether ausgeführt, sowie es sich bei ihnen von vornherein oder im Verlauf um Herzschwäche handelt. Dass Herzfehler nicht eine Contraindication der Chloroformnarkose sind, davon habe ich mich sehr oft überzeugt. Ich habe viele Herzkranke ohne jeden Schaden zum Theil täglich chloroformirt. Das ist ganz richtig. Aber ich bin doch so überzeugt wie etwas davon, dass man durch die Anwendung der Aethernarkose die Fälle von Collaps, wie sie durch Chloroformerbrechen vorkommen, vermindert. Wenigstens bin ich durchaus damit zufrieden. Ich habe niemals gesehen, dass einer nach den schwersten Aethernarkosen, die zwei bis drei Stunden dauern, tagelang gebrochen hat. Dass hier und da einmal einer danach bricht, gebe ich zu, aber im Operationssaal, nicht nachher. Und es ist mir doch ausserordentlich angenehm, dass, während ich mich früher immer gefürchtet habe, den Leuten nach der Chloroformnarkose, wenn sie lange gedauert hat, hinterher Wein zu geben, was man bei Herzschwäche ja sonst thun würde, ich jetzt in solchen Fällen den Leuten womöglich gleich eine Flasche Portwein hinterher verordnen kann, ohne mich zu geniren, und ohne dass sie infolgedessen Erbrechen bekommen. Ich will noch erwähnen, dass ich es vielleicht auch dieser gelinderen Methode der Aethernarkose zuzuschreiben habe, dass ich dabei weder etwas von jenem anhaltenden Singultus gesehen, noch von Bronchitis, noch etwas von den „apnöischen

Digitized by Google

Zuständen", die mein Vorgänger geschildert hat, so dass ich im ganzen schwerlich von meiner Art der Aethernarkose abgehen werde.

Herr Olshausen: Meine Erfahrungen sind sehr gering, denn wir haben erst etwas über 100 Fälle von Aethernarkosen. Es sind aber fast sämmtlich Operationen von längerer Dauer gewesen. Ich möchte auf einen Umstand die Aufmerksamkeit lenken, der mir sehr bald bei den Aethernarkosen aufgefallen war und der unter Umständen recht unangenehm sein kann; nämlich dass nicht nur oft stertoröse Athmung, sondern auch sehr intensive Zwerchfellathmung auftritt. Bei Operationen im Bauch, besonders wenn man am Darm zu operiren hat, kann das manchmal recht stören. In den meisten Fällen gebe ich zu, ist die Erscheinung gleichgültig. Dann will ich nur noch hervorheben, dass wir doch auch Bronchitis als Folge der Narkose gesehen haben, wie mir scheint, soweit ich nach der geringen Zahl von Fällen urtheilen kann, ziemlich häufig, und ich werde in Zukunft in allen Fällen, wo die Athmungsorgane nicht intact sind oder wo Bronchiten bestehen, doch nicht mehr den Aether anwenden. Wir haben nicht die Juillard'sche, sondern die Wanscher'sche Maske angewandt, den grossen Gummibeutel, der nur das Unangenehme hat für den, der die Narkose leitet, dass er immerfort bewegt werden muss. Aber unangenehme Zufälle sind auch sonst nicht dadurch eingetreten. Die Speichelabsonderung und die Schleimabsonderung ist aber doch in einzelnen Fällen so kolossal geworden, dass ich nicht wagte, damit weiter zu arbeiten. In drei Fällen haben wir aus diesem Grunde die Aethernarkose unterbrochen und haben zum Chloroform gegriffen.

Herr Rose: Darf ich noch eins hinzufügen, so ist es das, dass man die Abkürzung der Aethernarkose in einer anderen Weise sehr leicht erreichen kann, wie wir das sehr oft machen. Wir chloroformiren die Leute fest mit Chloroform, und sowie sie einmal chloroformirt sind, wird der Chloroformapparat weggenommen und der Aetherapparat angewendet, sodass wir sehr viel gemischte Narkosen haben. In derselben Weise verfahren wir bei Laparatomieen. Ich mache die Laparatomie mit Chloroform, und wenn das Bauchfell genäht ist, wird das Chloroform weggelassen, der Rest mit Aether beendet.

10. Herr Sonnenburg: Demonstration des von der Firma Köhler & Co. in Heidelberg modificirten **Beck'schen Krankenhebers.** M. H.! Der Ihnen vielleicht schon bekannte Beck'sche Krankenheber, der die Möglichkeit bietet, hülflose, des Gebrauchs ihrer Glieder aus irgend welchem Grunde beraubte Patienten in schmerzloser Weise so weit heben zu lassen, dass unter ihnen Verbände angelegt und die gewöhnlichsten Anforderungen der Krankenpflege mühelos erfüllt werden können, ist seit einer Reihe von Jahren bereits auf meiner Abtheilung und daselbst ganz unentbehrlich geworden. Heute kann ich Ihnen einen von der Firma Köhler & Co. in

Digitized by Google

Heidelberg in manchen Theilen sehr verbesserten Beck'schen Krankenheber demonstriren, der allen Anforderungen genügen dürfte und der sicher sich Ihres Beifalls erfreuen dürfte. Vor allen Dingen ist unter Beibehaltung des Princips der Hebezange, dieselbe so verbessert worden, dass die Zangen nach Erhebung ihrer freien löffelartigen Enden in dieser Stellung vermöge ihrer Einrichtung automatisch stehen bleiben, wodurch das Anlegen derselben wesentlich erleichtert wird. Desgleichen sind die Vorrichtungen, um gleichzeitig bei dem schwebenden Patienten Verbände

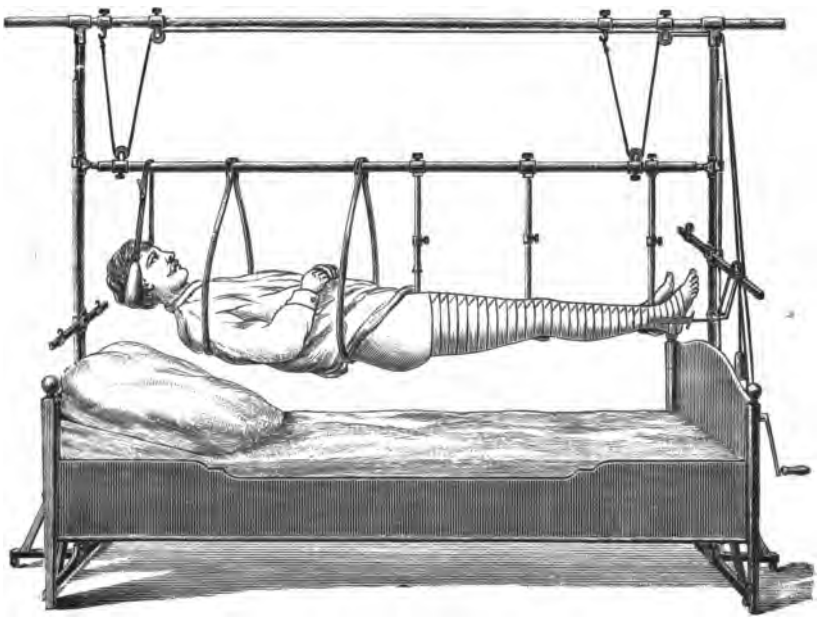

aller Art, auch Gypsverbände anzulegen, sehr verbessert worden, so namentlich kann der Beckenverband über die Beckenstütze weg geführt werden, da letztere nach dem Verbande aus ihm herausgezogen werden kann. Ganz besonders haben aber die Herren Köhler & Co. auch das Galgengerüst, an dessen einer Seitenstange das Schneckengetriebe angebracht ist, mittels dessen die Tragstange gehoben wird, so vereinfacht, leicht transportabel und verschiebbar gemacht, dass die leichtere Handhabung bei der Aufstellung von ausserordentlichem Nutzen ist. Die Verwendbarkeit des Apparates ist noch durch Construction von Feldtragbahren in Operationslagen und ähnlichen Einrichtungen ungemein gesteigert worden und lässt selbstverständlich noch andere Gebrauchsmöglichkeiten zu. Ich glaube, dass ein so sicher, leicht und voll-

Digitized by Google

kommen functionirender Apparat kaum noch einer Empfehlung bedarf, um noch mehr als der frühere Beck'sche Krankenheber Eingang zu finden.

11. Herr Sonnenburg: Demonstration einer **elektromotorischen Säge für Schädelresectionen,** die nach seinen Angaben von der Firma Ash & Sons construirt wurde. Diese Säge ist am 12. December 1893 zuerst am Lebenden erprobt worden und functionirte ausgezeichnet.

Sitzung am 11. December 1893.

Vorsitzender: Herr v. Bardeleben; Schriftführer Herr Israel.

1. Herr v. Bardeleben: Krankenvorstellung. a) **Osteoïdsarkom der Fibula.** Es handelt sich um ein Kind, bei welchem eine sehr grosse Geschwulst exstirpirt worden ist. die ich lieber durch Amputation entfernt hätte. Es ist ein kleines Mädchen, Lina Tück, 10 Jahre alt, welches vor drei Jahren einmal auf einer Treppe gefallen war. Infolge des Falles soll dann eine Anschwellung entstanden sein, welche langsam aber stetig wuchs. Dass sie damals eine Fractur am Unterschenkel gehabt hat, ist nicht erwiesen. Sie kam am 9. October 1893 hierher mit einer sehr bedeutenden Schwellung des Unterschenkels. (Demonstration.) Die Geschwulst war etwas über 15 cm lang, spindelförmig, mit der Fibula in fester Verbindung. Die Umfangsvermehrung des Unterschenkels betrug nahezu 11 cm, wovon das meiste auf die Geschwulst kam, denn die übrigen Weichtheile waren sehr atrophisch. Am 12. October wurde nach dem ausdrücklichen Willen der Eltern, die auswärts leben, nicht die Amputation, die mir viel angemessener erschienen wäre, sondern die Exstirpation gemacht. Das Capitulum fibulae wurde exarticulirt, im unteren Viertel die Fibula abgesägt. Die ausgeschälte Geschwulst wog 235 g. Die Haut war an vielen Stellen sehr verdünnt; es war recht wenig Aussicht zur Heilung per primam, die, wie Sie sehen, auch nicht überall eingetreten ist. Ich machte den Versuch, die grosse Höhle durch einige eingelegte Steppnähte (Dieffenbach), oder, wie sie jetzt heissen, „Matratzennähte" zu verkleinern, jedoch ohne besonderen Erfolg. Ein erhebliches Stück Haut wurde nekrotisch. Das Kind bekam ausserdem, da Jodoform angewandt war, ein Jodoformekzem, hat daran ein paar Tage zu leiden gehabt, ist dann aber geheilt worden bis auf den Bestand des Granulationsstreifens, den Sie hier noch sehen. Oberhalb des durchsägten Stücks der Fibula fühlt man in der Tiefe eine kleine, flache Anschwellung. Ich bin in Sorge wegen eines Recidivs.

Der Tumor, den Sie in diesem Glase sehen, hat sich bei genauer Untersuchung, die vom pathologischen Institut bestätigt ist, als ein Osteo-Cysto-Sarcoma giganto-cellulare erwiesen. Dercelbe war fest mit der Fibula verwachsen. Es liess sich nicht entscheiden, ob die Fibula

Digitized by Google

in ihrem Mark oder an ihrer Aussenfläche der Ausgang des Tumors gewesen war. Der Knochen war in der Ausdehnung der Geschwulst zerstört. Es liess sich auch bei der Operation nicht bestimmt entscheiden, ob die Arteria tibialis antica mit herausgenommen sei; wahrscheinlich war sie fest an den Tumor angelöthet. Dagegen liess sich ganz bestimmt sagen, dass schon vorher der Nervus peroneus der Zerstörung verfallen war. Das Kind hatte Anästhesieen im Bereich des Nervus peroneus profundus und superficialis; Störungen in der Nutrition des Füsschens sind nicht eingetreten.

b) **Gallensteine.** Es sind uns drei Kranke zugegangen, die an Gallensteinen leiden sollten und von denen zwei wirklich Gallensteine hatten.

Die erste Patientin, Frau Kenck, 48 Jahre alt (Demonstration), litt seit dem Jahre 1889 an Schmerzen in der rechten Seite. Diese haben sich seit dem September 1893 so sehr gesteigert, dass sie durchaus Abhülfe verlangte. Icterus hat sie niemals gehabt; ein Gallenstein ist ihr, so viel sie weiss, niemals abgegangen. Sie wurde am 1. November uns zugewiesen. An demselben Tage wurde der erste Act der Gallenblasenöffnung ausgeführt, d. h. es wurde der Bauchschnitt gemacht und die Gallenblase blossgelegt. Dieselbe war aber ganz von der Leber überdeckt, überdies mit dem Netz und mit einem Stück Dünndarm verwachsen. Diese wurden abgetrennt und die Gallenblase mit ihrem Scheitel, soweit sie sich hervorziehen liess, in die Bauchwunde eingenäht. Jedoch wurden durch die Wand der Gallenblase selbst keine Nähte gelegt. Sie schien uns gar zu bedenklich strotzend voll zu sein. Die Gallenblase ist eingeheilt. Es wurde 13 Tage nach der ersten Operation mit einer an eine Pravaz'sche Spritze angesetzten Hohlnadel die Punction derselben gemacht. Diese lieferte 3 ccm Galle. Darauf wurde die Gallenblase gespalten, 111 Steine wurden herausgeholt, dann ein Drain eingelegt. Zehn Tage darauf, als wir den Verband wechselten, fand sich ein Stein in dem Drain festsitzend; heute früh haben wir noch vier im Verbande gefunden. Ich habe heute die Tiefe der Wunde (oder „Fistel") genau sondirt und keine Steine mehr gefunden; auch ist keine Galle mehr ausgeflossen. Zum Auseinanderhalten der Wundränder und zum Sondiren selbst habe ich mit Vortheil das Instrument benutzt, welches Luër für das Offenhalten der Luftröhrenwunde bei der Tracheotomie an Stelle der Trousseau'schen Zange empfohlen hat.

Die Steine, welche Sie in diesen beiden Gläsern sehen, im ganzen 116, sind als glänzende, schön facettirte Cholesterinsteine auf den ersten Blick zu erkennen. Die Patientin hat, nachdem ihr die 116 Steine entfernt waren, keine Beschwerden mehr gehabt. Die Wunde hat eine sehr grosse Neigung, sich zu schliessen, Sie wird durch Betupfen mit Argentum nitricum noch offen gehalten. Ich glaube, dass eine Communication

Digitized by Google

mit dem Ductus choledochus nicht mehr besteht und die Blase zusammenschrumpfen wird, so dass wir voraussichtlich nicht nöthig haben werden, ihre Exstirpation vorzunehmen, die von Anfang an einige Schwierigkeiten dargeboten hätte und auch jetzt wohl noch darbieten würde wegen der vielfachen Verwachsungen.

Die zweite Patientin, Frau Geffert, 51 Jahre alt, angeblich früher immer gesund, klagte seit 1885 über Schmerzen in der rechten Oberbauchgegend, welche anfallsweise alle 8—12 Wochen wiederkamen und dann bis zu 5 Tagen andauerten. Bei diesen Anfällen hatte sie Erbrechen, litt an Verstopfung und an grosser Appetitlosigkeit. Im Juni 1893 hatte sie bei einem solchen Anfalle zum ersten male Icterus. Im September 1893 in die Charité aufgenommen, wurde sie, weil in der Oberbauchgegend deutlich eine empfindliche Geschwulst gefühlt wurde, Anfang November auf die chirurgische Abtheilung verlegt. Ich machte auch bei ihr zunächst die Blosslegung der Gallenblase, fand hierbei aber erhebliche Schwierigkeiten. Die Gallenblase war nämlich von einer grossen narbigen Masse, die eine Art von Geschwulst darstellte, umwachsen, und fest mit ihr verwachsen. Ich bin deshalb in ähnlicher Weise verfahren, wie es Riedel empfiehlt. Ich habe versucht, das Peritoneum parietale an die Gallenblase hinabzuziehen und anzunähen. Das war aber unmöglich; man mochte das Peritoneum noch so weit ablösen und noch so sehr heranziehen, weil diese schwieligen Massen die genügende Annäherung hinderten. Ich musste mich also schliesslich begnügen, das Peritoneum parietale an die schwieligen Massen selbst festzunähen. Auch das gelang in dem oberen, inneren Winkel der Wunde nicht; dort konnte man das Peritoneum nicht in genügender Ausdehnung herbeischaffen. Es wurde daher an jener Stelle ein Jodoformtampon eingelegt.

Obgleich wir weder die Leber, die sehr klein aussah, d. h. sehr wenig hervorragte, noch die Gallenblase irgendwie berührt hatten, fand ich nun bei genauer Untersuchung da, wo der Scheitel der Gallenblase an der Leber festsass, eine scharf vorspringende Härte, und genau an der Stelle, wo diese harte, scharfe Kante zu fühlen war, trat auch, wenn man die Partie hin- und herbewegte, wobei man unwillkührlich ein wenig auf die Gallenblase drückte, ein kleines Tröpfchen Galle aus. Ich konnte mich auch sogleich überzeugen, dass der harte Körper ein Gallenstein war. Wir müssen auf diese Perforation der Gallenblase durch einen Stein besonderes Gewicht legen, um zu erklären, wie es gekommen ist, dass diese unglaublich dicken, fast knorpelharten Massen von neu gebildetem Bindegewebe die Gallenblase und die untere Fläche der Leber umgaben. Ich glaube es so deuten zu müssen, dass hier eine ganz kleine Perforation der Gallenblase durch die scharfe Kante des Steines schon vor langer Zeit stattgefunden, und dass das Austreten von Galle, und zwar von sehr wenig Galle, nun diese gewaltigen Neubildungen im Peri-

Digitized by Google

toneum veranlasst und dadurch diesen ganzen Theil vom übrigen Cavum peritonei abgegrenzt hat, bei gleichzeitiger Verwachsung mit dem Netz und mit dem Dünn- und Dickdarm, die alle mit den Narbenmassen zusammenhingen. Die Patientin hat die erste Operation ohne Fieber ertragen. Sie hat etwas Erbrechen gehabt, was wohl auf die Anwendung des Chloroforms zu schieben war. Acht Tage später wurde die Oeffnung der Gallenblase vorgenommen. Aus dieser kamen dann sogleich zwei von diesen Steinen heraus (Demonstration), der kleinere sass obenan, der grössere tiefer. Bei jedem Verbandwechsel fand sich wieder ein Steinchen, im ganzen 10. Es sind reine Pigmentsteine. Es kommt jetzt gar keine Galle mehr bei dem Verbandwechsel heraus, sondern immer nur ein wenig blutig gefärbter Schleim. Die Erosionen, welche rund um die Oeffnung entstanden, haben sich am schnellsten durch Bestreuen mit Wismuthpulver beseitigen lassen. In dieser Beziehung wirkt das neue Wismuthpräparat, das Dermatol, noch stärker und schneller, ist aber kostspieliger als Bismuthum subnitricum.

Bei dieser Patientin, glaube ich, werden wir noch einen Stein herauszubefördern haben, und es wird sich dann erst entscheiden lassen, ob in der That die Obliteration des Ductus cysticus eingetretren ist, oder ob eine Gallenblasenfistel zurückbleiben wird. Immerhin sind die Aussichten auf radicale Heilung wohl auch ohne Exstirpation der Gallenblase ziemlich gross, weil die Gallenblase schon so überaus verengt, so überaus klein ist, ganz im Gegensatz zu der Gallenblase der Patientin, von der ich zuerst sprach, die, entsprechend den 116 Steinen, auch eine sehr grosse Ausdehnung besass.

Von der dritten Patientin wollte ich Ihnen das Contentum der Gallenblase zeigen, welches ich heute früh entleert habe; aber das Glas, in dem es sorgfältig aufbewahrt werden sollte, ist zerbrochen worden. Es ereignet sich in der Charité nicht selten, dass Dinge, die sorgfältig aufbewahrt werden sollen, zugrunde gehen, da wir absolut keine Räume haben, in denen wir sie sicher stellen könnten.

Diese dritte Patientin, Frau Richter, ist erst 32 Jahre alt. Sie hat dreimal geboren, den Typhus i. J. 1871 und, wie sie angiebt, zum zweiten male i. J. 1881 durchgemacht. Sie litt an heftigen Schmerzen in der Magengegend, die vom Jahre 1883 ab anfallsweise aufgetreten sind und als Magenkrämpfe gedeutet wurden. Bis zum Jahre 1891 hat sie jedes Jahr 2—3 Anfälle gehabt. Seit dem Februar 1891 strahlten die Schmerzen nach der rechten Schulter hin aus. Im Juli 1891 hatte sie eine Magenblutung, angeblich mit leichtem Icterus; sonst hat sie niemals Icterus gehabt; Gallensteine sind nie abgegangen. Seit dem 15. October 1893 ist sie bettlägerig wegen sehr heftiger Schmerzen in der Lebergegend. Seit August 1893 will sie eine Geschwulst bemerkt haben, die in dieser Region (Demonstration) sich immer mehr hervorwölbte. Die

Digitized by Google

Geschwulst war, als sie uns von der medicinischen Abtheilung am 21. November 1893 überwiesen wurde, so stark, dass Niemand daran zweifeln konnte, es müsse etwas dahinterstecken. Fluctuation war nicht sehr deutlich, aber doch in der Mitte der Geschwulst wohl so, dass man nicht daran zweifeln konnte, es müsse eine Flüssigkeit sich dahinter befinden. Man fand damals bei der Aufnahme zwei Querfinger breit, drei Finger lang eine stärkere Resistenz, die auf Druck sehr schmerzhaft war. Der untere Leberrand stand zwischen Mammillar- und Parasternallinie. Nachdem sie noch Erbrechen und ein paar Anfälle von Schmerzen gehabt hatte (sog. Magenkrämpfe), machte ich am 25. November die Spaltung der Bauchdecken über der Geschwulst. Das Peritoneum zeigte keine besonderen Veränderungen. Die Gallenblase, durch Betastung als eine reichlich gänseeigrosse pralle Geschwulst zu erkennen, war am unteren Rande, d. h. also mit ihrem Fundus, sehr fest mit dem Netz verwachsen; sonst keine Adhäsionen. Das Netz wurde abgelöst, die Gallenblase suchte ich in das Niveau der Peritonalwunde zu bringen, um sie da zu befestigen. Das machte aber sehr grosse Schwierigkeiten, denn sie sass im übrigen an der Leber rund herum sehr fest, und war trotz ihrer bedeutenden Grösse und Ausdehnung nicht so weit in die Höhe zu bringen, wie man wünschen musste. Ich habe mir so geholfen, dass ich einen Nahtfaden durch den linken Wundrand der Bauchdecken hindurchzog, hinter der Gallenblase um diese herumführte, sie gleichsam darauf reiten liess, indem ich den Faden in die Höhe hob, den Faden dann (mit der Nadel) durch den rechten Wundrand der Bauchdecken von innen nach aussen hindurchführte (Demonstration) und nun die Naht schloss, auf diese Weise also mit einer nicht ganz vollständigen Einklemmung die Gallenblase in die Bauchwunde festnähte. Eine Perforation ist an der Gallenblase nicht eingetreten. Der Faden muss aber gut gehalten haben; denn als wir am 2. December den Verband abnahmen und die Wunde wieder öffneten, fand sich die Gallenblase sehr leicht zugänglich für eine Pravaz'sche Spritze. Man musste nur die Spritze ganz schräg aufwärts, in der Richtung der von der ersten Operation her bekannten Lage der unteren Fläche der Leber einstossen. Es wurde eine etwas grössere Spritze genommen mit einer starken Hohlnadel, und es wurden 35 ccm einer fast wasserhellen, schleimigen Flüssigkeit ohne eine Spur von Beimischung von Galle herausgezogen. Die Flüssigkeit enthielt Eiweiss, enthielt aber weder Gallenfarbstoffe noch Gallensäure. Unsere chemische Untersuchung ist durch Herrn Prof. Salkowski bestätigt worden. Wir haben die Punction heute wiederholt und ich wollte Ihnen heute ein solches Glas voll von dieser hellen Flüssigkeit vorzeigen, aber, wie gesagt, es ist zerbrochen worden. In diesem Falle ist offenbar die Communication zwischen der Gallenblase und dem Ductus choledochus unterbrochen. Der Ductus cysticus wird wohl vollständig verschlossen sein. Wenn man mit der Spitze der ein-

Digitized by Google

geführten Hohlnadel hin- und herfährt, fühlt man keinen Stein. Es ist also unwahrscheinlich, dass die Verspèrrung durch einen Stein stattfinden sollte. Ich beabsichte nun, nachdem wir ganz sicher sind, dass die Verwachsung zwischen Gallenblase und Bauchdecken eingetreten ist, die Gallenblase weiter zu öffnen, so dass man mit dem Finger eingehen und sich überzeugen kann, ob etwa ein Calculus vorhanden sein sollte.

2. Herr Albers: Krankenvorstellung. a) **Canüle für Oesophagusfistel.** In der letzten Sitzung der freien Vereinigung der Chirurgen wurde von Herrn Dr. Zeller aus dem Krankenhause Moabit ein Patient vorgestellt, bei welchem zum Zwecke der Ernährung an der linken Seite des Halses dicht oberhalb des Schlüsselbeins eine Speiseröhrenfistel angelegt werden musste, weil ein oberhalb sitzendes Carcinom den Oesophagus hochgradig verengt hatte und operativ nicht entfernt werden konnte. Der Patient hatte im Krankenhause eine Aluminiumcanüle erhalten, die mit einem kleinen Schild und Bändern ver-

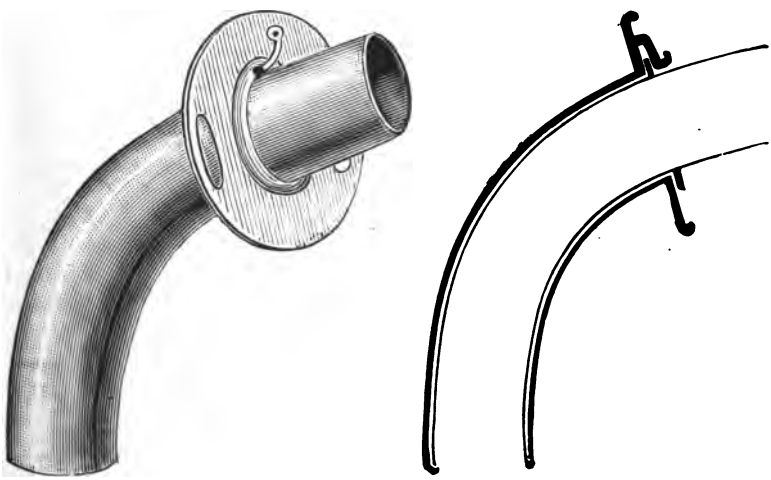

sehen nach Art der Canülen, wie sie nach Tracheotomie erforderlich werden, in ihrer Lage erhalten wurde. Sollte Nahrung aufgenommen werden, so verband Patient die Canüle mit einem konischen Ansatzstück, welches durch einen Gummischlauch mit einem Trichter zusammenhing. Dieser Kranke ging kürzlich der chirurgischen Klinik der Charité zu. Er hatte angeblich acht Tage vor der Aufnahme die Canüle zur Reinigung entfernt, dieselbe jedoch nicht wieder in die Fistel hineinbringen können und sich deshalb an einen Arzt gewandt, dem das Einbringen des Rohres ebenfalls nicht gelang, und der statt desselben ein Gummirohr von Gasrohrdicke einlegte. Durch dieses Rohr gelang indessen die Ernährung nicht,

Digitized by Google

weil es sich abknickte; der Kranke kam daher in stark erschöpftem Zustande zur Klinik. Hier wurde nach Entfernung des Gummirohrs sofort eine Dilatation der Fistel durch Bougies vorgenommen, schon nach 10 Minuten gelang die Wiedereinführung der Aluminiumcanüle, durch welche dann gleich Nahrung eingeflösst werden konnte.

Dieser Fall ist insofern bemerkenswerth, als er zeigt, dass sich auch Oesophagusfisteln in ähnlicher Weise, wie man es nicht selten bei den durch Tracheotomie gebildeten Luftröhrenfisteln sieht, sehr schnell verengen können und deshalb besondere Vorsichtsmaassregeln erfordern, wenn die Canüle behufs Reinigung entfernt werden muss.

Es ist nun dem Patienten eine zweite Canüle angefertigt worden, welche aus Silber hergestellt wurde, weil dieses Metall geeigneter schien, als das leichtbrüchige Aluminium, — die Aluminiumcanüle zeigt bereits am Rande Bruchstellen. Diese silberne Canüle besteht aus einer zur Befestigung am Halse mit Schild versehenen Röhre, die dauernd liegen bleibt und gewöhnlich durch einen Korkstopfen verschlossen wird. Zur Nahrungsaufnahme wird nach Entfernung des Pfropfens ein der Canüle eng anliegendes und bis an dessen unteres Ende reichendes silbernes Rohr eingeführt, welches mit Schlauch und Trichter verbunden ist. Dieses zweite Rohr hat einen vorspringenden Rand, welcher sich auf den Schild der Canüle legt und hier durch einen drehbaren Vorreiber festgehalten wird. Auf diese Weise hat Patient beide Hände frei für die Bedienung des Trichters. Durch die neue Canüle wird die Berührung ihrer Innenfläche mit den eingeflössten Nahrungsmitteln, und das sonst leicht eintretende Verschleimen derselben sicher vermieden. Der Kranke hat die Bedienung dieser Canüle schnell erlernt und führt, wenn sie zu Reinigungszwecken herausgenommen werden muss, die Aluminiumcanüle vorübergehend ein, um so einer Verengerung der Fistel vorzubeugen.

b) **Complicirter Bruch des Seitenwandbeines mit Krämpfen auf der entgegengesetzten Körperseite.** Die achtjährige Patientin sollte bereits gelegentlich der im Vorjahre in der Charité stattfindenden Sitzung vorgestellt werden, leider war dies damals nicht möglich, weil sie an einer heftigen Angina tonsillaris erkrankt war: ich gestatte mir deshalb, die Vorstellung nachzuholen. Die kleine Patientin war am 26. Juni vorigen Jahres beim Spielen auf der Luisenstrasse von einem Radfahrer überfahren worden, konnte unmittelbar nach dem Unfall die vier Treppen hoch gelegene Wohnung der Eltern aufsuchen, verlor hier aber sehr bald nach voraufgegangenem Erbrechen das Bewusstsein und bekam dann Krämpfe, die zuerst nur am rechten Mundwinkel, später auch im rechten Arm und rechten Bein auftraten. Dieser Zustand veranlasste die sofortige Ueberführung zur chirurgischen Klinik der Charité. Ich sah das Kind etwa $1^1/_2$ Stunden nach dem Unfall, es war völlig bewusstlos, bot ausser den bereits geschilderten clonischen Krämpfen, stertoröse Athmung, sehr

Digitized by Google

frequenten kleinen Puls, weite starre Pupillen und über dem linken Seitenwandbein etwa 5—6 cm nach hinten und oben vom Ohransatz eine wenig blutende kleine Quetschwunde, unter welcher man eine etwa markstückgrosse Depression des Schädeldaches deutlich fühlte. (Da Herr Geheimrath v. Bardeleben abwesend war, und der Fall keinen Aufschub gestattete, so operirte ich selbst sofort.) Nach Reinigung und Desinfection des Operationsfeldes wurde die Stelle der Depression durch einen Periostweichtheillappen mit unterer Basis freigelegt. Sodann verschaffte ich mir durch Freilegung des hinteren Randes der Bruchstelle Zugang zu den Knochenfragmenten und entfernte dieselben mit dem Elevatorium, da der Versuch, sie in das normale Niveau zu heben, nicht gelang. Ausser drei etwa bohnengrossen Fragmenten, die ich Ihnen, m. H., hier vorzeigen kann, wurde noch ein kleiner Splitter der Vitrea entfernt, welcher sich in die Dura eingebohrt hatte. Die Dura selbst zeigte hier, der tiefsten Stelle der Depressionsfractur entsprechend, kleine Sugillationen in Ausdehnung eines Fünfpfennigstückes, sonst fand sich keine sichtbare Blutung. Nach Glättung des Knochenrandes mit der Hohlmeisselzange wurde der Hautperiostlappen wieder in die Höhe geschlagen und durch fortlaufende Catgutnaht befestigt, nur am hinteren Mundwinkel wurde ein kleiner Jodoformmullstreifen eingelegt. Dann wurde die Wunde mit einem Jodoformmullverband bedeckt. Nach der Operation blieb zunächst das Coma bestehen, die Krämpfe liessen jedoch an Intensität nach und gingen eine Viertelstunde später in Tremor über, welcher nach einer Stunde gänzlich schwand. Gleichzeitig sank die Pulsfrequenz von 160 auf 96 Schläge, ebenso wurde die anfangs noch stertoröse Athmung ruhiger, während die zunächst verengerten Pupillen eine mittlere Weite annahmen. Mit Abnahme der stürmischen Erscheinungen fiel das Kind in ruhigen Schlaf, aus dem es am nächsten Tage frisch und munter erwachte; ausser einer erst nach mehreren Tagen allmählich schwindenden unbedeutenden Muskelschwäche im rechten Arm, waren keinerlei Lähmungs- oder Reizungserscheinungen vorhanden. Der Wundverlauf war ein völlig fieberfreier, die Heilung erfolgte glatt unter einem Verband in 14 Tagen.

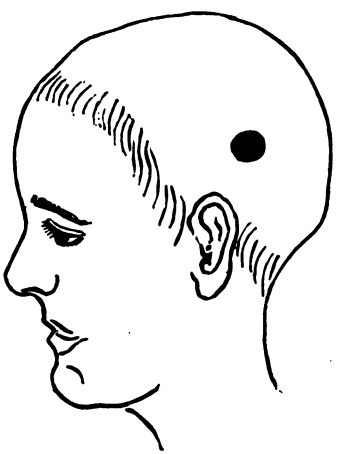

Auch später haben sich Störungen von seiten des Gehirns, speciell Krämpfe oder dergleichen nicht eingestellt. Es sind jetzt $1^1/_2$ Jahr seit dem Unfall verstrichen; in dieser Zeit hat sich der Knochendefect allmählich verkleinert, und zwar durch Knochenneubildung vom Rande

Digitized by Google

des Defectes her; während ich früher an der Trepanationsstelle noch deutlich die Gehirnpulsationen fühlen konnte, war mir dies bei den im letzten Vierteljahr angestellten Untersuchungen nicht mehr möglich. Die einzigen Residuen der schweren Verletzung sind Klagen über ab und zu auftretende Kopfschmerzen, welche jedoch nicht auf bestimmte Theile des Schädels localisirt werden; die Handschrift der kleinen Patientin zeigt hin und wieder einige zitterige Striche, was möglicherweise auf eine mangelhafte Muskelthätigkeit zurückzuführen ist. Bei Bestimmung mit dem Köhler'schen Craniometer entspricht der Ort der Verletzung dem unteren Abschnitt der linken Centralfurche.

Herr v. Bardeleben: Ich möchte darauf aufmerksam machen, dass wir damals, als die Kranke bald nach der Operation vorgestellt werden sollte und nicht vorgestellt wurde, weil sie gerade an diesem Abend zu fiebern anfing, fürchteten, es würden noch übele Zufälle folgen. Das Fieber rührte aber nicht von Meningitis her, sondern von einer Angina, die bekanntlich in der Charité nicht ganz selten auftritt.

c) **Ausgedehnte Ablösung der Haut durch Ueberfahren.** Der kleine 11jährige Patient ist ein Beispiel dafür, dass sich die in grosser Ausdehnung von der Fascie eines Gliedes abgerissene Haut wieder anlegen kann und dass deshalb namentlich bei Kindern abwartend verfahren werden muss. Der Patient war am 26. Juni d. J. von einem Pferdebahnwagen überfahren und wurde unmittelbar danach auf die chirurgische Klinik der Charité gebracht. Ausser einer unbedeutenden Weichtheilwunde an der Stirn fand sich am linken Arm eine enorme Hautablösung. Die Haut war hier in Gestalt eines zungenförmigen Lappens von der Fascie getrennt, so dass mehr als die untere Hälfte des Oberarms und die oberen zwei Drittel des Vorderarms bis auf einen 2—3 cm breiten, an der Beugeseite stehen gebliebenen Streifen von Haut entblösst waren. Der Lappen selbst war an seiner Basis dicht oberhalb des Handgelenks zusammengefaltet. Nach Entfaltung wurde dieser Lappen wiederum in seine richtige Lage gebracht und durch Nähte fixirt. Die Spitze des Lappens musste in einer Breite von circa 2 cm abgetragen werden, dafür wurde die Haut des Oberarms durch seitliche Schnitte mobil gemacht, nach unten verzogen und mit dem Lappen vernäht. Der grösste Theil des Lappens heilte an, nur an der Streckseite des Ellbogengelenkes musste am 17. October d. J. durch Transplantationen nach Thiersch ein etwa 8 cm langer, 2—3 cm breiter, hufeisenförmiger, nekrotisch gewordener Theil gedeckt worden. Leider ist hier ein transplantirtes Hautstückchen nicht angewachsen und besteht hier daher noch ein zehnpfennigstückgrosser Defect. Eine abermalige Transplantation ist von Seiten der Eltern abgelehnt, wahrscheinlich deshalb, weil der Knabe eine zweite Narkose fürchtet; die für die erste Transplantation gewählte Aethernarkose hat nämlich bei dem kleinen Patienten sehr unangenehme Eindrücke hinter-

Digitized by Google

lassen, besonders unangenehm war ihm der Beginn der Narkose, welche nach der asphyktischen Methode eingeleitet und durchgeführt wurde; noch heute ist Patient sehr empfindlich gegen den Geruch des Aethers, wenn derselbe bei ihm zur Wundreinigung benutzt wird.

Die Bewegungen des Armes sind nicht beeinträchtigt, es gelingt sowohl die völlige Streckung wie Beugung, ebenso sind Pro- und Supination nicht beschränkt. Durch narbige Retractionen haben sich die ursprünglichen Grenzen des Lappens sehr erheblich verschoben, namentlich hat die Haut des Oberarmes eine starke Verschiebung nach unten erfahren. Die gut markirte Hautbrücke, welche bei der Verletzung in der Ellbogenbeuge stehen geblieben war, liegt jetzt an der Grenze des oberen und mittleren Drittels des Vorderarms.

3. Herr A. Köhler: Krankenvorstellung. **Zwei Fälle von widernatürlichem After,** bei denen die radicale Methode (Ablösen, Anfrischen, Vernähen und Versenken der Darmschlingen) aussichtslos sein würde.

Fall 1. 19 Jahre altes Mädchen, im Februar 1892 aufgenommen, und zwar wegen diagnostischer Schwierigkeiten erst zwei Tage nach der Einlieferung in's Krankenhaus der chirurgischen Klinik überwiesen. Hier sofort Laparatomie (Geh. Rath v. Bardeleben): Diffuse, jauchige Peritonitis, Gangrän einer 25 cm langen Dünndarmschlinge, welche durch einen federkieldicken Strang abgeschnürt war. Der Strang wurde durchschnitten, die Darmschlinge durch untergelegte Jodoformmullbäusche aussen fixirt. — Die Kranke war Monate lang in Lebensgefahr, erholte sich dann und befindet sich jetzt in sehr gutem Kräftezustande. — Die brandige Darmschlinge stiess sich ab; das zuführende Stück ragte aus dem oberen Theil der grossen Wunde (Nabel-Symphyse) hervor, das abführende Stück war nicht zu entdecken und blieb verschwunden, während sich die übrige Wunde mit Granulationen bedeckte. Erst nach $^3/_4$ Jahren fand sich im unteren Wundwinkel eine haarfeine Oeffnung, welche, allmählich erweitert, jetzt fingerstark und dem oberen zuführenden Stück ganz nahe gerückt ist. Früher alle fünf, sechs Wochen, jetzt schon alle fünf, sechs Tage einmal Stuhlgang per anum. — In diesem Falle ist die radicale Operationsmethode der voraufgegangenen Peritonitis wegen nicht möglich; ausserdem haben wir allerdings die gegründete Hoffnung, dass es gelingt, durch allmähliche Beseitigung des Sporns mit kleinen Klammern Heilung herbeizuführen.

Fall 2. 23 Jahre altes Mädchen, vor $2^1/_2$ Jahren eingeliefert, nachdem wegen eines grossen Beckenabscesses (Parametritis) verschiedene Incisionen gemacht waren, von denen sich eine allmählich in einen vollständigen Anus praeternaturalis verwandelte. Bei dem Aussehen der Kranken und der Beschaffenheit der Wunden, sowie des Inhaltes der im weiteren Verlaufe noch geöffneten Schwellungen wurde eine Zeit lang angenommen,

Digitized by Google

es handle sich um ein zerfallenes Sarkom. — Nach 1½ Jahren zeigten sich keine neuen Heerde mehr, die Wunden vernarbten bis auf den Anus praeternaturalis in der linken Leiste und eine über der Symphyse befindliche, nachweislich mit Darm und Uterus in Verbindung stehende Fistel. Der Anus praeternaturalis steht nun mit vier Canälen in Verbindung; zwei gehören zu einer an der Oeffnung zusammenliegenden Schlinge, der dritte entspricht dem zuführenden, der vierte dem abführenden Schenkel. Im letzteren befanden sich zwei starke Verengerungen, deren Beseitigung erst seit einem viertel Jahr gelungen ist. Auch hier wurde die grosse Dupuytren'sche Klammer nicht vertragen. Die Kranke trägt jetzt daumendicke, lange Gummiröhren im zu- und abführenden Canal; durch diese künstlichen Darmrohre erfolgt regelmässig Stuhlgang per anum, aus dem Anus praeternaturalis entleert sich nur wenig.

Auch bei dieser Kranken, welche, wie die erste, in fast hoffnungslosem Zustande eingeliefert, Monate lang sich vor Schwäche kaum bewegen konnte, ist eine solche Besserung erreicht, dass sie jetzt kräftig und blühend aussieht. Wer die Schwierigkeiten kennt, welche es macht, Kranke der Art bei Kräften zu erhalten und sie z. B. vor Decubitus zu bewahren, der wird an den beiden Mädchen die schrecklichen Folgen der — Charitéverpflegung und der Nachlässigkeit des Wärterpersonals deutlich erkennen.

Herr v. Bardeleben: Ich erlaube mir noch ein paar Worte hinzuzufügen, da ich die letzterwähnte Patientin damals operirt habe. Sie wurde nach Schluss der klinischen Stunde gebracht, gerade zu Anfang meiner Vorlesung über Chirurgie. Ich habe damals meinen Zuhörern gratulirt, dass sie den Fall zu sehen bekamen, und habe ihnen tagelang immer wieder berichten müssen: die Kranke lebt merkwürdigerweise noch. Es hat niemand daran gedacht, dass sie den anderen Tag noch leben könnte. — Der Fall wäre einer der günstigsten gewesen, die man für Operation eines Ileus haben kann, wenn er etwas früher gekommen wäre; denn sowie der Strang durchschnitten war, der ganz vorn anlag, war alles gehoben, war keine Spur von Einklemmung da. Ich habe in meinem ganzen Leben nur ein einziges mal einen so günstigen Fall von Ileus zu operiren gehabt. Dass man gleich nach der Behebung der Einklemmung an dem Darm irgend etwas Operatives vorgenommen hätte, war nicht bloss der jauchigen Peritonitis wegen ausgeschlossen, sondern auch deshalb, weil es unmöglich war, die untere Grenze des brandigen Stückes zu finden. Es sass nämlich in der Cöcalgegend, es war das unterste Stück des Dünndarms, von dem 25 cm brandig waren; es war gar nicht daran zu denken, das obere Ende nach der Cöcalgegend hinzubringen, wo das untere Ende festsass. Ich habe also nur die Jauche entleert, die Bauchhöhle mit Boraxsalicylsäurelösung ausgespült, dann das brandige Darmstück in Jodoformgaze eingepackt und die ganze Bauchwunde vom Nabel

Digitized by Google

bis zur Symphyse offen gelassen. Sie ist vollständig zusammengeheilt, und zwar vollkommen fest. Wie nun das untere Darmende so weit in die Höhe gekommen ist, das ist mir noch ein Räthsel, — wahrscheinlich durch Mesenterialzug oder durch Narbenzug. Herr A. Köhler sagte, die Patientin werde deshalb nicht vorgeführt, weil sie nicht so recht bei Kräften sei. Nun, gehen würde sie allerdings nicht können; aber der Hauptgrund ist der, dass sie sich zu sehr scheut. Sie ist eine allerdings arme Person, aber aus besserem Stande, und sehr schüchtern und ängstlich. Wenn man zu zweien oder dreien an ihr Bett kommt, so ist sie schon in grosser Aufregung, und ich bin Herrn Köhler sehr dankbar dafür, dass er die Nachbehandlung fortgeführt hat, ohne dazu verpflichtet zu sein, weil sie daran gewöhnt ist, dass er die Verbände macht. Ich habe einen ähnlichen Fall nie gesehen. Ich habe niemals geglaubt, dass es möglich sei, dass eine Bauchhöhle, die so mit Jauche gefüllt war, aus der ein so grosses Darmstück verloren ging, und die man vollständig offen lassen musste, bei der von antiseptischen oder aseptischen Bestrebungen zu Anfang kaum die Rede sein konnte, da in der Bauchhöhle Jauche war, — dass diese so gut zuheilen könnte. Der Verschluss ist jetzt, bis auf die beiden Oeffnungen des Darms. ganz vollständig; es ist alles fest vernarbt.

4. Herr Albers: a) **Ueber Anwendung elastischer Gurte.** Der elastische Zug ist gewiss öfter zur Beseitigung von Gelenksteifigkeiten und Contracturen gebraucht, scheint aber doch für solche Fälle nicht allgemeiner angewandt zu sein. Mit Rücksicht darauf, dass Herr Dr. Pernice in einer der letzten Nummern des Centralblattes für Chirurgie (No. 46) die Aufmerksamkeit der Aerzte auf einen elastischen Beugeverband bei Ellenbogengelenkcontracturen lenkt, möchte ich einen elastischen Zugapparat demonstriren, der sich bei Steifigkeiten im Kniegelenk, wie man sie nach fixirenden Verbänden bei Oberschenkelfracturen, Kniescheibenbrüchen, bei Kniegelenksentzündungen zurückbehält, wiederholt bewährt hat, und namentlich dann Beachtung verdient, wenn forcirte Bewegungen in Narkose nicht zulässig oder nicht ausführbar sind. Der Apparat besteht aus einem bandolirartigen Gurt, welcher mit einer Schnalle versehen ist und über die Schulter der gesunden Seite so gelegt wird, dass die Schnalle in die Gegend der Synchondrosis sacro-iliaca der kranken Seite zu liegen kommt. Durch diese Schnalle wird das eine Ende eines etwa 1 m langen, $2^1/_2$—3 cm breiten elastischen Gurtes befestigt, dessen anderes Ende an einem breiten auf Segeltuch gestrichenen Heftpflaster fixirt wurde, welches unter die Fusssohle gelegt und hier durch eine Flanellbindenumwickelung in seiner Lage erhalten wird. Soll der Zug wirken, so wird der Gurt durch stärkeres Anziehen angespannt. Der Patient regulirt den Zug selbst sehr leicht und kann den Gurt unter der Kleidung tragen.

Digitized by Google

Besonders überraschend war der Erfolg des Zugapparates bei einem Patienten, der eine subcutane Querfractur der Patella erlitten hatte. Die Fractur war geheilt, gleichzeitig war aber auch das Kniegelenk steif geworden und konnte selbst in Narkose nicht in Beugung versetzt werden — allerdings sind in Narkose die Beugeversuche nur schonend vorgenommen worden, um die Vereinigung der Knochenfragmente nicht zu sprengen. Nachdem dieser Patient einige Wochen den Gurt getragen hatte, konnte er das Bein im Knie bis zu einem Winkel von 90° beugen.

Demonstration des Zugapparates an einem Kranken: 24jähriger Schlächter, welcher am 22. October 1893 durch Muskelzug infolge Falles auf einer Treppe einen subcutanen Querbruch der linken Kniescheibe erlitten hatte, zunächst nach Punction des Gelenks (60 ccm dunkelrother Flüssigkeit) auf der Watson'schen Schiene mit Heftpflastertestudo, vom 1. November an mit Gehverbänden (gefensterter Gypsverband, später abnehmbarer gefensterter Gypsleimverband und Heftpflastertestudo) behandelt wurde und seit dem 4. December den elastischen Gurt trägt, unter dessen Gebrauch das anfangs steife Knie jetzt schon (nach 7 Tagen) eine Beweglichkeit um ca. 10 bis 15° bekommen hat.

Vorstellung eines anderen Kranken, der ebenfalls mit dem elastischen Zug behandelt wird. 34jähriger Koch erlitt am 30. September d. J. einen Querbruch des rechten Oberschenkels dicht oberhalb der Mitte; die Fractur heilte ohne Verkürzung unter zwei Gehverbänden in 5 Wochen, die zurückbleibende Kniegelenkssteifigkeit ist unter Gebrauch des elastischen Zuges soweit gehoben, dass das Kniegelenk jetzt fast bis zum rechten Winkel gebeugt werden kann.

(Der Zugapparat kann von R. Détert, Hoflieferant, Berlin, Französische Strasse 53, bezogen werden.)

b) Demonstration eines Kranken, bei welchem die rechte **mehrfach gebrochene Patella** (subcutaner Splitterbruch) nach Eröffnung des Gelenks durch Längsincision durch zwei Silbernähte wieder vereinigt wurde. Der 53jährige Schuhmacher hat den bezeichneten Bruch durch Fall auf das Knie am 28. October 1893 erlitten und kommt erst am 9. November zur chirurgischen Klinik der Charité. Herr Geheimrath von Bardeleben öffnet behufs Naht am folgenden Tage das Kniegelenk durch Längsschnitt, die Patella ist in sechs grössere Stücke zerbrochen; Ausräumung alter

Digitized by Google

Blutcoagula, in denen ein Knochenfragment frei liegt, Entfernung einiger kleinerer, nur lose mit den Weichtheilen zusammenhängender Splitter; Vereinigung der Fragmente durch zwei Silberdrähte. Naht der zerrissenen Kapsel mit Katgut. Vereinigung der Hautwunde durch fortlaufende Katgutnaht (Gitternaht). Jodoformmull, Moospappe, Watson'sche Schiene. Glatte Heilung, bis auf eine oberflächliche Fistel am unteren Wundwinkel. Seit dem 2. December geht Patient mit einem Gipsleimverband umher, der als abnehmbare Kapsel über den noch erforderlichen Schutz verband gelegt wird; tägliche Massage der Muskeln nach Entfernung der Kapsel.

Bemerkung. Dieser Kranke ist am 23. December mit einer Beugungsfähigkeit des Knies von 20° entlassen; die Kapsel brauchte an den letzten Tagen vor der Entlassung nicht mehr angelegt zu werden.

Herr von Bardeleben: Ich halte es für meine Pflicht, die gewöhnlichen Patellarbrüche in der Klinik ohne Naht behandeln zu lassen, weil ich mir sage, dass ein Arzt in der gewöhnlichen Praxis schwerlich die Garantie übernehmen kann, dass er stets mit gutem Erfolge bei einer geschlossenen Fractur das Gelenk aufschneiden, auswischen, ausquetschen, ausspülen und dann nähen wird. Wenn er keine gute Assistenz und keine grosse Gewandtheit in der Handhabung der aseptischen Methode hat, kann ihm das sehr schlecht bekommen.

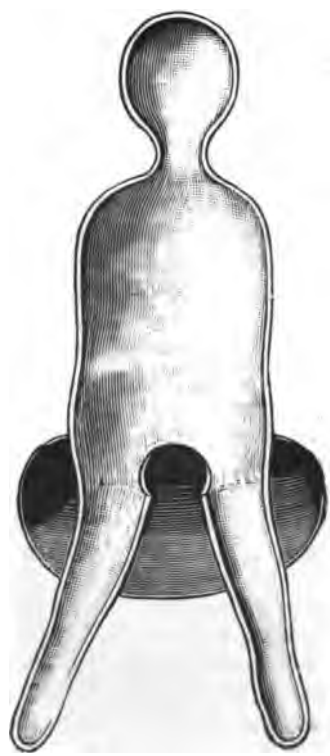

c) **Eine Gipsspreizlade.** Auf der Kinderstation des Herrn Geheimrath v. Bardeleben hatte ich Kinder zu behandeln, bei denen es ausserordentlich schwierig war, sie reinlich zu erhalten. In dem einen Falle handelte es sich um ein zweijähriges Mädchen, welches an habituellen, auf rhachitischer Grundlage beruhenden Knochenbrüchen beider Femur- und Humerusschäfte litt, in dem anderen um einen vierjährigen Knaben, der neben einer Spondylitis der Brustwirbelsäule eine Coxitis tuberculosa hatte. Beide Kinder liessen Urin und Stuhl unter sich und meldeten sich niemals, da jede Berührung ihres Körpers ausserordentlich schmerzhaft war. Für beide Kinder habe ich seiner Zeit Gipsspreiz-

Digitized by Google

laden angefertigt, welche Beine, Becken, Rumpf und Kopf aufnahmen. Die Anfertigung geschah nach der von Lorenz für Gipsbetten angegebenen Methode. (Lagerung des Kindes auf untergeschobene Kissen mit dem Rücken nach oben, Fixirung in dieser Lage durch zwei Assistenten, von denen der eine den Kopf des Kindes, der andere die Füsse bei gespreizter Stellung der Beine festhält, Einfettung der Haut, die Kopfhaare werden durch eine Mitra geschützt, Abrollung von Gipsbinden, Verstreichung jeder einzelnen Lage mit der angefeuchteten Hand, damit sich die Gipsbinde den Contouren genau anfügt, Verstärkung der achtfachen Gipsbindenlage durch Gipsbrei, der besonders in der Gegend der Glutäalfalte dick aufgetragen werden muss, Abnahme nach Erstarrung, Beschneiden der Ränder.) Um der Lade mehr Haltbarkeit zu geben, wurden drei Bandeisen auf ihrer Rückseite eingegipst, das eine der Länge nach unter Kopf und Rumpf bis zum Becken, die beiden anderen unter die Beine; endlich wurde der Rand mit einer Gipsbinde eingefasst und die Innenfläche mit dünnem Gipsbrei ausgestrichen (polirt). Bei der Anwendung wird die innen mit dünner Watteschicht bedeckte Lade so auf Kissen erhöht gelagert, dass das Becken unten völlig frei bleibt, in diesen Hohlraum wird ein Eiterbecken gesetzt, welches Fäces und Urin aufnimmt. Die Kinder haben sich in diesen Laden sehr wohl befunden, das eine hat über vier, das andere hat sechs Monate ununterbrochen in seiner Lade gelegen, ohne Decubitus zu bekommen. Zwei Modelle kann ich Ihnen, m. H., hier vorstellen, eine noch nicht vollendete Lade, an welcher die Befestigung der Bandeisen zu sehen ist, und eine fertige Lade, welche zum Gebrauch in einem Bette aufgestellt wurde. Mit gutem Erfolge sind in ähnlichen Spreizladen auch Kinder behandelt, bei welchen die Hüftgelenksresection zur Ausführung kam. Solche Laden hatten eine Vertiefung zur Aufnahme der Verbandstoffe.

d) **Der Gipsleimverband.** Erklärung der Methode, Vorstellung einiger Verbände und eines nach demselben Princip für einen Oberschenkelamputirten angefertigten Stelzfusses, dessen Brauchbarkeit besonders deshalb Interesse hat, weil die Gehverbände für Oberschenkelbrüche auf der Klinik des Herrn Geheimrath v. Bardeleben nach dem Princip der Sitzstelze angelegt werden, was durch einen zur Vorstellung gelangenden Patienten demonstrirt wird. Eine ausführliche Schilderung des Verbandes ist in der Berliner klinischen Wochenschrift 1894, No. 6, erschienen.

5. Herr Gluck (ausserhalb der Tagesordnung). M. H. Herr Geheimrath von Bergmann hat mir gütigst gestattet, ein Präparat, welches am vergangenen Freitag in der chirurgischen Universitätsklinik gewonnen wurde, in dieser Gesellschaft zu demonstriren. Der 30jährige Schneider Balschun leidet seit seinem neunten Lebensjahre an einer **fistulösen Gonitis fungosa sinistra.** Im Jahre 1882 erlitt Patient eine Fractura

Digitized by Google

supracondylica femoris sinistri, welche in sechs Wochen geheilt sein soll. Im August 1889 wurde eine partielle Arthrectomie des linken Kniegelenkes an ihm vorgenommen; und am 8. Juli 1892 wegen recidirendem Fungus mit ausgedehnter Fistelbildung die totale Resection des linken Kniegelenkes mit Exstirpation der Kapsel und der Patella. Nach der Operation wurde ein Elfenbeinscharnierapparat eingesetzt. Dieser Apparat ist 13 Wochen später wieder entfernt worden bis auf einen Theil des in der Femurmarkhöhle steckenden Elfenbeincylinders, welcher so fest fixirt erschien, dass er an dem Punkte, wo er aus der Markhöhle herausragte, abgesägt werden musste, und der invaginirte Theil zurückblieb. Es sei hier noch bemerkt, dass über der rechten Lunge des Patienten an der Spitze rauhes Vesiculärathmen und feinblasiges Rasseln sich nachweisen liess. Im Winter 1890/91 wurde eine Cur mit Tuberkulininjectionen eingeleitet, welche zwei Monate lang fortgesetzt wurde. Dabei war das Allgemeinbefinden stark alterirt, der Patient klagte über heftige Schmerzen in den Oberarmen und in der Brust, sowie über Uebelkeit und Appetitlosigkeit; Erscheinungen, welche im Laufe der Behandlung sich zurückbildeten. Auf die Gelenktuberkulose hatte die Tuberkulinbehandlung keinen Einfluss, doch war von der Spitzenaffection nach Ablauf der Behandlung nichts mehr nachzuweisen. Die Gelenkhöhle war nochmals von fungösen Granulationen ausgeräumt worden und konnte Patient in vortrefflichem Allgemeinzustande mit einer Kniemaschine entlassen werden. Ich habe ihn ab und zu wiedergesehen und mich überzeugt, dass er schnell und gut ging, sogar auf der Pferdebahn während der Fahrt draussen stand, ohne Schmerz oder Ermüdung zu empfinden. Vor einiger Zeit suchte mich der Patient auf, weil ein Fistelgang stark secernirte und er Schmerzen besonders nach längerem Gehen empfand; mit dem Vorschlage, sich in meine Privatklinik aufnehmen zu lassen, schien er einverstanden. Der Patient hat jedoch seinen Entschluss geändert und sich in die königliche Klinik aufnehmen lassen, woselbst die hohe Amputation des linken Oberschenkels mit Einwilligung des Patienten wegen fortschreitender Eiterung ausgeführt wurde. Das gewonnene Präparat ergab, dass der reichlich Eiter secernirende Fistelgang in die frühere Gelenkhöhle führte und besonders der untere Abschnitt derselben auf der Tibia mit fungösen Granulationen erfüllt war. Der Femurschaft, soweit er aufgesägt war, zeigte eine Obliteration der Markhöhle durch sklerotischen Knochen entsprechend der Gegend der im Jahre 1882 erlittenen supracondylären Fractur des Oberschenkelknochens. Der untere Abschnitt der amputirten Femurdiaphyse ist von verhältnissmässig weichen, weisslichen Narbenmassen erfüllt. Im Bereiche dieses Abschnittes befand sich das bei Entfernung des Elfenbeinapparates zurückgebliebene Elfenbeinstück, welches noch glatt erschien ohne Resorptionsdefecte, mit den Corticaliswandungen des Femur fest verlöthet, an seiner

Digitized by Google

Innenfläche das Schraubengewinde tragend. Die Länge dieses zurückgebliebenen Restes von festfixirtem Elfenbeinhohlcylinder betrug etwa 4 cm. Nach welchem Einheilungstypus die mechanische Fixation zwischen Knochen und Elfenbein zustande gekommen ist, dürfte erst am entkalkten Präparate mikroskopisch zu entscheiden sein. Dass ohne die Anwesenheit des zurückgebliebenen Elfenbeinstückes eine Synostose zwischen Femur und Tibia zustande gekommen wäre, ist wohl möglich. Ich habe vor vielen Jahren nach einer Kniegelenkresection bei einem Erwachsenen $1^1/_2$ Jahre später die hohe Oberschenkelamputation ausführen sehen. Das Präparat ergab die schönste Synostose zwischen Femur und Tibia ohne ossale Heerde. Die fungösen Processe und die Eitersenkungen, welche die Ausheilung verhinderten, betrafen nur die Weichtheile. Es zeigt aber dieser Fall Balschun, was ich schon in meiner Erklärung vom 4. Januar 1891 in von Langenbeck's Archiv zu Protokoll gegeben, dass wir von der Elfenbeinimplantation besonders in Form der Arthroplastik bei tuberkulösen Individuen in klinischen Fällen Abstand nehmen müssen.

Ich würde in der Lage sein, Ihnen andere Patienten zu zeigen, wo ungleich grössere Elfenbeinstücke, und zwar solide Vollcylinder eingeheilt sind, seit 2—$3^1/_2$ Jahren. Unter anderem habe ich bei einem Knaben, der an jauchender Osteomylitis und Erysipel litt und in diesem Zustand aufgenommen wurde, eine Nekrose der Tibia erlebt, welche zur ausgedehnten Resection führte. Bei diesem Knaben ist ein Stück von 10 cm dauernd eingeheilt, und der Knabe geht damit umher, stützt sich allerdings nicht darauf. Ferner verfüge ich über einen Kranken, bei dem ich die Ulna im Juli 1890 resecirt habe, der auch mit functionsfähiger Hand arbeitet. Diesem Kranken ist in den Centralcanal der resecirten Ulna ein solider Elfenbeincylinder hineingetrieben, der per primam eingeheilt ist. Fünf Monate später fiel Patient und zog sich eine Fractur an der Implantationsstelle zu, welche unter einem Gypsverbande solide verheilte. Jeder, welcher meine makroskopischen und mikroskopischen Präparate gesehen hat, wird die theoretische Möglichkeit einer solchen Heilung durch knöchernen Callus zugeben müssen. Wie bei der Thrombose der geronnene Blutpfropfen durch zellige Infiltration den Process der sogenannten Organisation des Thrombus in einzelnen Phasen durchmacht. so kann auch implantirtes Elfenbein etappenweise von dem ihm anliegenden Knochengewebe, in welches es implantirt wurde, arrodirt, resorbirt, durchwachsen und substituirt werden. Der in unregelmässiger Form, in Streifen, Zickzack und Wellenlinien auftretende Grenzwall zwischen Knochen und Elfenbein bedingt eine feste organische und mechanische Verbindung, so fest, wie ein knöcherner Callus. Das Elfenbein ist von dem wachsenden Knochen mit knöchernen Spangen und Streifen wie durchschossen und mosaikartig durchsprengt und durchzogen, und der Process bleibt je nach localen und individuellen Verhältnissen auf einer verschiedenen Stufe der

Digitized by Google

Entwickelung stehen. Das Resultat dieses Transformationsprocesses, bei welchem das Elfenbein die absolut passive Rolle eines organisationsfähigen Fremdkörpers spielt, bezeichne ich mit dem Namen der Substitutionssynostose. Es handelt sich dabei um eine Ossification von Elfenbein, der Process läuft in vielen Fällen mit Resorption gemischt einher, in seiner reinsten Form ist er jedoch von der gewöhnlichen Resorption scharf zu trennen und liefert ein eigenartiges Bild histologischer und zwar homologer Substitution eines todten Gewebes durch wachsendes lebendes Gewebe. Ein heterologer Substitutionsprocess findet statt, wenn man nach meiner Mothode die Tubulärnaht der Nerven ausführt, wobei eine allmälige Substitution des decalcinirten Knochenrohres zur Nevrotisation desselben führt. Auf diese Weise wird in dem einen Falle der reconstruirte Knochen wieder tragefähig, der regenerirte Nerv wieder leitungsfähig in dem zweiten Falle. Wie ich schon vorhin betonte, bin ich von meinen Erwartungen betreffs der Elfenbeinimplantation insonderheit aber der Arthroplastik bei Tuberculösen vollkommen zurückgekommen, aber ich glaube, dass die Methode der Fremdkörpertherapie unter anderem für die Kriegschirurgie eine gewisse Zukunft besitzt. Fernere Studien müssen abgewartet werden, ehe ein definitives Urtheil angezeigt erscheint.

Herr v. Bergmann: Ich möchte deswegen das Wort nehmen, weil doch das, was ich glaube, an dem Fall gelernt und in Erfahrung gebracht zu haben, zu etwas anderen Schlüssen führt. Der Patient ist vorgestern von mir amputirt worden, nicht wegen Recidivs der Tuberkulose — ein solches war nicht eingetreten — sondern wegen des Elfenbeinsplitters im Knochen. Der war es, welcher die Eiterung $3^1/_2$ Jahre lang unterhielt. So interessant es physiologisch sein mag, dass ein so grosses Elfenbeinstück so lange im Knochen liegen bleiben kann, so muss ich doch dieses Liegen als die Schädlichkeit bezeichnen, welche eben zur Amputation geführt hat. Hätte College Gluck die Resection ohne nachträgliche Einlagerung seines Elfenbeinapparates ausgeführt, so würde der Patient wahrscheinlich mit Ankylose geheilt sein und sein Bein behalten haben. Er hätte auf die phantastische Substitution verzichtet und statt ihrer eine richtige knöcherne Ankylose bekommen. So hat dieses Stück, das Sie da im Knochen sehen, gewirkt wie ein nekrotisches Fragment. Es hat ausserdem immer auf die Tibia unten gedrückt und gerieben und deswegen auf der ehemaligen Lagefläche der Tibia ein grosses Loch erzeugt, eine tiefe nicht heilende Caries. Es stimmt letzteres mit einem anderen Fall, den ich auf früher zeigte, wo wegen einer Fractur eines Metacarpalknochens Herr Gluck auch eine solche Einfügung eines grossen Elfenbeinzapfens gemacht hatte. Ein kleiner Elfenbeinzapfen wäre gewiss durchwachsen und dadurch allmählich eliminirt, oder, wenn man will, durch Knochenneubildung substituirt worden, oder dauernd im Knochen liegen geblieben, wenn die Weichtheile über ihm per primam zusammengeheilt

Digitized by Google

wären, wie im sicher gestellten Experiment Herr Bidder das bewiesen hat. In solchen Fällen bildet sich, wie Dementjus zeigte, rings um den Fremdkörper Tela compacta, so dass man darüber streiten kann, ob die Tela compacta oder der Elfenbeinstift die Knochen zusammenhält. Grössere Stücke hineinzubringen, halte ich aber deswegen für gefährlich, weil sie nicht so umkapselt werden, ja bei den Gluck'schen Apparaten direkt auf Weichtheilen ruhen oder in solchen stecken. Da machen sie Druck und Frictionen, und die Wirkung beider ist ein Geschwürprocess — ein deletärer, zerstörender, der nicht eher ruht, als bis die Elfenbeinmassen entfernt sind, oder das Bein mit ihnen. Das und nichts anderes lehrt das Präparat. Ich bitte nun es sich anzusehen, es spricht auch ohne mich.

6. Herr Herhold; a) Ein Fall von **Nekrose des knöchernen Labyrinths.** M. H.! Schon vielfach sind Fälle von eitrigen Vorgängen im inneren Ohr veröffentlicht worden, in denen theils einzelne Theile des knöchernen Labyrinths, theils das ganze knöcherne Labyrinth als Sequester ausgestossen wurde. Zu den selteneren Fällen von Necrose und Ausstossung des ganzen knöchernen Labyrinths gehört nun das Präparat, das ich Ihnen hier vorlegen möchte. Es stammt von der kleinen jetzt fünf-

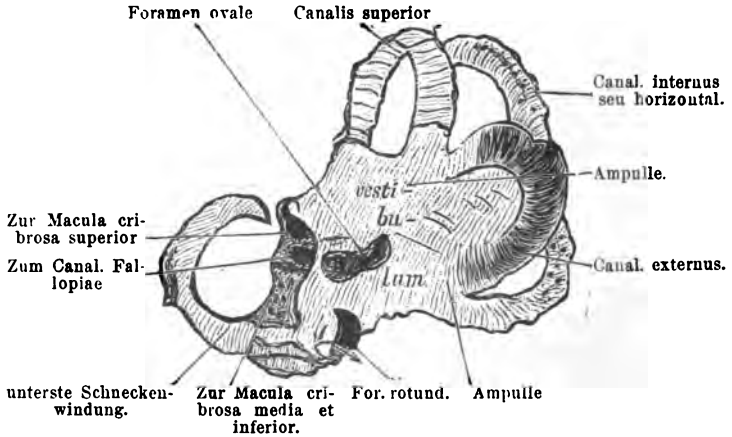

Vierfache Vergrösserung des Präparats.

jährigen an Knochentuberkulose leidenden Patientin, welche im September 1890 auf die chirurgische Kinderstation der Charité von der Augenstation verlegt wurde. Im Juni 1891 bildete sich bei ihr ein Abscess hinter dem linken Ohr, dieser wurde geöffnet und ausserdem wurden die kariösen Stellen des Warzenfortsetzes mit dem Meissel entfernt, das Antrum mastoideum wurde nicht eröffnet. Im Oktober 1892 wurde zum zweiten Mal links ein Theil der hinteren Gehörwand entfernt und das Antrum freigelegt.

Digitized by Google

In der Zwischenzeit waren Operationen wegen Knochentuberkulose am linken Unterarm vorgenommen. Im April 1893 trat eine linksseitige Facialislähmung ein und im November 1893 legte ich wegen andauernden jauchigen Ausflusses aus dem linken Ohr und der hinter dem linken Ohr gelegenen Wunde abermals die im Warzenfortsatz vorhandene Höhle breit frei und holte aus ihr ohne grosse Mühe das necrotische knöcherne Labyrinth hervor. Auf eine Eiterung im inneren Ohr hatte nur die eintretende Facialislähmung hingewiesen. Gehirnerscheinungen oder Gleichgewichtsstörungen waren bei der während ihrer ganzen Krankheit im Saale herumgehenden Kleinen niemals bemerkt worden. Die Ohreiterung war bis zur Ausstossung des Sequesters drei Jahre lang an der Charité beobachtet worden, wahrscheinlich ist jedoch, dass sie schon länger bestand. Eine acute Infectionskrankheit wurde nicht beobachtet, es muss daher zweifelhaft bleiben, ob eine solche oder eine Knochentuberkulose die Ursache der Krankheit bildet. Seitdem der Sequester aus dem Ohr entfernt ist, wird von übelriechendem Ausfluss nichts mehr bemerkt, die hinter dem Ohr befindliche Knochenhöhle des Warzenfortsatzes ist mit guten Granulationen gefüllt und hat Neigung sich zu verkleinern. — Der Sequester, der durch die beigelegte eine vierfache Vergrösserung darstellende Skizze erklärt wird, besteht aus den 3 knöchernen Bogengängen, dem Vestibulum und der untersten Schneckenwindung. Zu sehen ist das Foramen ovale und das Foramen rotundum; das letztere hat durch eine kleine Knochensplitterung seine runde Gestalt etwas eingebüsst. Die der Schneckenwindung zugewandte mediale Fläche des Vestibulums, welche dem Meatus auditorius internus schräg gegenüberliegen würde und sein blindsackartiges Ende bildet, sieht man durch eine Knochenleiste in normaler Weise in zwei Gruben getheilt. In der oberen ist die nach vorn gelegene Oeffnung für den Canalis Fallopiae und der Zugang zur Macula cribrosa superior, in der unteren sieht man die siebförmigen Löcher für die Macula cribrosa media und inferior. An dem Präparat fehlen die zweite und dritte Schneckenwindung und der Modiolus der Schnecke.

b) **Ein Fall von Aethertod.** (Siehe die Vorträge im II. Theil dieses Bandes.)

7. Herr Sonnenburg berichtet über einen **Todesfall durch Aether.** (Siehe den II. Theil dieses Bandes, p. 85.) Der Patient war an Erstickung gestorben: der Leichenbefund der Lungen entsprach den bei Erstickung auch sonst beobachteten Erscheinungen. Es war wohl eine primäre Lähmung des Athmungscentrums durch Aether eingetreten. Dass daneben noch erbrochene Massen aspirirt wurden, ändert deswegen an der Erklärung nichts, da die Section erwies, dass nur sehr winzige Partikelchen in den mittelgrossen Bronchien sich befanden. Eigenthümlich war und erklärlich aus dem Zustande der Lungen die Starrwandigkeit des Thorax, die die Ausführung der künstlichen Respiration verhindert hatte.

Digitized by Google

Herr v. Bardeleben: Ist die künstliche Respiration durch faradische oder galvanische Reizung der Nn. Phrenici am Halse versucht worden? Die Reizung der Phrenici bringt das Zwerchfell zur Zusammenziehung, und das ist doch der Hauptinspirationsmuskel. Ich halte darauf, dass der galvanische Apparat stets in guter Ordnung bei der Hand ist, um sofort die Reizung der Phrenici auszuführen, wodurch eine ungemein viel stärkere Inspiration herbeigeführt wird, als durch irgend eine Art der Compression des Thorax.

Herr Rose: Wenn ich neulich die Herzschwäche als meine Indication für die Vertauschung des Chloroformapparates mit dem Aetherapparat hingestellt habe, das heisst also die Pulsbeschaffenheit, so setze ich damit voraus, dass bei beiden in gleicher Weise sorgfältig Puls und Respiration beobachtet werden.

Herr Landau: Herr Grossmann hat neulich aus meiner Klinik einen Bericht über die Aethernarkose veröffentlicht, aus der hier ein Satz in missverständlicher Weise citirt worden ist. Es ist daselbst hervorgehoben worden, nicht dass man den Puls nicht controlliren solle, sondern dass die Aethernarkose als solche die Beobachtung des Pulses nicht nöthig macht. Der Operateur ist nämlich bei der Anwendung der Warschauerschen Maske („berauschende Methode") in der Lage, Respiration und Gesichts-Farbe etc. bequem zu übersehen. Ausserdem sieht der Operateur an dem „Schwarzwerden des Blutes" resp. Schwächerwerden der Blutung etwaige Störungen in der Circulation. Es ist nicht verwunderlich, dass auch bei der Aethernarkose Todesfälle eintreten können, zumal, wenn man, wie hier geschehen, in 46 Minuten 250 g Aether verbraucht, die Julliardsche Maske verwendet und vorher Bromäthyl giebt. Ob der Fall an primärer Herzlähmung gestorben ist, ist dem Redner sehr fraglich; in keinem Fall beweist es der Sectionsbefund. Der zweite, von Direktor Sonnenburg angeführte Fall erscheint ihm als ein Tod bei Aethernarkose und nicht als „Aether"tod.

Herr Rose: Ich möchte noch hinzufügen, dass das Quantum des Aetherverbrauchs in den gemischten Narkosen in einem von meinen Fällen gestiegen ist bis auf 200 g neben 39 g Chloroform, was ja bei Anwendung des Junker'schen Apparates überhaupt sehr viel ist, ohne dass ich davon irgendwie böse Folgen gesehen habe.

8. Herr A. Köhler: **Zur Bromäthylnarkose.** In derselben unheimlichen, blitzähnlichen Weise, wie bei den gefürchteten Chloroformtodesfällen ganz im Beginn der Betäubung trat in dem vorliegenden Falle bei einer 21 Jahre alten Frau der Tod in der Bromäthylnarkose ein in weniger als einer Minute nach Einleitung derselben. Es war bei uns die 150. Betäubung mit Bromäthyl allein; sie wurde in derselben vorsichtigen Weise mit Vorbereitung der Kranken, Vorhalten der mit wenigen Tropfen ange-

Digitized by Google

feuchteten Maske ½ Minute lang, dann erst Aufgiessen des Restes der im ganzen 15 ccm haltenden Flasche eingeleitet. Nach ½ Minute trat Erschlaffung ein; zu gleicher Zeit hörte das Herz auf zu schlagen, während die Athmung noch längere Zeit, zuerst regelmässig, dann langsamer, zuletzt schnappend, weiterging. Kehlkopf und Luftröhre waren vollkommen frei. Die Phrenici reagirten durch deutliche Zwerchfellbewegungen noch ca. vier Minuten, dann nicht mehr. So lange die Wiederbelebungsversuche — Aetherinjection, Infusion von 1500 ccm Kochsalzlösung in die rechte Vena med. basil., daneben andauernd die sogenannte Herzmassage — gemacht wurden, blieben die Pupillen eng. Als nach einer Stunde damit aufgehört wurde, waren die Pupillen sofort weit, und ebenso schnell trat deutliche Cyanose ein. Nach dieser Erfahrung und nach der Zusammenstellung von Reich ist das Bromäthyl ebenso gefährlich, wie andere Anästhetica, was umsomehr in's Gewicht fällt, als es ja nur bei ganz kurz dauernden kleineren Eingriffen Verwendung finden kann. (S. Centralblatt f. Chir. 1894, No. 2.)

Digitized by Google

Digitized by Google

II.

Vorträge.

Digitized by Google

Digitized by Google

Aus der chirurgischen Abtheilung des Herrn Geheimrath Prof. Dr. Hahn im städtischen allgemeinen Krankenhause im Friedrichshain zu Berlin.

Mittheilungen über Diphtherie.[1])

Von

Dr. A. Neumann, Assistenzarzt.

Die Diphtheriefrage hat im vergangenen Jahre mehr wie je das Interesse der betheiligten Kreise beschäftigt. Die Errungenschaften der Jahre vorher, die Entdeckung des specifischen Erregers der Krankheit durch Klebs, die genauere Erkenntniss seiner biologischen Eigenschaften durch Löffler, der strikte Nachweis seiner specifisch toxischen Wirksamkeit durch Roux und Yersin haben durch weitere wissenschaftliche Forschungen so feste Grundlage gewonnen, so allgemeine Bestätigung gefunden, dass man nunmehr eine Nutzanwendung dieser bacteriologischen Errungenschaften auf die praktische klinische Beurtheilung und Behandlung bereits in Ausführung bringen zu können geglaubt hat. Namentlich in den Sitzungen der Berliner medicinischen Gesellschaft vom 3., 10. und 17. Februar vorigen Jahres sind weitgehende Erörterungen in dieser Richtung gepflogen worden. So eingehend aber diese Erörterungen waren, so bedeutungsvoll und vielseitig die Fragen, die von höchst competenter Seite behandelt wurden, die Ueberzeugung werden wenige

[1]) Siehe die Verhandlungen im 1. Theil dieses Bandes.

Digitized by Google

gewonnen haben, dass die Beurtheilung des bacteriologischen Befundes bei der Diphtherie bereits einheitlich genug, dass die Technik der bacteriologischen Untersuchung bereits einfach genug ist, dass der praktische Arzt wie z. B. bei der Tuberkulose die Bacteriologie zur Stellung der Frühdiagnose, zur Beurtheilung der Schwere und Infectiosität des Krankheitsverlaufes, oder gar zur Richtschnur für seine therapeutischen Massnahmen zu Rathe ziehen könnte. — Anders verhält es sich mit den Krankenhäusern. B. Fränkel glaubt, dass für die Krankenhäuser bereits die Zeit gekommen sei, um die bacteriologischen Errungenschaften praktisch nutzbar zu machen, er verlangt, dass dieselben bereits derartige Einrichtungen treffen müssen, um zu verhüten, dass nicht diphtherische Kinder auf die Diphtheriestation kommen, und diphtherische, die leichter erkrankt scheinen, anderen Stationen überwiesen werden. A. Baginsky hat diese Forderung noch genauer präcisirt, und, um die Durchführbarkeit derselben zu beweisen, umfassende und eingehende Berichte aus dem Kaiser- und Kaiserin Friedrich-Kinderkrankenhause veröffentlicht. Um diese Frage aber entscheiden zu können, ist es nothwendig, das vielseitige und grosse Material eines allgemeinen Krankenhauses zu Rathe zu ziehen. Aus diesem Grunde hat mich Herr Geheimrath Hahn veranlasst, das Diphtheriematerial der letzten acht Jahre im städtischen allgemeinen Krankenhause im Friedrichshain einer Sichtung zu unterwerfen. Alle einschlägigen Fragen ausführlich zu behandeln, würde an dieser Stelle nicht geeignet sein. Nur einzelne Punkte, die gerade gestützt durch so breite Grundlage interessiren müssen, sollen hervorgehoben werden.

In den letzten acht Jahren sind 2656 Krankheitsfälle auf der Diphtheriestation der chirurgischen Abtheilung in Behandlung gewesen. Von diesen ist bei 185 Patienten die Diagnose „Diphtherie", mit welcher sie aufgenommen worden waren, wieder fallen gelassen worden. Betrachten wir diese 185 Fälle, welche die Diagnose „Diphtherie" vorgetäuscht hatten, näher, so setzen sich dieselben aus folgenden Affectionen zusammen:

78 Patienten mit Angina follicularis, 42 mit Angina catarrhalis, 6 mit Angina phlegmonosa, 2 mit Rachensyphilis, 1 mit Aphthen, 1 mit Aphthen und acuter Miliartuberculose, 32 mit Scharlachangina, 3 mit Croup und Masern, 3 mit Croup nach Ablauf der Masern.

Digitized by Google

Bei 4 Patienten hatte eine acute Laryngitis catarrhalis, bei 7 eine Pneumonie, bei je einem ein Pyopneumothorax, ein Lungeninfarct, eine Bronchitis, ein cystischer Tumor im Ligamentum glosso-epiglotticum, ein Spasmus glottidis, ein Vitium cordis congenitum, eine diphtherische oder croupöse Larynxstenose vorgetäuscht.

Diejenigen Affectionen also, welche am meisten zu Verwechselungen Anlass gegeben haben, sind die Follicular- und die Catarrhal-Angina. Es sind das zusammen 120 Patienten oder 64,8 % sämmtlicher Fehldiagnosen. Von diesen 120 Patienten wurden 5 wegen anderweitiger Erkrankungen nach anderen Stationen verlegt. 115 blieben auf der Diphtheriestation, bis sie als geheilt entlassen werden konnten.

Aus diesem Factum lassen sich natürlich keine Schlussfolgerungen ableiten, indessen möchte ich doch hervorheben, dass, soviel aus den Krankengeschichten hervorgeht und die eigene Beobachtung gelehrt hat, kein einziger von diesen auf dem Diphtheriepavillon nachweislich secundär mit Diphtherie inficirt worden ist.

Von den übrigen 68 Patienten starben 7 wenige Stunden nach der Aufnahme, 12 wurden sofort verlegt, 10 blieben 1 Tag, 13 zwei Tage und 26 länger als zwei Tage auf der Station. Sie wurden zumeist in besonderen Zimmern oder im Reconvalescentensaale isolirt. Auch von diesen Patienten lässt sich aus den Krankengeschichten nur bei einer Erwachsenen, welche wegen eines syphilitischen Ulcus auf einer Tonsille Aufnahme gefunden hatte, eine secundäre Infection mit Diphtherie feststellen.

Bei der Beurtheilung der Nothwendigkeit der bacteriologischen Diagnose interessiren aber nicht nur die erkannten, sondern auch die nicht erkannten Fehldiagnosen. Wie viel derer gewesen sind, lässt sich natürlich zahlenmässig nicht feststellen. Wir können aber auf ihre Häufigkeit bis zu einem gewissen Grade einen Rückschluss machen aus der Häufigkeit, mit welcher Recidive beobachtet worden sind. Denn würden wir sehr viel Recidive auf der Station gehabt haben, so läge die Vermuthung nahe, dass relativ oft die primäre Affection fälschlich als echte Diphtherie angesehen worden ist, und das Recidiv die auf dem Pavillon acquirirte erste Diphtherieaffection darstellte. Die Zahl der beobachteten Recidive ist aber ausserordentlich gering. Es sind das im ganzen 21 oder kaum 1 % sämmtlicher Erkrankungen. Von

Digitized by Google

diesen 21 dürfte es sich bei 3 Patienten nicht eigentlich um ein Recidiviren, sondern vielmehr um ein Recrudesciren des Krankheitsprocesses handeln, indem 2 und 4 Wochen, nachdem die Rachenorgane abgeheilt und die Patienten anscheinend vollkommen gesund waren, der Process plötzlich im Kehlkopfe von neuem auflebte. — Von den übrigen 18 Fällen sei als Curiosum angeführt, dass bei einem am 15. Tage zugleich eine Gaumensegellähmung und neuer Belag constatirt wurde, und dass bei zwei anderen innerhalb 4 resp. 5 Wochen je zweimal die Tracheotomie ausgeführt werden musste, und der eine von diesen endgiltig geheilt entlassen werden konnte.

Dass bei der Mehrzahl der eben erwähnten Krankheitsfälle die primäre Affection echt diphtherischer Natur gewesen ist, lässt sich aus dem Krankheitsverlauf derselben schliessen. Wie viele das gewesen sind, wie viele nicht echt diphtherische Affectionen sich überhaupt der richtigen Erkenntniss entzogen haben, — den Eindruck dürfte jeder bei der Durchsicht dieses grossen Materials gewinnen, dass, hätte man jeden einzelnen Patienten vor der Unterbringung in den Diphtheriepavillon isolirt und einer bacteriologischen Untersuchung unterzogen, — dass wir dann unverhältnissmässig weniger Hausinfectionen gehabt hätten — — unverhältnissmässig zu der Gefahr, die eine allzu sanguinische Verwerthung des negativen Befundes bei der bacteriologischen Untersuchung in sich birgt. Denn wenn auch der Löffler'sche Bacillus allgemein als der specifische Bacillus anerkannt ist, so wird es heutzutage immer noch vorkommen können, dass derselbe gelegentlich einmal äusserer Zufälligkeiten wegen nicht nachgewiesen werden kann. Ich erinnere nur an den Patienten, dessen interessante Krankengeschichte uns A. Baginsky in der Medicinischen Gesellschaft mitgetheilt hat:

Ein Patient kommt mit Trismus und Tetanus zur Aufnahme. Sogleich bei der Aufnahme wird die Möglichkeit angenommen, dass Rachendiphtherie vorliege. Ein Ulcus auf der Zunge wird auf Löffler'sche Bacillen untersucht. Das negative Resultat dieser Untersuchung genügte, um diesen Patienten, ohne ihn weiter zu isoliren, auf die innere Station und am 6. Tage, an welchem ein Scharlachexanthem constatirt wurde, auf die Scharlachstation aufzunehmen. Die Folge war, dass sowohl auf der inneren, wie auf der Scharlachstation eine Diphtherieepidemie ausbrach.

Digitized by Google

An einer anderen Stelle berichtet Baginsky[1]) von einem Krankheitsfalle, bei welchem von vornherein der Löffler'sche Bacillus festgestellt wurde, bei welchem aber der Bacillus nicht mehr nachgewiesen werden konnte, als der Patient dazu noch an Scharlach erkrankte, ohne dass die Diphtherie bereits abgelaufen wäre.

Die Scharlachangina wird man also auch mit Hilfe der bacteriologischen Untersuchung nicht immer von der echt diphtherischen Angina unterscheiden können. Und doch liegt gerade darin der Schwerpunkt der Diagnose, einmal weil gewiss die diphtheriekranken Kinder mehr wie andere für Scharlach empfänglich zu sein scheinen, und zweitens deswegen, weil die Scharlach- und Diphtherieepidemieen gewöhnlich zeitlich zusammenfallen.

Wenn ich aus den bisherigen Ausführungen eine Schlussfolgerung ziehen darf, so möchte ich Folgendes sagen:

„So lange die bacteriologische Untersuchung nicht in kürzerer Frist und mit grösserer Sicherheit als bisher Aufschluss geben kann über die Frage: „echte Diphtherie oder nicht?", so lange lässt sich auch die Forderung, dass jeder Fall, bevor er auf die Station kommt, bacteriologisch untersucht wird, nicht durchführen. Schon daran würde das Unternehmen scheitern, dass selbst in wohl ausgestatteten Krankenanstalten mit reichem Material nicht Isolirzimmer genug zur Verfügung gestellt werden könnten. Dass es aber auch selbst nicht nothwendig ist, in einem allen sonstigen hygienischen Anforderungen genügenden Krankenhause eine derartig strenge Isolirung durchzuführen, beweist der verschwindend kleine Procentsatz von Infectionen, welcher thatsächlich beobachtet worden ist."

Soviel hinsichtlich der Diagnose und der Unterbringung der Kranken.

Hinsichtlich der Therapie hat[2]) Löffler durch das Experiment eine ganze Reihe von Mitteln als wirksam gegen den Diphtheriebacillus gefunden. Doch der Satz von Henoch[3]), dass alle bisher empfohlenen inneren Mittel absolut nichts geleistet haben in den schweren Fällen der Krankheit, während die leichteren ohne Zuthun der Kunst heilen, besteht leider heute noch zu Recht. Wir haben fast alle Mittel im Laufe der Jahre in unserem Krankenhause an-

[1]) Festschrift für R. Virchow. Stuttgart 1891.
[2]) Deutsche med. Wochenschr. 1891 No. 10.
[3]) Vorlesungen über Kinderheilkunde.

Digitized by Google

gewendet, in den letzten zwei Jahren aber uns fast jeder medicamentösen Therapie enthalten. Und doch sind die Resultate dieser letzten zwei Jahre relativ gute im Verhältniss zu denen früherer Jahre. Von 612 Kranken sind beiläufig 64%, von den operativ behandelten 46,5% geheilt worden. Es ist das in einem kurzen Bericht in dem Juniheft der Berliner Klinik ausgeführt worden.

Was nun die operative Therapie anbetrifft, so ist bei 1096 Patienten, d. h. bei 44,4% die Tracheotomie ausgeführt worden. Zum Vergleiche will ich anführen, dass in der Quincke'schen Klinik in Kiel 46,5%,[1]) im Kaiser- und Kaiserin Friedrich Kinderkrankenhause 23,8%[2]) zur Tracheotomie gekommen sind.

Bei 881 Kindern, d. h. bei 78%, musste die Tracheotomie sofort nach der Aufnahme vorgenommen werden. 6% kamen nach wenigen Stunden, 7% nach 1 Tage, 3% nach 2 Tagen, 2% nach 3 Tagen, 1% nach 4 Tagen und 3% nach 5—20 Tagen zur Operation. Aus diesen Zahlen erhellt zur Evidenz, dass gerade die schwereren und schwersten Erkrankungen in die Anstalt in Behandlung kamen, zumal wenn man erwägt, dass wir nur bei hochgradigen laryngo-stenotischen Erscheinungen die Tracheotomie vornehmen, und, wie später noch hervorgehoben werden soll, die ausgesprochen septischen Patienten im allgemeinen nicht tracheotomirt wurden.

Bezüglich der Technik der Operation ist in der allgemein üblichen Weise verfahren worden.

Anders verhält es sich mit der Wahl des Ortes der Operation. In den letzten zwei Jahren ist fast ausschliesslich, d. h. in 91% sämmtlicher Operationen, die Tracheotomia inferior gemacht worden.

Die Vorliebe für diese Methode ist in folgenden Vortheilen begründet.

1. Ist das verfügbare Operationsfeld grösser als bei den anderen Operationsmethoden.

2. Ist die Gefahr, den Isthmus der Schilddrüse zu verletzen, geringer.

3. Ist die Function des Kehlkopfes, in Sonderheit die der Stimmbänder weniger gefährdet.

4. Was besonders für Mädchen in kosmetischer Hinsicht von

---

[1]) Deutsches Archiv für klin. Medicin 49, 6.
[2]) Festschrift für R. Virchow. 1891.

Digitized by Google

Interesse ist, liegt die Operationswunde tiefer, ist später leichter zu verdecken, und

5. Ist die Entwöhnung von der Canüle leichter.

Die ersteren Punkte ergeben sich aus den anatomischen Verhältnissen von selbst, auf den letzteren Punkt will ich unten noch einmal zurückkommen.

Die Nachtheile, die gegen die Operationsmethode angeführt werden, sind zum Theil nicht so schwer wiegende, zum Theil leicht zu vermeiden.

Es ist zuzugeben, dass die Gefässe, und besonders die Venen in der Regio infrathyreoidea tracheae reichlicher und stärker entwickelt sind, als in der Regio suprathyreoidea. Auch mögen wohl die Gefässe unterhalb des Isthmus unregelmässiger verlaufen als oberhalb desselben; doch dürfte bei vorsichtigem, besonders bei vorwiegend stumpfem Vorgehen in die Tiefe die Gefahr von dieser Seite nicht sehr erheblich sein. Eine jener verhängnissvollen Gefässanomalieen, dass die Arteria anonyma in das Operationsfeld kommt, wie Allen Burns[1]) beschreibt, oder dass die linke Arteria carotis communis abnormer Weise aus der Arteria anonyma entspringt und die Trachea im Bereiche des Operationsfeldes kreuzt, wie es Allen Burns und Scarpa[2]) beobachtet haben, ist in all' den 764 Fällen, in welchen die Tracheotomia inferior ausgeführt worden ist, nicht ein einziges mal beobachtet worden. Viermal wurde nach der Tracheotomia superior und 5 mal nach der Trachotomia inferior während oder unmittelbar nach der Operation eine stärkere Blutung beobachtet, ohne dass die Verletzung eines grösseren Gefässes nachgewiesen werden konnte.

Dass eine Blutung gelegentlich einmal in der Weise zustande kommt, dass nach der Tracheotomia inferior die Canüle durch anhaltenden Druck die vordere Trachealwand und schliesslich die Anonyma arrodirt, wie Maass bei einem Falle beschrieben hat[3]), ist ein so exorbitantes Ereigniss, dass es hier wohl kaum in Rechnung zu ziehen sein dürfte.

Der zweite Einwand, welcher gegen die Tracheotomia inferior erhoben wird, ist der, dass die Trachea schwerer zu erreichen ist, weil sie tiefer liegt. Dieser Uebelstand lässt sich durch passende

[1]) Handbuch f. Chirurgie 1880.
[2]) Ibidem.
[3]) Deutsche Zeitschrift f. Chirurgie 1890, 31.

Digitized by Google

Lagerung des Patienten sehr leicht vermeiden. Wir benutzen einen eigens dazu construirten Operationstisch. Es ist dies ein hölzerner Tisch, dessen Platte stark nach dem Fussende geneigt ist, und an dessen Kopfende eine hölzerne, sattelelförmige, fest angebrachte Nackenrolle sich befindet.

Ferner wird angeführt, dass bei der Tracheotomia inferior leichter Haut- und Mediastinal-Emphysem entstehen kann. Es kann hier natürlich nicht dasjenige Emphysem in Frage kommen, welches von der Lunge her durch das Platzen eines Lungenalveolus oder nach Eröffnung der Trachea von der Trachealwunde selbst aus zustande kommt. Denn das erstere entsteht unabhängig von der Operation, und das zweite ebensowohl bei der superior, wie bei der inferior. Es kann sich hier nur um dasjenige Emphysem handeln, auf dessen Entstehungsmechanismus Dusch im Jahre 1867 im Archiv für wissenschaftliche Heilkunde aufmerksam gemacht hat. Dasselbe kommt bekanntlich dann zustande, wenn nach Durchschneidung der mittleren Halsfascie bei der Tracheotomia inferior das Mediastinum geöffnet ist, und nun durch die krampfhaften inspiratorischen Bewegungen des Zwerchfells Luft in das Mediastinum eingesogen und von hier aus in die Haut des Halses, der Brust etc. getrieben wird. — Einmal haben wir niemals gesehen, dass dieses Emphysem durch mechanischen Druck auf die Brustorgane oder durch Neigung zur Bildung von Eiterungsprocessen erheblich geschadet hätte. Zweitens haben wir dasselbe in der Mehrzahl der Fälle vermeiden können, dadurch dass wir nach der Freilegung der Trachea möglichst bald die Trachea selbst eröffneten, eventuell auch, indem wir den gekrümmten Zeigefinger der linken Hand oder einen stumpfen Haken in den unteren Wundwinkel eindrückten, und indem wir zugleich durch die Narkose die Contractionen des Zwerchfells weniger krampfhaft machten.

Ich habe in den Krankengeschichten neunmal Hautemphysem verzeichnet gefunden, und zwar ist dieses Emphysem nachweislich viermal von der Lunge und fünfmal von der Tracheotomiewunde ausgegangen.

Endlich wird gegen die Tracheotomia inferior angeführt, dass es bei Wundinfection leichter zur Fortleitung des Entzündungsprocesses auf das Mediastinum komme, ein Ereigniss, welches im ganzen nur zweimal sicher festzustellen gewesen ist.

Digitized by Google

Die Gefahren also, welche der Operationsmethode als solcher anhaften, sind nicht allzu hoch anzuschlagen.

Die hauptsächlichsten Todesursachen waren auch bei uns: descendirender Croup, Pneumonie, besonders bei den kleineren Kindern, die Wundinfection mit ihren Folgen, die Herzlähmung.

Gegen das Hinabsteigen des croupösen Processes sind in den früheren Jahren im Krankenhause die verschiedensten Mittel, theils mechanischer, theils medicamentöser Natur, versucht worden. Von allen diesen Mitteln ist allein der Dampfspray übrig geblieben. Vor allem aber wird darauf geachtet, dass die Trachealschleimhaut so viel wie möglich vor Läsionen gewahrt bleibt. Deswegen sind wir bestrebt, Instrumente, auch Federn und Aspirationskatheter so wenig wie möglich in die Trachea einzuführen; aus demselben Grunde befolgen wir den Grundsatz, die Aussencanüle so wenig wie möglich zu wechseln.

Wir lassen die Aussencanüle, wenn irgend möglich, so lange liegen, bis sie vollkommen fortgelassen werden kann. Wann der Zeitpunkt dazu gekommen ist, wird von den verschiedensten Autoren verschieden angenommen. Von Bartels wurde gewöhnlich am zehnten Tage, von Plenio am siebenten Tage, von Jenny am vierten Tage das Décanulement ausgeführt.

Jedenfalls liegt es im Interesse der Kranken, möglichst früh das Décanulement vorzunehmen; denn dass die Athmung durch die Canüle gewisse Gefahren in sich birgt, vermag wohl niemand zu leugnen. Da steht obenan die Gefahr von seiten der Lungen, die Gefahr der Pneumonie. Der Spray vermag wohl die Inspirationsluft anzufeuchten und zu erwärmen, aber er vermag nicht in demselben Grade die in ihr suspendirten Infectionskeime zurückzuhalten, wie das die Mund- und Nasenhöhle besorgen. Weitere Gefahren drohen bei der protrahirten Canülenathmung von seiten der Trachea und des Kehlkopfes, von ersterer durch die Entstehung von Decubitus und die Bildung von Granulomen, von letzterem durch die mit der Länge der Inactivität wachsende Schwierigkeit, wieder in normaler Weise zu functioniren.

Hoppe-Seyler[1]) verwahrt sich nun dagegen, dass der Zeitpunkt für die Entfernung der Canüle schematisch auf einen be-

[1]) Deutsches Archiv für klinische Medicin 49, 6.

Digitized by Google

stimmten Termin angesetzt wird, und verlangt, dass die Canüle erst dann fortgelassen werden soll, wenn der Process im Rachen vollkommen abgelaufen ist. Nun, meine Herren, wie ich vorhin bei den Recidiven angeführt habe, ist man selbst dann, wenn der Process im Rachen vollkommen abgelaufen ist, nicht sicher, dass der Process im Kehlkopf oder der Trachea recrudescirt. Andererseits kommt es doch in einer grossen Reihe von Fällen vor, dass die Diphtherie im Rachen noch tagelang fortbesteht, während in der Trachea und im Kehlkopf der Process vollkommen abgelaufen ist.

Wir haben auf den Process im Rachen wenig Rücksicht genommen. Wir erachteten für gewöhnlich den Zeitpunkt zum Décanulement dann für gekommen, wenn einmal der Process in der Trachea und im Kehlkopf abgelaufen war, die Athmung frei war, keine Membranen mehr ausgehustet wurden u. s. w., und zweitens, wenn die Tracheotomiewunde mit genügend guten und festen Granulationen ausgekleidet war, dass sie nach Entfernung der Canüle klaffte und so noch eine Zeit lang der Inspirationsluft einen gewissen Eingang und den expectorirten Secreten einen gewissen Ausweg gewährte. So hatte sich allmählich die Regel herausgebildet, am 5. oder 6. Tage das Décanulement zu versuchen.

Wie schon vorhin erwähnt, hat sich auch in dieser Hinsicht die Tracheotomia inferior der superior, resp. der Cricotomie, welche im ganzen nur 6 mal ausgeführt worden ist, überlegen gezeigt:

Von 292 Fällen von Tracheotomia inferior und 133 Fällen von Tracheotomia superior, bei welchen das Décanulement überhaupt in Frage kommen konnte, konnte bei der Tracheotmia inferior in 70 % die Canüle spätestens am sechsten Tage definitiv fortgelassen werden, während dasselbe bei der superior nur in 45 % möglich war.

Während bei der Tracheotomia inferior in 86 % der Fälle das Décanulement gleich mit dem ersten Versuche gelang, glückte dasselbe bei der superior nur in 70 %, und während bei der inferior 1 % der Patienten mit Dauercanüle entlassen werden mussten, traf dieses Missgeschick bei der superior in 9 % der Fälle ein.

Vielleicht bewirkt gerade die tiefere und befestigtere Lage der unteren Trachea, dass der Granulationstrichter der Tracheotomiewunde ein soliderer wird und ein Zusammenklappen der Wundhöhle sogleich nach Entfernung der Aussencanüle verhütet.

Wie eben erwähnt, haben wir in 70 %, resp. in 45 % der

Digitized by Google

Fälle die Canüle am sechsten Tage fortlassen können. Die Verzögerung des Décanulement bei den übrigen Fällen lag nicht immer an dem Unvermögen, ohne Canüle zu athmen, es wirkten da sehr oft andere Momente störend auf den Heilungsverlauf ein. In erster Linie ist hier zu nennen die Insufficienz der Kehlkopfschliesser. Wir haben hier in der Mehrzahl der Fälle die Tamponade der Trachea oberhalb der Canüle ausgeführt. Analog den Versuchen, wie sie früher von Anderen, wie von Israel und Langenbuch, mit Watte, Schwamm und ähnlichem Material gemacht worden sind, haben wir schon seit Jahren einen aufgerollten und desinficirten Pressschwamm als Trachealtampon verwendet. Näheres darüber hat Palmié im Jahre 1888 in der „Deutschen medicinischen Wochenschrift" veröffentlicht. Diese Tamponade hat nicht allein den Zweck, das Hinabfliessen von eingeführten Speisen, sondern auch das Hinabfliessen der Secrete der Mund- und Nasenhöhle und eventuell des erbrochenen Mageninhaltes zu verhüten.

Das Auftreten von Pneumonieen bei tracheotomirten Kindern mit Insufficienz der Kehlkopfschliesser ist zwar nicht viel häufiger als die Pneumonieen bei Tracheotomirten überhaupt. Schwalbe hat schon in seinem Aufsatze über die O'Dwyer'sche Tubage in der „Deutschen medicinischen Wochenschrift" vom Jahre 1891 darauf hingewiesen.

Es gilt vielmehr noch einen anderen Uebelstand als mögliche Folge der Insufficienz der Kehlkopfschliesser bei Tracheotomirten zu verhüten, es ist das die Infection der Tracheotomiewunden. Wir haben unter 43 Fällen von schwerer Wundinfection bei 11, d. i. bei 25 % zugleich eine Insufficienz der Kehlkopfschliesser constatirt. Es liegt gewiss die Annahme nahe, dass in einer Anzahl von Fällen die Wunden durch die Keime, die mit den herabfliessenden Mund-, Nasen- und Rachensecreten fortgeschwemmt worden sind, direct inficirt oder so alterirt worden sind, dass sie einen günstigen Nährboden für die Secundärinfection darbieten konnten.

Beiläufig möchte ich hinsichtlich der Wundinfection eine Beobachtung erwähnen, die wir sowohl im letzten, wie im vorletzten Jahre zu machen Gelegenheit hatten.

In beiden Jahren, namentlich in dem letzteren hatten wir im October und November ausserordentlich schwere Epidemieen, schwer hauptsächlich auch deswegen, weil in der grossen Mehrzahl der Fälle auch der Kehlkopf mitergriffen war. So hatten wir im

Digitized by Google

letzten October einmal gleichzeitig 13 frisch tracheotomirte Kinder in einem Saale liegen. 1891 sowohl wie 1892 wurde auf der Höhe dieser Epidemieen eine Operationswunde nach der anderen inficirt, und diese Erscheinung hörte fast mit einem Schlage auf, nachdem der betreffende Krankensaal einer gründlichen Lüftung und Desinfection unterzogen worden war. Es ist ein Beweis dafür, dass für diese exorbitanten Verhältnisse selbst die in hygienischer Beziehung vorzüglichen Einrichtungen unseres Krankenhauses nicht ausreichend gewesen sind.

Schliesslich möchte ich noch eine Frage berühren, die immer und immmer wieder Gegenstand der Discussion gewesen, aber nie mit der Präcision entschieden worden ist, wie das für die Praxis erwünscht wäre. Ich meine die Frage, „ob septische Kinder tracheotomirt werden sollen oder nicht?"

Hueter stellte 1880 im Handbuch für Chirurgie den Satz auf: Wir müssen bei Croup, wie bei Diphtherie den durch die Glottisstenose drohenden Erstickungstod durch die Tracheotomie abwenden, unbekümmert darum, ob die Art des Auftretens und des Verlaufs der Krankheit wenig Aussicht auf definitiven Erfolg, auf definitive Genesung giebt. — Nun ich meine, dieser Satz hat solange Geltung, solange die Tracheotomie immer diesen Erfolg hat, — und solange wir nicht andere Mittel besitzen, die dasselbe und mehr erreichen. Es ist eine Erfahrung, auf welche in allen Berichten über Diphtherie immer wieder aufmerksam gemacht wird, dass der Krankheitsprocess bei der septischen Diphtherie gerade am allerwenigsten Neigung hat, auf den Kehlkopf überzugehen. Sei es dass bei dieser Form der Process mehr tendirt, sich in die Tiefe als in die Breite auszudehnen, sei es auch, dass wegen der Schwere der Erkrankung nur die Zeit dazu fehlt, in den Kehlkopf hinabzusteigen, — jedenfalls ist der Nutzen, den man den Patienten mit der Tracheotomie bringt in der Mehrzahl der Fälle ein sehr problematischer und vorübergehender, eben weil die Athemnoth in der grossen Mehrzahl der Fälle nicht eine Folge der Kehlkopfstenose ist, sondern eine Folge der Allgemeinvergiftung des Körpers und der mangelhaften Function des Herzmuskels. — Aus diesem Grunde erreichen wir mit dem Dampfspray, mit Narcoticis und Excitantien oft mehr als mit der Tracheotomie. In ganz vereinzelten Fällen, in welchen wirklich einmal sichere Zeichen für das Bestehen einer Larynxstenose vorlagen, wie z. B. bei bestehendem Glottisödem, haben wir

Digitized by Google

auch bei Septischen die Tracheotomie vorgenommen. Hier konnten wir denn beobachten, dass nach Ausführung der Tracheotomie der Fäulnissprocess im Rachen, vielleicht wegen mangelhafter Ventilation desselben, nur um so rapider fortschritt.

Wir haben gegen die septischen Allgemeinleiden in einer Reihe von Fällen die Sahli'sche Kochsalzinfusion versucht, aber ausser einer vorübergehenden excitirenden Wirkung wenig Erfolg gesehen. In letzter Zeit haben wir gegen die septische Allgemeininfection ein Mittel angewendet, welches auch gegen andere schwere Allgemeininfectionen gute Dienste geleistet hat. Es sind das systematische Ausspülungen des Darmes mit 2 %iger Borsäurelösung. Diese Ausspülungen, welche wenigstens die im Darm angehäuften giftigen Producte fortschaffen sollen, sind seit dem 1. September vorigen Jahres bei jedem Patienten mit septischer Diphtherie drei- bis viermal täglich vorgenommen worden. Das Resultat war in einer Reihe von Fällen ein überraschendes. Die aashaft stinkenden, dünnflüssigen, grauschwärzlichen Stühle erhielten in wenigen Tagen eine normale Beschaffenheit. Das Sensorium hellte sich auf, das Erbrechen schwand, der Appetit wurde rege, und mit der Besserung des Allgemeinbefindens wurde auch der locale Process in Rachen und Nase günstig beeinflusst.

Im übrigen aber stehen wir in der Mehrzahl der Fälle ebenso ohnmächtig diesen schwersten Formen gegenüber, wie früher, und der Schwerpunkt des ärztlichen Könnens scheint hier nicht sowohl in der Heilung vorgeschrittener Fälle, sondern vielmehr in der Prophylaxe zu liegen.

Der Verlauf dieser Fälle giebt uns einige Fingerzeige an die Hand. Es ist von Wichtigkeit, dass bei einer grossen Reihe gerade von septischen Fällen das erste den Eltern auffallende Symptom die Nasenaffection gewesen ist. Es ist ferner von Wichtigkeit, dass, wie z. B. in der Quincke'schen Klinik, und so auch bei uns festgestellt worden ist, dass gerade die septischen Diphtheriekranken viel länger zu Hause zugebracht haben, ehe sie in die Anstalt gebracht worden sind, als die anderen Diphtheriekranken. Es ist ferner von Interesse, dass unter den an septischer Diphtherie Erkrankten auffallend viel Geschwister sind. So sind unter den 30 Geschwisterpaaren, die im Jahre 1892 auf der Diphtheriestation in Behandlung waren, 16 mehr oder weniger septisch gewesen.

Digitized by Google

Es wird also bei der Behandlung der Diphtherie besondere Sorgfalt auf die Nasenaffection verwendet werden müssen, es wird bei der Diphtherie mehr wie bei anderen Krankheiten dafür zu sorgen sein, dass die Patienten, namentlich wenn mehrere Glieder einer Familie erkrankt sind, möglichst früh in die guten hygienischen Verhältnisse eines geordneten Krankenhauses gebracht werden.

Digitized by Google

Aus dem städtischen Krankenhause am Friedrichshain in Berlin, Abtheilung des Herrn Geh. Rath Prof. Dr. Hahn.

Ein Fall von Struma maligna.[1])

Von

Dr. **Speyer.**

Das Präparat, welches ich Ihnen hier vorlege, hat durch den klinischen Verlauf der Krankheit seines früheren Besitzers für den Chirurgen einiges Interesse.

Es entstammt einem 31jährigen Schuhmacher, welcher keine hereditäre Belastung aufweist und früher nie ernstlich krank gewesen sein will. Derselbe war seit seiner Kindheit mit einem Kropf behaftet, ohne jemals Beschwerden davon gehabt zu haben. Erst Ende Juni vorigen Jahres machten sich solche bemerkbar, als Patient seinen Beruf als Schuhmacher zeitweilig aufgab und als Arbeiter in eine Holzschneidefabrik eintrat. Der anstrengenden Arbeit, welche er daselbst zu leisten hatte, schrieb es Patient zu, dass er sich seit dieser Zeit nicht mehr kräftig fühlte, dass er zugleich mit deutlich auftretendem Wachsen seines Kropfes bei grösserer Körperanstrengung Athembeschwerden bekam und ersichtlich abmagerte. Diese Beschwerden wurden immer stärker, die Athemnoth häufiger und oft sehr hochgradig, das Körpergewicht verminderte sich in zehn Wochen angeblich um 20 Pfund. Am 6. September 1892 suchte Patient das Krankenhaus Friedrichshain auf.

Der Befund bei der Aufnahme ergab einen ziemlich abgemagerten, wenig kräftig gebauten, blassen Mann. Die vordere Halsgegend oberhalb

[1]) Siehe die Verhandlungen im I. Theil dieses Bandes.

Digitized by Google

des Sternums wird von einer ziemlich scharf abgegrenzten Geschwulst von Faustgrösse eingenommen, welche nach links bis zum hinteren Rande des M. sternocleidomastoideus, rechts nur bis zum vorderen Bauche desselben reicht und mit Brust- und Schlüsselbein keine Verwachsungen zeigt. Die Oberfläche der Geschwulst ist ziemlich glatt, die Haut über derselben verschieblich, die Consistenz mässig hart. Der Kehlkopf ist nach rechts hinübergedrängt und steht schräg.

Fieber war nicht vorhanden. Die übrigen Organe zeigten keinerlei pathologische Veränderungen; insbesondere ergaben die Lungen völlig normalen Befund.

Bei tiefen Inspirationen hatte Patient Schmerzen in der Kehlkopfgegend, andauernd etwas erschwertes Athmen, und hin und wieder, besonders nachts, starke dyspnoische Anfälle.

Die Beschaffenheit der Struma bot keinen Anhaltspunkt für die Diagnose ihrer Malignität, und wenn auch das plötzliche unaufhaltsame Wachsthum des bis dahin stationären Kropfes darauf hindeuten konnte, so blieb dies doch das einzige Symptom, denn es fehlten Lymphdrüsenschwellungen, fehlten Erscheinungen von Metastasen, speciell an den Knochen — es war auch kein Oedem der Haut vorhanden, wie bei Metastasen im Manubrium sterni beobachtet ist — es bestanden keine Venenektasieen oder Venenthrombosen und auch kein Fieber.

Am 8. September 1892 wurde von Herrn Geheimrath Hahn die Strumektomie vorgenommen. Nach einem Sagittalschnitt vom Zungenbein zum Sternum bis durch die Fascie, welche am oberen Ende zwei Flügelschnitte erhielt, wurden die über den Tumor ziehenden Muskeln theils stumpf abgeschoben, theils abpräparirt. Am unteren Ende der so freigelegten, grossen, linken Partie der Geschwulst wurden darauf die Venae thyreoideae access. doppelt unterbunden und durchschnitten und dasselbe mit der Arteria thyreoidea sinistra am oberen Pole der Geschwulst vorgenommen. Der Tumor wurde hierauf bis zu einem geringen Theile stumpf von der Trachea abgehoben, der Rest, welcher rechts von der Luftröhre noch festsass und in dem die Arteria thyreoidea dextra hineinging, mit einer grossen Klemme gefasst und über dieser die Geschwulst mit der Scheere abgetragen. Hierauf folgte sorgfältige Unterbindung der Restgeschwulst und Blutstillung. Ein zweiter Tumor von etwa Taubeneigrösse, der direkt vor der Trachea und zum Theil schon unter dem Sternum sass, zeigte sich so fest mit der Luftröhre verwachsen, dass von seiner Herausnahme Abstand genommen wurde.

Der Patient blieb zunächst, wie dies gewöhnlich bei uns nach Operationen geschieht, welche Nachblutung zur Folge haben können, mit leichter Tamponade für eine Reihe von Stunden im Operationsgebäude, und wurde erst dann ein fester Verband angelegt.

Die exstirpirte Geschwulst war weicher, als nach der äusseren Unter-

Digitized by Google

suchung erwartet werden konnte, besonders in den inneren Partieen; sie war sehr blutreich und bestand aus einem weitmaschigen Gewebe, das überaus zahlreiche Blutgerinnsel und Thrombusmassen, wie sie ähnlich bei Aortenaneurysma vorkommen, enthielt.

Die mikroskopische Untersuchung zeigte ungemein viele grössere und kleinere Bluträume, dazwischen ein ziemlich structurloses Gewebe, das aus kleinen Zellen bestand und fast gar kein Bindegewebe enthielt; nur an einzelnen Stellen fanden sich zellige Elemente, die Schilddrüsenalveolen glichen.

Somit konnte auch jetzt keine sichere Diagnose auf Malignität der Schilddrüsengeschwulst gestellt werden. Da wurden wir durch den weiteren klinischen Verlauf eines besseren belehrt.

Die ersten Tage nach der Operation befand sich der Patient ganz wohl. Hierauf stellten sich abendliche Temperatursteigerungen ein und zugleich missfarbiger Belag der Wunde. Das anfangs gute Allgemeinbefinden verschlechterte sich circa eine Woche nach der Operation; das Fieber wurde allmählich stark remittirend. Circa vier Wochen nach der Operation stellten sich zuerst Lungenerscheinungen ein in Gestalt von mässigem Husten und einer circumscripten Infiltration des linken Unterlappens. Bald darauf gesellte sich hierzu eine ausgesprochene Dämpfung L. H. U. mit stark abgeschwächtem Athmen und Fremitus, über der Compressionsathmen hörbar war, ein Befund, aus welchem auf ein pleuritisches Exsudat geschlossen werden durfte. Die Wunde schien sich nunmehr von dem unteren Winkel her zu schliessen, aber nicht durch frische, rothe Granulationen, sondern durch herauswachsende, dunkelfarbige, weichliche, leicht blutende Massen.

Ende October wurde an der, nunmehr ausgedehnte intensive Dämpfung etc. darbietenden linken Thoraxhälfte eine Probepunction gemacht, und ergab dieselbe eine ziemlich ausgedehnte Flüssigkeitsschicht, welche auf den ersten Anblick als reines Blut imponirte. Die mikroskopische Untersuchung derselben ergab neben sehr zahlreichen rothen und spärlichen weissen Blutkörperchen (etwa im Verhältniss wie im normalen Blute) die Anwesenheit von Alveolarepithelien und hydropisch geblähten Zellen. Bald darauf wurde eine therapeutische Punction vorgenommen und 1250 ccm Flüssigkeit entleert, welche genau das Aussehen venösen Blutes hatte.

Dieser Befund liess uns mit ziemlicher Sicherheit eine Geschwulstbildung in der Lunge oder dem Pleuraraum annehmen. Tuberculose, wofür sich auch anamnestisch keine Anhaltspunkte boten, konnte deshalb ausgeschlossen werden, weil die hämorrhagischen Exsudate, welche sie zeitigt, niemals so stark blutig sind.

Es war nun die Annahme naturgemäss, dass sich in der Lunge eine Metastase der Kropfgeschwulst gebildet habe, und erinnerte der Befund an

Digitized by Google

die von Recklinghausen und Cohnheim seiner Zeit abgehandelten Fälle, die die Frage der Metastasenbildung einer Struma anregten, ganz besonders aber an den Fall, welcher im vorigen Winter in der Berliner medicinischen Gesellschaft gelegentlich der Discussion über Mediastinaltumoren von Ewald vorgestellt und von Virchow gedeutet wurde. Hier handelte es sich um eine linksseitige Struma, bei welcher sich innerhalb weniger Wochen ein grosses, linksseitiges, pleuritisches Exsudat entwickelt hatte, aus dem durch dreimalige Punction je 2—2½ l reine blutige Flüssigkeit entleert wurde. Hier wurde die Diagnose auf Mediastinaltumor mit eventuellen bösartigen Tumoren der Pleura und der Lunge, metastatisch ausgehend von dem Tumor am Halse, gestellt. Die Section ergab jedoch neben einem weitmaschigen, weichen, zunderigen Gewebe und flüssigem Blut in der Pleurahöhle zahlreiche Knötchen auf der Brustfelloberfläche, welche zwar makroskopisch ganz das Aussehen von Krebs hatten, mikroskopisch indess keine Spur von einer Krebsstructur aufwiesen.

Nun, unser Fall fand durch seinen endgültigen Verlauf eine einfachere Deutung.

Der Patient war inzwischen äusserst kachektisch geworden, und aus der Wunde wuchs ein deutliches Recidiv des Tumors heraus. Die Lungenerscheinungen bestanden fort, und gesellte sich jetzt dazu eine starke Schwellung der ganzen linken oberen Extremität durch Gefässcompression von Seiten einer undeutlich begrenzten Lymphdrüsengeschwulst in der Achselhöhle. Der Auswurf wurde blutig (er enthielt keine Geschwulstzellen), das Sensorium benommen, und am 26. Februar 1892, also elf Wochen nach der Operation, ging Patient im Collaps zugrunde.

Die Section ergab vorliegendes Präparat, und erwähne ich aus dem Protokolle das wichtigste: Im linken Brustfellraume befand sich eine mässige Menge hämorrhagischer dunkelrother Flüssigkeit; die linke Lunge mit der Brustwand verklebt durch brüchige, rothe bis graurothe, dicke, zottige und schwammige Massen.

Herzbeutel frei. Ein wallnussgrosser, knolliger Tumor ragt unter dem Jugulum hervor und erstreckt sich bis ins vordere Mediastinum.

Die Trachea enthält ca. 5 cm oberhalb der Bifurcation einen kirschgrossen, ziemlich weichen, röthlichen Geschwulstknoten, der die Wandung der Luftröhre durchsetzt und in das Lumen hineinragt. Daneben sieht man noch einige röthliche Knoten unter der Schleimhaut durchschimmern.

Die rechte Schilddrüse zeigt keine Abnormitäten. An Stelle der linken befindet sich ein fast faustgrosser, knolliger, ziemlich weicher Tumor, der nach vorn das subcutane Zellgewebe und die

Digitized by Google

Haut durchsetzt, nach hinten aber bis an die Trachea, nach unten bis ins vordere Mediastinum reicht. Auf dem Durchschnitt zeigt die Geschwulst Läppchentheilung, die Farbe ist grauröthlich bis bräunlich.

Der Unterlappen und untere Theil des Oberlappens der linken Lunge zeigen auf dem Durchschnitt wallnuss- bis apfelgrosse, ziemlich derbe, grauröthliche, körnige Heerde, welche gegen das lufthaltige Parenchym meist scharf abgegrenzt sind.

Die rechte Lunge ist lufthaltig, etwas gebläht. Die linke Achselhöhle enthält einen faustgrossen Tumor, der nach oben bis unter das Schlüsselbein reicht und das gleiche Aussehen wie die Schilddrüsengeschwulst hat.

Dieser Sectionsbefund bestätigte, worüber schon die klinischen Enderscheinungen keinen Zweifel gelassen hatten, dass es sich hier um ein Recidiv und um Lungen- und Lymphdrüsenmetastasen einer nunmehr bösartigen Kropfgeschwulst handelte.

Und in der That geben die aus diesem Präparat gefertigten mikroskopischen Schnitte, von denen ich hier einige vorlege, bessere Aufklärung.

Die rechte Schilddrüse ist völlig intact. In dem linkseitigen Tumor finden wir zumeist eine unregelmässige, structurlose Anordnung von grösseren und kleineren Rundzellen, welche von überaus zahlreichen Blutungen durchsetzt sind. Letztere bilden theils abgeschlossene Bluträume von verschieden grosser Gestalt, theils dringen sie ohne Ordnung und scharfe Grenze mitten in das Zellengewebe hinein. Zwischen die einfachen Rundzellen eingestreut sieht man vielfach vielkernige Riesenzellen.

Andere, sehr wenige Stellen der Geschwulst weisen noch die Structur der Schilddrüse auf, und zwar hier in Gestalt kropfiger Wucherung, d. h. als parenchymatöse Struma, so dass die Annahme gerechtfertigt erscheint, der Krebs habe sich auf dem Boden eines Kropfes entwickelt.

Ob es sich bei erwähntem Gebilde um Sarkom oder Carcinom handelt, möchte ich vorläufig dahingestellt sein lassen, indem die Art der Zellen für beides sprechen kann, und die Anordnung theils durch die zahlreichen Blutungen, theils an sich wenig charakteristisch für eines von beiden ist.

Aus dem klinischen Bilde dürfte nach Kaufmann bei der Unterscheidung für Sarkom ins Gewicht fallen der sehr schnelle

Digitized by Google

Verlauf und die lange Zeit, welche der Tumor eine circumscripte Geschwulst bildete ohne Lymphdrüsenschwellungen.

Das Präparat aus den Lungen zeigt sehr instructiv den Uebergang von Tumor in Lungengewebe. Letzteres ist an der Grenze stark infiltrirt, die Alveolen mit Fibrin ausgefüllt, das Zwischengewebe überaus derb.

Das Präparat endlich aus dem Achselhöhlenpackete zeigt dasselbe Bild wie die Krebspartieen der Schilddrüsengeschwulst ohne jede erkennbare Lymphdrüsenstructur.

Digitized by Google

Ueber Nierenechinococcus.[1])

Von

Dr. **Karewski** in Berlin.

Der Echinococcus der Niere steht in der Reihenfolge der Frequenz unmittelbar hinter dem der Leber. Neisser zählte 80, Davaine 30 Fälle, Roberts stellte 63 Fälle zusammen, in dem Madelung'schen Bericht sind sieben Fälle verzeichnet, ausserdem finden sich in der Litteratur einige einzelne Beobachtungen erwähnt. Meist bricht die Cyste in das Nierenbecken durch und führt zu denselben Erscheinungen, die andere Fremdkörper in den Nieren machen. Die in die Blase gelangenden und durch die Urethra entleerten characteristischen Membranen ermöglichen dannn schnell und sicher die Diagnose. Von den 63 Fällen bei Roberts trat dieses Ereigniss 52 mal ein. Viel seltener geschieht es, dass ein Nierenechinococcus, ohne dem Urin seine Bestandtheile beizumischen, zu einem relativ grossen Tumor anwächst und unter dunklen Symptomen, die keinerlei Hinweis auf die Natur der Geschwulst geben, einfach als Nierentumor imponirt und erst bei der Operation, ja sogar manches mal erst nach dieser am Präparat in seiner wahren Natur erkannt wird. Solch' einen Fall finden wir in den Beiträgen mecklenburgischer Aerzte zur Echinococcenkrankheit von Hinckeldeyn beschrieben. Die auf Carcinom der Niere gestellte Diagnose führte zur transperitonealen Nierenexstir-

[1]) Siehe die Verhandlungen im I. Theil dieses Bandes.

Digitized by Google

pation, welche den Tod des Patienten an Shok verursachte. Einen anderen Fall theilt Paul Wagner mit, der gleichfalls, transperitoneal operirt, zugrunde ging, einen dritten Fall hat Boeckel mit Erfolg auf demselben Wege beseitigt, einen vierten hat Schede durch Lumbalschnitt entfernt, einen fünften Sänger transperitoneal exstirpirt.

In allen diesen Fällen war die Diagnose nur auf Nierentumor gestellt worden, in keinem wurde die Natur des Leidens auch nur als Cyste vor der Operation erkannt. Ich bin in der Lage, dieser Reihe diagnostischer Irrthümer einen Fall hinzuzufügen, der gleichfalls nur die Erscheinungen des Nierentumors darbot, und bei dem die Vermuthung, es könne sich um einen Echinococcus handeln, durch die Probepunction hinfällig gemacht, erst während der Operation sich als richtig erwies.

Der mir von Herrn Dr. I. Boas zugewiesene 35jährige Metallarbeiter, welcher aus gesunder Familie stammte, hatte ein Jahr vorher an Ruhr gelitten, klagte seit neun Monaten über Husten mit grüngelbem Auswurf und Schmerz in beiden Regiones hypogastricae. Mitte Juli vorigen Jahres begann unter Abnahme der Schmerzen sich ein Druckgefühl im Magen geltend zu machen, nachdem schon im Mai in der rechten Oberbauchseite eine Geschwulst bemerkt worden war. Die letztere wurde zwar nicht grösser, aber die Magenbeschwerden sowie eine erhebliche Körpergewichtsabnahme veranlassten den Patienten, ärztliche Hülfe aufzusuchen.

Wir constatirten bei dem mit doppelseitigem Lungenspitzenkatarrh behafteten, sonst aber gesunden Mann im rechten Hypochondrium in Nabelhöhe eine deutliche, rundliche, apfelgrosse Vorwölbung, die sich mit der Respiration auf- und abwärts verschob. Auch die rechte Lumbalgegend war stärker ausgebuchtet als die linke. Bei der Palpation fand man im rechten Hypochondrium eine im ganzen kugelige, grobhöckrige, prall elastische Geschwulst, deren palpatorische Grenzen folgende waren: Nach links hinüber bis 3 cm vor dem Nabel, nach unten in der Mammillarlinie bis 6 cm oberhalb der Spina iliaca a. s., in der Axillarlinie bis 4 cm oberhalb der Crista ilei. Oben konnte man sie deutlich von der Leber abgrenzen, und zwar auch durch die Percussion. Man findet über dem Tumor überall gedämpft tympanitischen Schall, der sich bis in die Lumbalgegend fortsetzt, zwischen Tumor und Leber eine Zone Darmschall. Der Tumor lässt sich von vorn in die Lumbalgegend und umgekehrt verdrängen. Er ballotirt zwischen den Händen und lässt sich nicht völlig umgreifen. Fluctuation ist nicht deutlich nachweisbar. Druckempfindlichkeit fehlt.

Im Urin sind keine fremden Bestandtheile, weder mikroskopisch noch chemisch, zu finden. Die acht Tage lang fortgesetzte Beobachtung

Digitized by Google

des Urins ergab als mittlere Menge 1500, als mittleres specifisches Gewicht 1,025. Auf wiederholtes Befragen leugnete Patient, dass er jemals Nierenkoliken oder blutigen Urin gehabt habe. Seine früheren Schmerzen hatten lange ohne Exacerbationen oder Nachlässe angedauert, jetzt bestand nur ein dumpfes Druckgefühl. Erbrechen oder Uebelkeiten waren nie aufgetreten.

Die linke Niere konnte in der Narkose ziemlich gut gefühlt werden, die rechte war nicht abzutasten, da an ihrer Stelle der Tumor lag. Bei Aufblähung des Colons verschwand derselbe. — Es konnte keinem Zweifel unterliegen, dass es sich um einen Nierentumor handelte; um so ungewisser war seine Natur. Es wurde an malignen Tumor, aber mit Rücksicht auf den immerhin guten Gesundheitszustand, das Fehlen aller Erscheinungen im Urin, die Consistenz und Form der Geschwulst, auch an eine Nierencyste gedacht. Die unebene Beschaffenheit schien auf Darmadhäsionen zu beziehen zu sein, da die Höcker bald grösser, bald kleiner zu fühlen waren. Es wurde deshalb ein Echinococcus vermuthet, der peritonitische Verwachsungen mit den Därmen eingegangen war. Eine von der Lumbalgegend her unternommene Probepunction ergab ein absolut negatives Resultat. Somit blieb die Diagnose „Tumor", und es sollte am 1. September die Nephrectomie gemacht werden. Nach Freilegung des Tumors vermittels des Lumboabdominalschnittes zeigte sich, dass derselbe vornehmlich der oberen Nierenpartie angehörte. Die untere Nierenhälfte erwies sich als absolut gesund, und ihr sass der kugelige, weissglänzende Tumor auf, der nicht wie andere Nierentumoren das Peritoneum vor sich hergeschoben hatte, sondern frei in die Bauchhöhle hineingewachsen und mit verschiedenen Dünndarmschlingen verwachsen war. Das Colon ascendens verlief in S-förmiger Krümmung über der Geschwulst. Das ihr benachbarte Peritoneum zeigte zahllose, kleinsten Tuberkeln ähnliche fibrinöse Auflagerungen. Die Geschwulst besass mehrere flachkugelige Prominenzen. Es wurde von neuem eine Probepunction gemacht, ohne dass Flüssigkeit ausfloss. Indess quoll aus der Stichöffnung eine gelatinöse Masse, die Echinococcenmembranen ähnlich sah. Die Geschwulst wurde nun in der Bauchwunde befestigt, der übrige Theil der Wunde theils genäht, theils tamponirt.

Die mikroskopische Untersuchung der bei der Probepunction gewonnenen Membran liess deutlich die Structur einer Chitinmembran erkennen.

Am dritten Tage nach der Operation Incision des Sackes, Entleerung von mehr als zwei Liter Echinococcencysten, die zum grossen Theil abgestorben, schlaff aussahen. Gleichzeitig Ersatz der Tamponade durch ein langes Drain.

Weiterer Verlauf günstig, trotzdem, offenbar vom Druck des Drains, eine Kothfistel entstand. Noch zehn Tage lang entleerten sich abge-

Digitized by Google

storbene grosse und kleine Cysten aus der Fistel. Die Heilung ging sehr langsam von statten, ist heute aber bis auf ein paar kleine granulirende Stellen vollendet.

Dieser Fall ist der erste, welcher zweizeitig wie ein Leberechinococcus operirt worden ist. Mit Rücksicht auf die ausgedehnten Verwachsungen mit den Därmen und auf die grosse Menge noch normalen Nierenparenchyms, wäre es gewiss nicht richtig gewesen, ein anderes als dieses überaus sichere Verfahren zu wählen. Aber es wird sich überhaupt fragen, ob man nicht in allen Fällen, wo der Echinococcus noch einen geschlossenen Tumor bildet, also in das Nierenbecken nicht durchgebrochen ist, die Incision des Sackes an Stelle der Nephrectomie wählen sollte. In fast allen früher exstirpirten, analogen Nierenechinococcen fand sich am Präparat ein gut Theil gesunden Gewebes, das nutzlos geopfert wurde.

Allerdings wurden diese Fälle fast alle erst bei der Durchschneidung des Präparates in ihrer wahren Natur erkannt, und man wird vor allen Dingen nöthig haben, die Diagnose des nicht in's Nierenbecken durchgebrochenen Echinococcus sicher zu stellen. Vor der Operation wird gewiss ausschliesslich die Punction eine Unterscheidung von soliden Tumoren ermöglichen, falls sie nicht, wie in unserem Falle, negativ ausfällt. Vielleicht würde man mit recht starken und langen Troicarts erfolgreich sein. Wir glauben nicht, dass deren Anwendung — natürlich von der Lumbalgegend her — in so wichtigen Fällen contraindicirt wäre. Wenn man auch keine Flüssigkeit erhält, so gelingt es doch vielleicht, ein Stück Echinococcenmembran mit einer Spritze zu aspiriren.

Ist man aber in Zweifel geblieben, so wiederhole man nach Freilegung des Tumors die Punction und wird dann ebenso wie wir, noch während der Operation zur Klarheit über die Beschaffenheit der Geschwulst kommen, ohne den Patienten irgend einer Gefahr auszusetzen. Flüssigkeit und Chitinmembranen, oder auch nur eine von beiden, sind so charakteristisch, dass sie gar nicht verkannt werden können. Ihr Befund kann unter Umständen eine Operation unnöthig erscheinen lassen, die an sich nicht ungefährlich unter diesen speciellen Verhältnissen, wegen der vielfachen Adhäsionen, besonders schwierig zu vollführen sein mag.

Der Grund, warum wir in unserem Falle ein negatives Ergebniss von der ersten Punction hatten, lag darin, dass erstens der Sack besonders dick ($1^1/_2$ cm) und zweitens sehr eng mit kleinen

Digitized by Google

Blasen gefüllt war, die selbst, wenn man in die Sackhöhle gelangt sein sollte, kaum eine bemerkbare Flüssigkeitsmenge liefern konnten. Beides scheint bei der in Rede stehenden Form des Nierenechinococcus ganz gewöhnlich zu sein.

Wir wollen zum Schluss nicht unterlassen, darauf hinzuweisen, dass auch die Statistik der bei Echinococcus unternommenen Nierenoperationen zeigt, wie sehr der Lumbalschnitt der transperitonealen Methode überlegen ist. Von vier transperitoneal operirten Fällen starben zwei, die beiden von der Lumbalseite her — wenn auch mit Peritonealeröffnung — freigelegten blieben am Leben. Man sollte, wie J. Israel vorschlägt, in Fällen, wo man unter falscher Diagnose die Laparotomie gemacht hat — dies Ereigniss ist ja der häufigste Grund für die transperitoneale Nephrectomie — die Bauchwunde schliessen und alsdann den extraperitonealen Schnitt zur Exstirpation oder Incision der Niere hinzufügen, der, entsprechend der Lage des Tumors, die günstigsten Verhältnisse darbietet.

Digitized by Google

Aus der chirurgischen Abtheilung des Krankenhauses der jüdischen Gemeinde zu Berlin.

Klinische Beobachtungen über den Einfluss der Chloroformnarkose auf die menschliche Niere[1]).

Von

Dr. **Rindskopf**, Assistenzarzt.

Sucht man in der Litteratur nach sicheren klinischen Beobachtungen von im Anschluss an Chloroformnarkosen auftretenden Intoxicationsfällen, so ist man über die Dürftigkeit des diesen Punkt berührenden Materials geradezu überrascht. Nur in allerjüngster Zeit ist man der Frage nach der protrahirten Chloroformvergiftung klinisch etwas nähergetreten und hat für diese Annahme pathologisch-anatomische Beweise beigebracht. Jedoch eine ganz acut auftretende Schädigung der inneren Organe, einzig bedingt durch die Chloroformnarkose, ist von nur sehr wenigen Forschern bisher in Erwägung gezogen worden. Wir glauben nun den Beweis klinisch erbringen zu können, dass in einer Anzahl von Fällen die Chloroforminhalationen die Qualität des Nierensecrets derart zu verändern vermögen, dass ihr bestimmte anatomische Störungen des Nierenparenchyms zugrunde liegen müssen.

Dass das Chloroform eine Anzahl von Organen, selbst bei den verschiedensten Applicationsweisen, sehr bald angreift, ist schon lange

[1]) Siehe die Verhandlungen im I. Theil dieses Bandes.

Digitized by Google

bewiesen. Freilich haben wir hier weniger die schon 1866 von Nothnagel[1]) veröffentlichten Thierversuche im Auge, welche das Eintreten von fettiger Degeneration von Herz, Leber und Nieren auch für den Menschen beweisen sollten. Denn der Verwerthung seiner Versuche standen verschiedene Momente hindernd im Wege, der unrichtige Applicationsweg (Injectionen in die Magengegend und subcutane), die verhältnissmässig zu hohe Dosis Chloroform, das zu frühe Auffinden von fettiger Entartung nach der Narkose, die mangelnde Berücksichtigung des Vorkommens eines gewissen Grades von Fettinfiltration auch bei normalen Thieren und endlich die im negativen Sinne ausgefallene Nachprüfung seiner Experimente durch Gading.[2]) Französische Forscher, wie Bouchard[3]) und Laborde,[4]) sind nun weiter vorgegangen und haben constatirt, dass die subcutane Injection von grösseren oder wiederholten kleineren toxischen Dosen Chloroform bei Kaninchen und Hunden Albuminurie, bei Ueberschreitung gewisser Grenzen auch den Tod zur Folge hat, der jedoch erst in 24 bis 48 Stunden nach einer Periode scheinbaren Wohlbefindens erfolgt. Die Albuminurie ist nicht reflectorisch, da sie auch nach Durchschneidung des N. ischiadicus bei Einspritzung in die von demselben innervirten Partieen eintritt, rührt selbstverständlich nicht von Mikroben her, leitet sich demnach vom Chloroform selbst ab, da sie vorübergehend auch bei Inhalationen des letzteren bei Kaninchen auftritt, ohne dass es dabei zur Narkose zu kommen braucht.

Zu ähnlichen Resultaten kamen Path[5]) und Toth[6]). Letzterer sah nach 1 ccm subcutan bei Kaninchen injicirten Chloroforms Albuminurie auftreten, welche bis zum Tode anhielt, der nach einem oder mehreren Tagen eintrat. Als Ursache der Albuminurie ergab sich hochgradige Verfettung der Nieren und Nephritis. In den Nieren

---

[1]) Nothnagel, Fettdegeneration der Organe bei Aether und Chloroform. Berl. klin. Wochenschr. 1866 No. 4.

[2]) Gading, Ueber Ursachen und Leichenerscheinung des Chloroformtodes. Diss. Berlin 1879.

[3]) Bouchard, Étude expérimentale sur la mort qui succède à l'injection sous-coutanée de chloroforme sur les animaux et sur l'albuminurie chloroformique. Gaz. hebdom. méd. No. 7, p. 104.

[4]) Laborde, Injections sous-coutanées de chloroforme. Centralblatt f. klin. Med. 1886, p. 660.

[5]) Path, Albuminurie nach subcutaner Anwendung des Chloroforms. Pester med. chir. Presse 1887.

[6]) Toth, Centralbl. f. klin. Med. 1888, p. 241.

Digitized by Google

zeigte sich ein halbmondförmiges, albuminöses Exsudat in den Kapseln der Glomeruli, in den Harncanälchen zahlreiche körnige, auch hyaline und blutige Cylinder. In der Leber war inselweise hochgradige Verfettung. Auch wurde häufig Auflösung der rothen Blutkörperchen und Ausscheidung des Haemoglobins oder seiner Zerfallsproducte im Harn beobachtet.

Alle diese geschilderten Versuche aber konnten nicht ins Gewicht fallen gegenüber den völlig einwandsfreien Thierexperimenten, die Ungar[1]) mit Junkers[2]) gemeinsam in Bonn anstellte. Ungar gebührt das nicht zu unterschätzende Verdienst, den ersten entscheidenden Schritt zur Lösung der Frage nach der Nachwirkung des Chloroforms auf die thierischen Organe gethan zu haben. Abweichend von seinen Vorgängern, hat er Hunde Chloroform inhaliren lassen, und zwar anfangs in möglichst unconcentrirter Form, und die Narkose mit mehr oder minder langen zeitlichen Unterbrechungen über mehrere Tage ausgedehnt; ausserdem Thiere desselben Wurfs zur Controlle benutzt, um über das Maass etwa schon vorher vorhandener Fettinfiltration keinen Täuschungen zu unterliegen. Dabei ergab sich fast durchweg nach den protrahirten Narkosen eine fettige Degeneration in erster Linie der Leber, in zweiter von Herz und Nieren, in letzter von Magen- und Darmschleimhäuten.

Diese Versuche sind nachgeprüft worden von Strassmann[3]) und darauf von Ostertag[4]). Strassmann kam durch Experimente an Hunden, Katzen und Kaninchen zu folgenden bemerkenswerthen Resultaten, die im wesentlichen mit den Ungar'schen congruiren. Zunächst lässt sich, schliesst er, nach längerer Chloroformirung beim Hund eine Fettmetamorphose der inneren Organe nachweisen, vorzugsweise der Leber, in zweiter Reihe des Herzens, selten anderer Organe. Mitunter führt die längere Chloroformirung beim Hunde Stunden (im höchsten Falle 30 Stunden) nach Ablauf der Narkose und nach scheinbar völliger Genesung noch zum Tode

[1]) Ungar, Ueber tödtliche Nachwirkung der Chloroforminhalation. Vierteljahrsschr. für gerichtl. Med. N. F. Bd. 47, p. 98.

[2]) Junkers, Ueber fettige Entartung infolge von Chloroforminhalationen. Diss. Bonn 1883.

[3]) Strassmann, Die tödtliche Nachwirkung des Chloroforms. Virchow's Archiv Bd. 115, p. 1.

[4]) Ostertag, Tödtliche Nachwirkung des Chloroforms. Virchow's Archiv Bd. 118, p. 250.

Digitized by Google

des Thieres. „Dass in den zum Tode führenden Fällen die Herzaffection immer besonders intensiv gefunden wurde, lässt annehmen, dass in ihr die Ursache des letalen Endes zu sehen ist. In nicht tödtlichen Fällen bildet sich die Degeneration der Organe im Verlaufe weniger Wochen wieder zurück. Schwächende Einflüsse, Hunger, Blutverlust etc. begünstigen den Eintritt der Veränderungen."

Ostertag hat seine Versuche auf Tauben, Mäuse, Meerschweinchen, Katzen, Hunde und Kaninchen ausgedehnt. Er fand die parenchymatöse Trübung der inneren Organe in einem für die Dauer der Narkose und bei den verschiedenen Thieren sehr ungenügenden Grade. Die tödtliche Nachwirkung des Chloroforms äussert sich nach ihm in einer Lähmung des Herzens, welche durch eine, bisweilen nur wenig bemerkbare, anatomische Schädigung des Myocards und eine allmähliche CO_2-Ueberladung des Blutes herbeigeführt wird. Eine Steigerung des Eiweisszerfalls constatirten beide Forscher, Strassmann zuerst experimentell. Um nämlich die Frage zu entscheiden, ob es sich um eine fettige Degeneration oder um eine Fettinfiltration der parenchymatösen Organe handele, chloroformirte er Hunde, die sich im N-Gleichgewicht befanden. Einer fettigen Degeneration musste eine Steigerung der N-Ausfuhr entsprechen. In der That stieg nach erlangtem N-Gleichgewicht, unter dem Einfluss einer mehrstündigen Narkose, die N-Ausscheidung um circa $^1/_5$, blieb zwei Tage auf dieser Höhe und sank dann wieder. Zu ähnlichen Ergebnissen kamen Salkowski[1]) (Steigerung der N-Ausfuhr von 16,5 auf 25 g bei einem Hunde) und Taniguti[2]). Ebenso wiesen Kast[3]) und Mester unter den Stoffwechselanomalieen nach Chloroformnarkosen einen Schwund des Körpergewichts mit Mehrausscheidung von Chlor und Stickstoff im Harn nach, einen Mehrverbrauch von Organeiweiss am Thier.

Ueberblicken wir die Ergebnisse der angeführten Thierversuche, so müssen wir als wichtigstes Resultat das festhalten, dass das Chloroform, selbst unabhängig von der

[1]) Salkowski, Zur Kenntniss der Wirkungen des Chloroforms. Virchow's Archiv Bd. 115, p. 339.

[2]) Taniguti, Ueber den Einfluss einiger Narcotica auf den Eiweisszerfall. Virchow's Archiv Bd. 120, p. 121.

[3]) Kast und Mester, Ueber Stoffwechselstörungen nach langdauernder Chloroformnarkose. Zeitschr. für klin. Med. Bd. 18, p. 469.

Digitized by Google

Art der Application, einen tiefgreifenden Einfluss auf die inneren Organe herbeiführt und eine gewaltige Aenderung des Stoffwechsels bedingt.

Es fragt sich nun: Stimmen die bisherigen Erfahrungen der pathologischen Anatomen damit überein? Zeigen die bisherigen Sectionsergebnisse von an reinem Chloroformtod erlegenen Menschen ähnliche Veränderungen, wie sie experimentell am Thier zur Beobachtung kamen? Dass man hier bisher sehr wenige Erfahrungen gesammelt hat, lag vorzugsweise an dem Umstand, dass einmal Fälle von reinem Chloroformtod selten zur Section kommen, andererseits die Lehre von der protrahirten Chloroformintoxication mit tödtlichem Ausgang lange in Vergessenheit gerathen war und noch bis in die jüngste Zeit hinein eifrige Gegner fand. Trotzdem es nahe lag, in Analogie der Destructionsprocesse an den thierischen Organen, nach Degenerationszuständen der parenchymatösen Organe auch beim Menschen zu suchen, hat man sich lange Zeit mit dem zufälligen Befund von Gasblasen in den Chloroformleichen aufgehalten, bis ihm Kappeler[1]) auf Grund systematischer Untersuchungen jede Bedeutung absprechen konnte.

Im Jahre 1889 nun veröffentlichten Thiem und Fischer[2]) das Sectionsergebniss eines Mannes, der am vierten Tage nach der Narkose zu grunde ging, bei dem man fettige Infiltration und Degeneration der Leberzellen, fettigen Zerfall der Herzmuskelfibrillen mit theilweisem Verlust der Querstreifung fand. Aber der Befund erschien deswegen nicht einwandsfrei, weil nach dem Verlauf der Narkose, dem klinischen Verlauf und auch zum Theil nach dem pathologisch-anatomischen Ergebniss, die Möglichkeit eines Todes an Delirium vorlag. Besser zu verwerthen sind schon die Angaben Bastianelli's[3]), der in drei Fällen, die er als protrahirte Chloroformtodesfälle auslegt, hochgradige fettige Degeneration der Leber, mässige der Nieren und des Herzfleisches fand. Sichere anatomische Beweise für eine protrahirte Chloroformvergiftung haben wir erst neuerdings durch die werthvollen, klinisch und pathologisch-anatomisch genau durchmusterten Fälle Frän-

[1]) Kappeler, Ueber den Chloroformtod. Centralblatt für Chirurgie Bd. 15, p. 42.

[2]) Thiem und Fischer, Ueber tödtliche Nachwirkung des Chloroforms. Deutsche Medizinalzeitung 1889 No. 95.

[3]) Bastianelli, Sulla morta tardiva per chloroformio. Virchow-Hirsch 1891 I, 407.

Digitized by Google

kel's[1]) aus Hamburg, erhalten. Zuerst theilte er die Krankengeschichte einer Primipara mit, welche während der Geburtsdauer mit Zangenanlegung 30 g Chloroform in $1^1/_2$ Stunden theilweise unterbrochener Narkose erhalten hatte und drei Wochen post partum starb. Nach Ausschluss septicämischer Zustände und toxischer Wirkung von Antisepticis, blieb zur Erklärung der analogen Processe im Herzen (degenerative Veränderung der Herzmuskelfibrillen), in den Nieren (diffuse verbreitete Nekrose und heerdweise Verfettung des Rindenepithels) und in der Skelettmuskulatur nur das Chloroform übrig. Die gleichen Veränderungen, in erster Linie an den Nieren, solche von geringerer Intensität an der Leber, wiesen die vier später mitgetheilten Fälle auf.

Da Fränkel in einem Falle schon 40 Stunden nach der Narkose, wo der Tod erfolgte, Gewebsnekrose an den Zellen der wichtigsten parenchymatösen Organe fand, die vordem mit einer an absolute Gewissheit grenzenden Wahrscheinlichkeit nicht bestanden hatte, so war er wohl berechtigt, eine ausserordentlich rasche Schädigung des Organismus durch das Chloroform anzunehmen.

Gegenüber den Erfahrungen am Thierexperiment und am Leichentisch ist bisher der klinischen Aeusserung einer toxischen Wirkung des Chloroforms nicht die genügende Aufmerksamkeit geschenkt worden. Diese Frage haben wir nun durch systematische Urinuntersuchung Chloroformirter zu lösen versucht, welche wir Ende Mai 1892 begannen und im December desselben Jahres beendeten. Konnte doch das Untersuchungsresultat für die Nierenchirurgie ein gewisses praktisches Interesse beanspruchen.

Nun ist aber auf die Qualität des Urins nach Chloroformnarkosen am Menschen so gut wie gar nicht geachtet worden, jedenfalls fehlen hierüber systematische, genaue und einwandsfreie Resultate noch gänzlich. Terrier's[2]) und Patein's[3]) Versuche ergaben nur das Vorhandensein von Albuminurie und eine Unabhängigkeit der Eiweissausscheidung von der Narkosendauer und dem Blutverlust. Auch Lutze[4]), der zuerst neben Eiweiss auch nach

[1]) Fränkel, Ueber anatomische Veränderungen durch Chloroformnachwirkung beim Menschen. Virchow's Archiv Bd. 127, p. 381 und Bd. 129, p. 254.

[2]) Terrier, Bull. de la Soc. de Chirurg. 1884, p. 929.

[3]) Patein, Virchow-Hirsch 1888, I, 368.

[4]) Lutze, Ueber den Einfluss der Chloroformnarkose auf die menschliche Niere. Diss. Würzburg, 1890.

Digitized by Google

Cylindern suchte, bestreitet nach Versuchen an 27 Frauen eine entzündungserregende Wirkung des Chloroforms auf die Nieren, zumal da bei der allerdings sehr häufig an die Chloroformnarkose sich unmittelbar anschliessenden, in ihrer Dauer (1—22 Tage) und Intensität nicht immer der gebrauchten Chloroformmenge entsprechenden, meist unbedeutenden Albuminurie, Fibrincylinder im Harn nicht auftreten. Die Lutze'schen Resultate erschienen mir jedoch deswegen weniger brauchbar, weil erstens die Untersuchungen nur an Frauen angestellt wurden, deren Urin — wenn nicht Katheterurin verwendet wird, worüber die Angabe fehlt — erfahrungsgemäss, durch Beimischung der Scheidensecrete infolge von Fluor etc. getrübt, die Beurtheilung sehr erschwert. Dieser Umstand lässt auch die Verwerthung der so auffallend häufig nach den gynäkologischen Operationen gefundenen Albuminurie etwas problematisch erscheinen. Zudem fehlt die Angabe über gebrauchte Antiseptica, die Angabe der Operation, der Verlauf der Narkose. die Mittheilung etwaiger übler Zufälle, Momente, die zur Entscheidung einer echten Albuminurie immerhin in Frage gezogen werden müssen. Ferner wäre es wohl der Mühe werth gewesen, auch über die Zahl der körperlichen Elemente an den verschiedenen Untersuchungstagen abschätzungsweise etwas auszusagen. Bevor ich nun die Berücksichtigung dieser Punkte in meiner Arbeit betone, will ich noch kurz auf eine vorläufige Mittheilung von Luther[1]) hinweisen, die mir nach Abschluss meiner Arbeit zu Gesicht kam. Luther fand fast nach jeder Narkose, mit um so grösserer Sicherheit, je länger dieselbe dauert, Cylinder und Eiweiss im Harn. Meist gingen Albuminurie und Cylindurie Hand in Hand und verschwanden in wenigen Tagen. Wenn keine Chloroformnachwirkung klinisch einträte, wäre auch im Harn nichts nachweisbar. Diese Behauptung erscheint mir völlig unbegründet und keineswegs den Thatsachen entsprechend, sie ist auch nicht mit unseren Erfahrungen in Einklang zu bringen. Es giebt eben, wie Fränkel richtig bemerkt, keine bestimmten klinischen Symptome der Chloroformnachwirkung.

Ich habe nun über acht Monate lang die Urine Chloroformirter auf der chirurgischen Abtheilung des jüdischen Krankenhauses chemisch und mikroskopisch eingehend untersucht.

[1]) Luther, Ueber Chloroformnachwirkungen. Münchener medicinische Wochenschr. 1893 No. 1.

Digitized by Google

Selbstverständlich war nur ein kleiner Bruchtheil aller Narkosen für unsere Zwecke dienlich. Ausgeschieden mussten in erster Linie alle die Fälle werden, die erfahrungsgemäss mit Erkrankung der Nieren einhergehen oder zu ihnen disponiren. Aus diesem Grunde musste z. B. die Berücksichtigung der Urine von Herniotomirten unterbleiben. Es versteht sich von selbst, dass Urine nach Operationen im Bereich des Urogenitalapparates nur ausnahmsweise eine, und auch dann nur bedingte, statistische Verwendung finden durften.

Auf Grund dieser Erwägungen habe ich fast ausschliesslich normale Urine zu Untersuchungszwecken verwendet, und zwar solche, deren normale Beschaffenheit mindestens zweimal, das letzte mal einige Stunden vor der Operation sicher erwiesen war. Im ganzen wurden 100 Urine, und zwar die Hälfte nach Narkosen mit dem officinellen Chloroform, die andere nach solchen mit Chloroform-Pictet geprüft, die Untersuchung derselben durchschnittlich drei Tage nach der Narkose resp. Operation beendet. Denn fast durchweg war der Urin drei Tage nach der Operation wieder vollkommen normal. War er es nicht, so wurde die Untersuchung fortgesetzt, selbst wenn in diesen Fällen mit Sicherheit andere Einflüsse beschuldigt werden konnten.

Von den 100 Fällen waren 93 statistisch verwendbar, die übrigen sieben konnten wegen toxischer oder septicämischer Complicationen kein einwandsfreies Resultat zulassen.

Wenn wir nun unter den 93 restirenden Fällen 31 mal positive Veränderungen am Urin nachweisen konnten, so waren wir uns von vornherein wohl bewusst, dass noch andere Einflüsse, welche dieselbe Wirkung äussern können, auszuschalten waren.

Die 31 Fälle betrafen: 2 Narkosenuntersuchungen, a) bei Carcin. flex. sigmoid., b) bei Oophoritis gonorrh.; 4 Noduli hämorrhoid. intern., 3 Rectumcarcinome, 7 tuberc. Knochen- und Gelenkentzündungen, 1 Mammacarcinom, 1 Drüsenrecidiv nach demselben, 1 Epiplocele umbilic., 1 Echinococcus hepatis, 1 Struma angiomatodes, 1 Cystoma ovarii, 1 Cystis präsacralis, 1 Hernia lineae albae, 1 H. scrotal. congenit., 1 Retroflex. uteri fixati, 1 Prolapsus uteri et vaginae, 1 Abscess. periureth. gonorrh., 1 Lupus faciei, 1 Bubo inguin. gonorrh., 1 Gangraen. pedis senilis.

Die pathologischen Befunde waren Cylinder, Cylindroide, Eiweiss, Leukocytose, alle Arten Epithelien und Erythrocyten. Sie kamen

Digitized by Google

natürlich in verschiedener Mischung vor, unser Hauptaugenmerk war jedoch auf Cylinder gerichtet, denn diese allein sind unter den genannten Formelementen nur eindeutig. Ursächliche Factoren der pathogenen Producte konnten aber noch andere Momente sein. Zunächst mussten wir nur mit einem fieberfreien Krankheitsverlauf nach der Operation rechnen, das Fieber allein konnte doch minimale Mengen Eiweiss erzeugen. Der Einfluss auf das Nierenparenchym durfte gewiss nicht von etwaigen septischen oder pyämischen Processen herrühren. Weiter kam die Möglichkeit der Einwirkung der Antiseptica in Frage. Wir verwendeten nur zwei, das Jodtrichlorid und das Jodoform. Jodtrichlorid wurde in 1‰ Lösung meist zur Ausspülung und Berieselung tuberculöser Abscess- und Knochenhöhlen, ferner von Wundhöhlen nach Bubonenoperationen etc. verwendet. Erwägt man die notorische Ungefährlichkeit dieses Antisepticums selbst bei Gebrauch grosser Mengen, das Minimum, welches zudem nach dem Austupfen in den Höhlen zurückbleibt, die äusserst geringen Resorptionsflächen, endlich den in mindestens 20 anderen Fällen erwiesenen negativen Einfluss auf die Urinqualität unter den gleichen Applicationsbedingungen, so wird man wohl berechtigt sein, von diesem ursächlichen Factor zu abstrahiren. Anders steht die Sache schon mit dem Jodoform, insofern dieses in näheren causalen Beziehungen zu den Nierenaffectionen steht.

Allein wir glauben auch in den 14 unter den 31 genannten Fällen, in welchen Jodoform zur Anwendung kam, seinen Einfluss ausschalten zu können. Erstens kam es nie rein zur Verwendung, sondern entweder als 10%iges Oel zur einmaligen Einspritzung in's Rectum nach der Thermocauterisation von Hämorrhoidalknoten, oder als 10%ige Gazestreifen zur Wundtamponade.

Im ersteren Falle bleiben wegen der Insufficienz des vorher gedehnten Sphincters nur winzige Mengen zurück, im letzteren kamen ebenfalls nur minimale Mengen Jodoform in die Wunde. Berücksichtigt man weiterhin das Unbetheiligtbleiben der Nieren selbst nach ausgedehnterer Anwendung der Jodoformgaze in etwa 20 anderen Fällen unter den 100, endlich das Fehlen von anderen Jodoformresorptionserscheinungen, so wird man es gewiss gerechtfertigt finden, dass man für so erhebliche Circulationsstörungen in den Nieren, wie sie der Urin zeitweise andeutete, unmöglich das Jodoform beschuldigen kann.

Digitized by Google

Auch der operative Eingriff an sich erklärt nicht die Anwesenheit der pathogenen Producte im Urin, wir fanden die gleichen Ergebnisse auch in zwei Narkosenuntersuchungen. Schlechte Narkosen oder üble Zufälle bei denselben waren in den positiven Fällen nicht da. Es bleibt also als letzter entscheidender Factor nur das chemische Agens übrig, das Chloroform, und diese Behauptung wird gestützt durch das Ergebniss der Thierexperimente und durch die pathologisch-anatomischen Sectionsbefunde am Menschen. Obwohl wir den Einfluss des officinellen Chloroforms und denjenigen des Pictet'schen getrennt geprüft, fassen wir der Uebersicht wegen, zumal da wir mit beiden Arten des Chloroforms nahezu absolut gleiche Resultate erzielten, dieselben zusammen. Es ergab sich — in den 31 aufgeführten Fällen — 6mal Eiweiss allein, 6mal Eiweiss und Cylinder, 19mal Cylinder allein, ausserdem 4mal Cylindroide, 21mal erhebliche Leukocytose, 19mal Epithelien verschiedensten Ursprungs, 6mal Erythrocyten. Die letzteren beziehen wir aber nicht auf das Chloroform, die Hämorrhagieen waren auf traumatischer Basis höchst wahrscheinlich zustande gekommen.

Was zunächst den Befund von Eiweiss anbelangt, so handelte es sich fast durchweg um Spuren, die keine volumetrische Bestimmung zuliessen, Spuren, die sich meist auch nur durch Einwirkung der differentesten Proben zu erkennen gaben. Das Eiweiss war meist nur in den ersten Urinen nach der Narkose und am ersten Tage nach derselben zu finden, am dritten Tage war es durchweg verschwunden, wenn nicht andere Momente in Frage kamen, die seine Anwesenheit erklärlich machten.

Einen ähnlichen cyclischen Verlauf in ihrem Auftreten und Verschwinden, jedoch noch deutlicher, zeigten die Cylinder. Sie waren am zahlreichsten am ersten Morgen nach der Operation, verschwanden ganz successive in den einzelnen Portionen, so dass sie etwa 60—70 Stunden post operationem nicht mehr zu finden waren. Ueber den fast gleichen Zeitraum waren auch die übrigen körperlichen Elemente zu beobachten, am längsten gelang der Nachweis der Leukocytose. Die Natur der Cylinder war wohl ausschliesslich eine hyaline, und zwar meist eine rein hyaline. So kamen sie in einzelnen Fällen am Tage nach der Operation zu hunderten in einem Gesichtsfeld zur Beobachtung. Nicht selten stiess man auf Einlagerung von Leukocyten und auch von Fetttröpfchen. Der letztere Befund dürfte wohl unsere Muth-

Digitized by Google

maassung über den pathologischen Vorgang in den Nieren sehr erleichtern. Deutliche Nierenepithelcylinder wurden in acht Fällen gesehen. Nierenepithelien, die sich durch ihre goldgelbe Farbe, ihre cubische Form, den vorspringenden, runden Kern, die Granulirung des Protoplasmas documentirten, im ganzen nicht weniger wie in zehn Fällen. Granulirte und Wachscylinder sind nie zur Beobachtung gekommen.

In einigen Urinen war die Vermehrung der Epithelien der oberen Harnwege und der Blase so auffallend, dass wir einen Reizzustand annahmen, wie er sonst erfahrungsgemäss durch Balsamica hervorgerufen wird.

Cylinder, Eiweiss, Leukocyten und Epithelien beweisen zur Genüge den intensiven Einfluss des Chloroforms auf die Nieren. Allerdings scheint derselbe prognostisch von keiner allzu grossen Tragweite, und die Circulationsstörungen nur von untergeordneter Bedeutung zu sein, da sie doch äusserst flüchtiger Natur sind. Sehr wesentlich für die Manifestirung der Chloroformnachwirkungen scheinen mir entweder die Chloroformmenge oder die Dauer der Narkose oder beides zu sein. Wir haben die Statistik sehr sorgfältig nach beiden Punkten geordnet und gesichtet, ohne jedoch zu einem entscheidenden Resultate zu gelangen. In den 31 positiven Fällen betrug die durchschnittliche Chloroformmenge 31,5 g, die durchschnittliche Narkosendauer 69 Minuten, nebenbei das Durchschnittsalter 35 Jahre. In den übrigen 69 Narkosen mit negativem Resultat die Menge 26 g, die Dauer 40,5 Minuten; mithin dauerten die Narkosen mit — consecutiven — Nierenaffectionen durchschnittlich etwa ½ Stunde länger. Störend für die einwandsfreie Beurtheilung der beiden Factoren war die in unseren Fällen meist vorhandene Congruenz von Dauer und Menge. Letztere spielt aber sicherlich eine grosse Rolle, und wir freuen uns daher, in der Methode des permanenten Tröpfelns ein Mittel zu haben, um durch den Minderverbrauch von Chloroform (etwa die Hälfte) den schädlichen Einfluss ganz erheblich zu reduciren. Denn nur ausnahmsweise und schon durch constitutionelle Erkrankungen geschwächte Individuen schienen dem störenden Einfluss des Chloroforms auch bei geringen Mengen anheimzufallen.

Wenn nun auch die gefundenen Veränderungen fast durchweg flüchtiger und reparabler Natur zu sein scheinen, so würden wir doch über das Ziel hinausschiessen, wenn wir nicht alle uns zu Gebote

Digitized by Google

stehenden Vorsichtsmaassregeln ergreifen würden, um, wenn wir auch bisher nicht gut deren Eintreten verhüten können, so doch die Gefahren einer protrahirten Chloroformnachwirkung aus dem Wege zu räumen. Wir empfehlen deshalb in erster Linie grosse Vorsicht bei der Chloroformnarkose von Nierenkranken, eine sorgfältige Untersuchung des Urins vor und nach jeder, namentlich voraussichtlich länger dauernden Narkose. Wir empfehlen zur Erzielung eines Minimums von Chloroformverbrauch die Methode des permanenten Tröpfelns auf's eindringlichste. Man schränke ferner die Chloroformnarkose, wo sie eben entbehrlich ist, thunlichst ein. Und als letzten und wichtigsten Grundsatz stellen wir auf, dass man, wenn möglich, nicht an zwei oder mehreren Tagen hintereinander dieselbe Person chloroformiren sollte. Es würde dies für zweizeitige Operationen gewiss zu beachten sein. Ist es doch anzunehmen, dass auf dem Boden einer schon durch Chloroform geschädigten Niere sich durch eine kurz darauf folgende Narkose tiefere Störungen des Nierenparenchyms leichter entwickeln können, Störungen, die bekanntlich bei weiterer Progredienz unter dem Bilde der chronischen Chloroformintoxication einen letalen Ausgang herbeiführen können.

Digitized by Google

Aus der Privatheilanstalt des Herrn Dr. J. Israel
in Berlin.

Geheilter Fall von totaler Epispadie mit Blasenhalsspalte[1]).

Von

Dr. **Alfred Rosenbaum.**

Wenn schon die Seltenheit der operirten und genauer beschriebenen Fälle von totaler Epispadie die Vorstellung jedes einzelnen derartigen Kranken voll und ganz rechtfertigt, so ist der vorliegende (von Herrn Dr. J. Israel operirte) Fall um so bemerkenswerther, als in ihm eine vollständige Heilung nicht nur im anatomischen Sinne durch Vereinigung der getrennten Theile erzielt worden ist, sondern auch in physiologischem Sinne, d. h. mit exacter Wiederherstellung der Function des Sphincter vesicae.

Ich will hier kurz den Zustand des Knaben vor der Behandlung und den Gang der Operation schildern; den Erfolg derselben erkennt man am besten daraus, dass der Knabe jetzt nach mehrstündiger Pause seinen Urin im Strahl zu entleeren imstande ist.

Der Patient, ein Knabe von sechs Jahren, kam am 16. October 1892 in die Privatklinik. Das Bild, welches er darbot, entsprach äusserlich genau der bekannten, von Gyjon gegebenen Zeichnung[2]), nur dass entgegen den sonstigen Beobachtungen der Penis nicht nach links sondern

[1]) Siehe die Verhandlungen im I. Theil dieses Bandes.
[2]) Abgedruckt in Eulenburg's Realencyclopädie Bd. VI, p. 462 u. 463.

Digitized by Google

nach rechts gedreht war. Im übrigen war der Status nach Anziehen des Penis an der schürzenartig herunterhängenden Vorhaut folgender: Das Glied ist in ganzer Ausdehnung gespalten, so dass die ziemlich tiefe, gut entwickelte Harnröhrenrinne sichtbar wird. Hinten geht die Harnröhre in den „Trichter" über, einen trichterförmigen Raum, welcher mit Ausnahme der Schleimhautrinne ringsherum von faltiger Cutis begrenzt ist. Der seitliche Umfang des Trichters wird von zwei seitlichen Längsfalten gebildet, mit denen die Bauchhaut auf das Scrotum übergeht, während der obere Umfang von einer halbmondförmigen Falte der Bauchhaut dargestellt wird, welche vor der Symphyse quer über den Penis gelagert ist. Am unteren Umfange befindet sich der hintere Theil der gespaltenen Harnröhre (ca. 4 cm), welche vollständig von der queren Bauchfalte verdeckt wird. Die Spitze des Trichters ist für den stärksten Katheter durchgängig, und man kann beim Anziehen des Penis mit dem Reflexspiegel die Blasenschleimhaut deutlich erkennen, da dann das Orificium urethrae weit klafft.

Die Symphysis ist geschlossen, die Testikel sind bis in den oberen Theil des Scrotum descendirt. Es besteht vollständige Incontinenz; nur im Liegen kann das Kind kurze Zeit den Urin halten, so lange die Elasticität des nach oben geklappten Penis ausreicht, welcher sich als Pfropfen in den Spalt hineinlegt und so den Trichter schliesst. Mässiges Eczema scroti und an der Innenfläche der Oberschenkel.

Die erste Operation findet am 21. October 1892 statt: Bildung der Eichelharnröhre. Nachdem die Eichel nach Thiersch angefrischt ist, wird die Naht nach Krönlein über einem Metallstab, entsprechend Katheter franz. No. X, in folgender Weise angelegt: Vereinigung der Schleimhaut durch Catgutknopfnähte, sodann zwei Silberdrahtplattennähte durch die Dicke der Eichel zur Annäherung der angefrischten Wundflächen, darüber wird die Haut mit Seidenknopfnähten geschlossen. Nach sechs Tagen Entfernung der Platten, nach neun Tagen der Seidennähte. Heilung per primam. Vom 1. November an tägliche Bougierung der neuen Harnröhre. Da diese am 4. November für ein geknöpftes Bougie No. X ohne Blutung durchgängig ist, wird am 5. November zur zweiten Operation geschritten:

Umwandlung der Penisrinne in eine Röhre und Schliessung des Trichters durch breite Anfrischung und Naht ohne Lappenbildung. Zunächst wird die Falte der Bauchhaut ziemlich weit nach oben durchtrennt, und die beiden Hälften mit Haken scharf auseinander genommen. Sodann wird die Schleimhaut in ganzer Ausdehnung vom Rande der Penisrinne losgelöst, besonders auch die Blasenschleimhaut im oberen Umfange des Trichters weit abgelöst, und dann neben der Rinne ein 4—5 mm breiter Streifen angefrischt. Um die Anfrischung in der Tiefe des Trichters möglich zu machen, wird die Blasenwand von der Symphyse abgelöst, wodurch sie sich etwas besser vorziehen lässt. Die grossen

Digitized by Google

Schwierigkeiten der Operation in der Tiefe des Trichters werden noch durch die starke Blutung am Blasenhals erheblich gesteigert.

Nach beendeter Anfrischung wird nach Krönlein'schem Verfahren zunächst die Schleimhaut in ganzer Ausdehnung der Rinne mit Catgutnähten geschlossen, dann erfolgt die Vereinigung der breiten Wundflächen mit acht Silberdrahtplattennähten. Am Blasenhals im Trichter werden diese so angelegt, dass der mittlere Theil des oberen Umfangs etwas eingestülpt wird, wodurch die von Trendelenburg geforderte Verengerung des Trichters erreicht wird. Ein Katheter No. X, über welchem genäht worden war, bleibt als Verweilkatheter liegen. Vom sechsten Tage an (11. November) werden die Nähte und Platten entfernt, welche sich zum Theil bis $1^1/_2$ cm tief in die Haut eingebohrt hatten.

Am 18. November, also 13 Tage p. oper., wird der ursprünglich eingelegte Katheter — er war niemals gewechselt worden — herausgenommen, und es zeigt sich, dass die Wunde in ganzer Ausdehnung geheilt ist. Nur zwischen Schaft und Eichel besteht eine Fistel, durch welche ein Theil des Urins entleert wird. Eine feinste Haarfistel im Trichter schloss sich ohne Hülfe in wenigen Tagen.

Es ist nun sehr interessant, das Verhalten des Sphincter vesicae nach der Operation zu beobachten, Bald nach Entfernung des Katheters hört die unfreiwillige Urinentleerung vollständig auf; es genügt, um das Nasswerden des Kindes im Liegen zu verhüten, wenn der Knabe zweistündlich zum Urinlassen angehalten wird. Die Eichelharnröhre wird durch tägliches Bougiren offen gehalten. Schon nach Ablauf der ersten acht Tage hält er den Urin bis $3^1/_2$ Stunden. Am 23. November, also 18 Tage p. oper., steht der Knabe auf und bleibt bei stündlichem Urinlassen trocken, so lange er ruhig herumgeht und heftige Bewegungen vermeidet. Beim Herumspringen war zwar die vorgelegte Watte nass, doch handelte es sich stets nur um wenige Tropfen. Nach weiteren acht Tagen (27 November) bleibt das Kind selbst bei lebhaften Bewegungen zwei Stunden trocken. Der Urin wird theils durch das Orificium urethrae externum, theils durch die Fistel entleert.

In diesem Zustand wird das Kind bis zur Vollendung der Vernarbung nach Hause geschickt.

Nach der Wiederaufnahme in die Klinik (23. December) wird am 27. December der Schluss der Fistelöffnung durch direkte Anfrischung und Naht unternommen, die wundgemachte Fistelöffnung wird mit Catgut genäht, darüber die breiten Anfrischungsflächen zu beiden Seiten der Fistel mit Silberdrahtplattennähten aneinander gebracht, und die Haut mit Seide vereinigt. Der Verweilkatheter bleibt zehn Tage liegen; nach seiner Entfernung zeigt es sich, dass die Oeffnung zwar sehr verkleinert, aber nicht geschlossen ist. Ebenso misslingen zwei später ge-

Digitized by Google

machte Versuche, die Fistel durch Kauterisation mit dem Galvanokauter zur Heilung zu bringen.

Es wird nunmehr am 16. Februar 1893 die Schliessung der Fistel nach Thiersch'schem Verfahren mit Zuhülfenahme des Vorhaut ausgeführt.

Indessen war hier eine kleine Modification nöthig, denn während Thiersch sein Verfahren, die Eichel durch einen Querschnitt der Vorhaut zu stecken und die Blätter derselben zur Deckung des Schlitzes zwischen Eichel und Penisschaft zu benutzen, für eine quere Oeffnung angegeben hatte, handelt es sich in unserem Falle um eine längs liegende Fistel entsprechend dem Verlauf der Penisrinne. Es wird daher nach Ablösung der Schleimhaut vom Rande der Fistel die Umgebung derselben breit rautenförmig ◇ angefrischt, so dass die wundgemachte Fläche ihre grösste Ausdehnung in die Quere hat. Darüber wird dann, nachdem die Fistelöffnung selbst mit einigen Catgutnähten geschlossen ist, der Präputiallappen so gelegt, dass sich die Wundflächen breit berühren, und in dieser Lage ringsherum angenäht.

Die Nähte werden nach sechs Tagen entfernt, der Verweilkatheter bleibt acht Tage liegen. Nach seiner Herausnahme ist der Knabe vollständig geheilt, bis auf ein feinstes Spältchen (am oberen Winkel der Raute gelegen), welches aber bei einer Miction nur ein feinstes Tröpfchen Urin hindurchtreten lässt.

Die Continenz betrug im Liegen anfangs zwei Stunden, stieg aber schnell auf $4^1/_2$ Stunden. Seit dem 2. März ist das Kind ausser Bett und bleibt selbst bei lebhaften Bewegungen vollständig trocken. Im allgemeinen hält er den Urin $3^1/_2$ Stunden, doch hat er Nachts bereits Pausen von $6^1/_4$, einmal sogar von 8 Stunden gehabt.

Bei der Vorstellung hatte das Kind vor $2^1/_2$ Stunden urinirt und war imstande, seinen Urin in sehr kräftigem Strahl zu entleeren, während an dem feinen Spalt ein gerade eben sichtbarer Flüssigkeitsspiegel erschien.

Zum Schluss will ich jetzt noch die bemerkenswerthesten Punkte dieses Falles hervorheben. In erster Linie ist es die vollständige Wiederherstellung der Continenz trotz totaler Spaltung des Blasenhalses.

Vom 14. Tage nach der Naht des Blasenhalses anfangend, hat der Schliessmuskel stetig an Kraft zugenommen und functionirt heute wie ein normaler Sphincter. Diese Beobachtung muss unbedingt dazu auffordern, dem Trendelenburg'schen Vorschlag der direkten Naht des Blasenhalses bei Blasenspalte volle Aufmerksamkeit zuzuwenden, da, wenn überhaupt Sphincterreste noch vorhanden sind, diese nach Vereinigung durch die Naht sich auch erholen und wieder functionsfähig werden können.

Digitized by Google

Der zweite ist die Toleranz der kindlichen Harnröhre und Blase gegen den Verweilkatheter, welche die vorherige Anlegung einer Perinealfistel überflüssig machte. Bei dem Knaben lag der Katheter während der Behandlungszeit fünf mal 3 bis 13, im ganzen 37 Tage, und nur einmal trat ganz vorübergehend leichte Cystitis ein, welche schon nach wenigen Höllensteinausspülungen verschwand, ohne dass der Katheter entfernt zu werden brauchte. Auch während der längsten Zeit des Liegens von 13 Tagen wurde der Katheter (Vergne'sches Fabrikat) nicht gewechselt.

Am Schluss der Arbeit ist es mir eine angenehme Pflicht, Herrn Dr. J. Israel, meinem hochverehrten Chef, für die Ueberlassung des Falles zur Vorstellung und Veröffentlichung meinen besten Dank auszusprechen.

Digitized by Google

Aus dem städtischen Krankenhause am Urban in Berlin.

Beschreibung eines Präparates von veralteter Kniescheibenfractur nebst Bemerkungen über die Behandlung des frischen Kniescheibenbruches.[1])

Von

Dr. **W. Körte**, Direktor der chirurgischen Abtheilung.

Bei der Behandlung der zerbrochenen Kniescheibe kommt es in erster Linie auf die Wiederherstellung der Function, d. h. der sicheren und kräftigen Streckung des Beines im Kniegelenk an. Hierfür ist die knöcherne Vereinigung der Fragmente nicht die alleinige Bedingung, es genügt vielmehr, wie zahlreiche Beobachtungen lehren, eine straffe Bandverbindung der Bruchstücke vollkommen, um eine sichere Kraftübertragung der Oberschenkelmuskeln auf den Unterschenkel zu ermöglichen. Die Bandverbindung kann selbst eine ziemliche Länge besitzen und doch eine gute Streckfähigkeit gestatten.

Wie wenig die Gebrauchstüchtigkeit des Gliedes von der Länge der Zwischensubstanz abhängt, geht aus einer weiter unten mitgetheilten Krankengeschichte hervor. Der Patient brach innerhalb acht Monaten erst die linke Kniescheibe allein, dann bei einem zweiten Fall beide Kniescheiben. Die rechte, einmal gebrochene, fand

[1]) Siehe die Verhandlungen im I. Theil dieses Bandes.

Digitized by Google

sich $1^1/_2$ Jahr nach dem zweiten Unfalle durch eine kurze, straffe Bandverbindung fest vereinigt. Die linke, zweimal gebrochene, zeigte eine Diastase von 2,5 cm. Die Oberschenkelmuskulatur war beiderseits gleich entwickelt. Trotzdem ist das linke Bein das kräftigere, gebrauchsfähigere. Der Patient setzt es beim Treppensteigen, beim Einsteigen in einen Wagen voran, weil er sich sicherer desselben bedienen kann.

Hamilton, der über eine sehr grosse Erfahrung auf diesem Gebiete verfügt, sagt, dass Diastasen bis 1 Zoll = 2,6 cm eine sichere Function ermöglichen. Bei grösseren Distancen der Bruchenden leide die Sicherheit des Gelenkes sehr. Es sind jedoch Ausnahmefälle bekannt, bei denen die Entfernung der Bruchstücke sehr gross war, bis zu 11 cm und mehr, und dennoch das Bein seine Dienste vollkommen zu leisten imstande war. Solche Fälle werden berichtet von v. Bardeleben, v. Bergmann; bei P. Bruns (Beiträge zur klin. Chir. III) findet sich eine ganze Sammlung derartiger Beobachtungen zusammengestellt. — Allerdings darf man dies nicht als Regel ansehen. Warum das eine mal die Function bei der mit weiter Distanz geheilten Kniescheibenfractur eine gute, das andere mal eine sehr mangelhafte ist, das ist noch nicht sicher festgestellt. Auf jeden Fall ist mit v. Bergmann (Deutsche med. Wochenschrift 1887 No. 1) anzunehmen, dass die mehr oder weniger gut eintretende Wirkung des Reservestreckapparates für den Unterschenkel für die auffallende Differenz verantwortlich ist.

Die vor und seitlich von der Kniescheibe über die Gelenkkapsel zur Tibia herabziehenden Fasern der Fascia lata sind kräftig entwickelt, besonders der laterale Theil. Die seitlichen Fortsetzungen der Fascia lata verwachsen mit den sehnigen Ausstrahlungen des Musculus quadriceps femoris (Joessel, Henle). An der äusseren Seite des Kniegelenkes springt bei straff gestrecktem Bein ein starker Sehnenstreif hervor, der in die Fascia lata eingewebt und als Sehne des Tensor fasciae latae zu betrachten ist. Seinen Ansatz findet dieselbe am oberen Tibiaende. Die Wirkung der Streckmuskulatur geht somit nicht allein durch die Patella, sondern auch durch die seitlichen Theile der Schenkelfascie.

Es erscheint nun von besonderem Interesse, durch anatomische Untersuchung von alten, mit breiter Zwischenmasse geheilten Patellarbrüchen, bei denen die Gebrauchsfähigkeit des Gliedes intra vitam bekannt war, Aufklärung darüber zu gewinnen, wodurch in

Digitized by Google

der einen Reihe von Fällen die überraschend gute, bei den anderen die schlechte Gebrauchsfähigkeit bedingt war.

Solche Beschreibungen sind, wie v. Bergmann (Deutsche med. Wochenschr. 1887 No. 1) hervorhebt, leider recht selten. Malgaigne (Knochenbrüche, übersetzt von Burger p. 737) giebt die Bechreibung einer zwei Jahre alten mit breiter Bandverbindung geheilten Patellarfractur, berichtet aber nichts über den Grad der Functionsfähigkeit, was gerade von grösster Wichtigkeit gewesen wäre. Er fand die Fascia superficialis (Fascia lata?) im Niveau des fibrösen Callus sehr verdickt und mit den unterliegenden Schichten fest verbunden. Der fibröse Callus wurde gebildet:

1. durch tendinöse Fasern, die im normalen Zustande die Kniescheibe decken,
2. durch dem Periost angehörige Fasern,
3. durch kurze, verdickte, mit Fett untermischte Fasern, welche auf der ganzen Bruchfläche hervorkommen.

Dazu kommt dann noch die Verstärkung der Fascia superficialis (lata?). Der Callus war in der Mitte sehr dünn und wurde nur in der Nähe der Bruchflächen stärker (Maasse nicht angegeben). Die Muskeln waren sehr dünn und atrophisch. Das untere Kniescheibenband war gegen das der anderen Seite um die Hälfte verkürzt und verdickt.

Dann erwähnt Malgaigne noch ganz kurz ein zweites Präparat, ohne genaue Daten zu geben.

Ssalischtschew (Wratsch 1886, russisch mir im Original nicht zugänglich, refer. von Tiling, Centralbl. f. Chir. 1887, p. 175) hat ausführlich ein Präparat beschrieben, in dem das obere Bruchstück stark nach oben dislocirt und dort durch straffe ligamentöse Adhäsionen mit dem Femur verwachsen war, wodurch sich, wie Verfasser meint, für den mittleren Theil des Musculus quadriceps eine Insertion am Femur gebildet habe, die für die Function des Gelenkes (bei Ausbleiben der Verwachsung der Fragmente miteinander) von Bedeutung sein könne. Das Präparat entstammt der Leiche eines Mannes, über den keinerlei klinische Daten bekannt sind. v. Bergmann führt dies Präparat als Beweis dafür an, dass bei Diastase von über 4 cm keine fibröse, nach Art eines Ligamentes geformte, die Bruchstücke verbindende Masse existire.

P. Bruns (Beiträge zur klin. Chirurgie Bd. III, p. 309) hat zweimal bei Operation veralteter, mit sehr grosser Distanz ge-

Digitized by Google

heilter Kniescheibenbrüche, welche eine sehr schlechte Function ergeben hatten, einen völligen Mangel der Zwischenmasse gefunden, bei einem der Patienten war das obere Bruchstück an der vorderen Femurfläche adhärent. Beide Patienten erhielten nach der secundären Knochennaht ein brauchbares Gelenk wieder. Bei ihnen muss also der Mangel der fibrösen Verbindung die ungenügende Streckwirkung verschuldet haben (ebenso bei einem dritten, nicht operirten, daher nicht ganz so beweiskräftigen Falle). Nach Bruns' Ausführungen fand Adams an 32 Präparaten aus den sechs grössten anatomischen Museen Londons dreizehn mal gar keine Vereinigung, zwölf mal eine fibröse Verbindung, viermal war keine Bestimmung mehr zu machen. Bei den unvereinigten Präparaten fand Adams (nach Bruns) stets nur eine Verbindung der Fragmente durch die verdickte, oberflächliche Fascie, welche seitlich in den Bandapparat des Kniegelenkes überging — ebenso Berger an vier Präparaten aus dem Musée Dupuytren. Ueber die Functionsfähigkeit der betreffenden Glieder, von denen die Präparate stammen, scheinen keine Angaben vorzuliegen.

Gerade die Gegenüberstellung der Function intra vitam mit der anatomischen Untersuchung sowohl der Zwischensubstanz zwischen den Bruchstücken, wie des Zustandes der seitlichen Reservestreckapparate scheinen mir aber für die Lösung der Frage von grosser Wichtigkeit zu sein.

Nun ist kürzlich von Brunner eine ausgezeichnet genaue derartige klinische und anatomische Untersuchung mitgetheilt (Deutsche med. Wochenschrift 1888 No. 20, p. 394), welche, einer analogen, von mir gemachten Beobachtung gegenübergestellt, gewisse Schlüsse ziehen lässt.

Es sei gestattet, Brunner's Mittheilung ganz kurz zu referiren. 40jähriger Landwirth brach am 20. Januar 1871 die rechte Kniescheibe, wurde von Rose in Zürich behandelt und mit fingerbreiter, ligamentöser Verbindung nach drei Monaten entlassen. Fast 14 Jahre nach der Fractur fand Brunner eine Diastase der Fragmente von 5—$5^1/_2$ cm. Active Beweglichkeit des Kniegelenkes von 170—45^0. Rechter Oberschenkel in der Mitte um $4^1/_2$ cm dünner als der linke. Patient hinkt in ganz geringem Grade, trägt als Knecht schwere Lasten unbehindert, geht treppauf gut, treppab unsicher.

12. August 1887. Patient kommt tuberculös, kachectisch in's

Digitized by Google

Spital. Function des Beines auch jetzt noch gut. Zwischensubstanz 6—9½ cm. Das untere Fragment liegt dicht an der Tibia. An der Aussenseite stark vorspringender Sehnenstreif der Fascia lata. Patient starb und wurde genau obducirt.

Das Resumé ist: Bei Diastase von 7½—9½ (in maximaler Ausdehnung) ist eine fibröse Zwischenmasse vorhanden, die mit der verdickten Fascie fest verschmolzen ist, dicht an den Fragmenten ¾ cm, in der Mitte 4 mm Dicke besitzt. — Retraction des Musculus quadriceps mit Verkürzung seiner Muskelfasern. Schrumpfung des Ligamentum patellare um 4 cm gegen die andere Seite. Abnorm starke Entwickelung des Ligamentum ileo-tibiale und der seitlichen Kapselpartieen.

Die auffallend gute Function erklärt Brunner folgendermaassen: Durch Schrumpfung des Ligamentum patellare und Retraction der Fasern des Musculus triceps ist die aus der Patellarzerreissung und Interposition der langen Zwischensubstanz resultirende Verlängerung der Sehne compensirt, und unter Zuhülfenahme jener hypertrophischen, seitlichen Reservestreckapparate ist ein annähernd normales Extensionsvermögen zustande gebracht.

Ein interessantes Gegenstück zu diesem bietet ein Präparat, welches mir durch einen Zufall in die Hände kam und dessen Beschreibung nebst Krankengeschichte ich hier folgen lasse.

Krankengeschichte. Schindler, 49jähriger Kutscher. Aufgenommen am 24. Juni 1891 wegen Sarkom des Beckens. Patient giebt an, am 8. November 1889 vom Wagen herunter mit dem rechten Knie gegen eine Bordschwelle gefallen zu sein. Er konnte nicht mehr gehen, wurde in ein Krankenhaus gebracht, woselbst eine Fractur der rechten Kniescheibe festgestellt wurde. Nach seiner Angabe wurde er mittels eines Schienenapparates behandelt, welcher drei Monate lang unverändert liegen blieb (?). Darnach war das rechte Knie steif. Nach achttägigen Gehversuchen platzte sich Patient eines Morgens beim Aufstehen die Kniescheibe wieder auseinander. Die Entfernung der Bruchstücke von einander soll 10 cm betragen haben. Patient erhielt wieder einen Schienenverband, der abermals angeblich drei Monate lang liegen blieb. Bei der Abnahme desselben soll die Distanz 1,5 cm betragen haben. Patient ging mit steifem Knie und einem fixirenden Verbande. Mit der zunehmenden Beweglichkeit des Gelenkes, die indessen immer sehr beschränkt blieb, entfernten sich die Fragmente auf 4 cm von einander. Er wurde mit einer Kniekappe entlassen und ging unsicher an einem Stocke.

Digitized by Google

Drei Monate nach seiner Entlassung aus jenem Krankenhause fiel er bei Glatteis auf die linke Hälfte des Gesässes, es entstand infolge davon Schmerz in der linken Beckenhälfte, und allmählich entwickelte sich dort eine Geschwulst. Das rechte Knie soll bei jenem Falle nicht gelitten haben.

Wegen Sarcoma ossis ilei sinistri kam er am 24. Juni 1891 in's Krankenhaus am Urban.

Patient war sehr kachectisch, konnte damals nicht gehen. Er nahm die rechte Seitenlage ein und hielt das rechte Knie im Winkel von 125° gebeugt. Die beiden Patellarbruchstücke sind in der Streckung circa 7, in der Beugung circa 9 cm von einander entfernt. Das Knie kann bis zum rechten Winkel gebeugt werden. Patient kann das rechte Bein in Rückenlage nicht von der Unterlage erheben, auch nicht dasselbe ausgestreckt halten, wenn es passiv erhoben ist. Bei aufruhender Ferse ist nur minimale Bewegung des Oberschenkels möglich. Nach Anlegung seiner Kniekappe bewegt er das Bein ein wenig mehr, kann es auch nicht frei erheben. Oberschenkelmuskulatur der Streckseite atrophisch.

An der linken Beckenschaufel, innen, ungefähr von der Gegend der Kreuzbeinfuge ausgehend, befindet sich eine harte, zwei faustgrosse Geschwulst, die auch nach aussen unter den Glutäen fühlbar ist.

Am 18. December 1891 ging der Patient, zwei Jahre ein Monat nach der ersten Fractur, maranthisch zugrunde.

Beschreibung des Präparates, welches in Glycerinspiritus aufbewahrt und wenig geschrumpft ist. Durch einen Längsschnitt durch die Mitte des Kniegelenkes wird das Knie in zwei seitliche gleiche Hälften zerlegt. Die Kniescheibe ist durch eine quere Trennung in zwei ziemlich gleich grosse Hälften getheilt, die am Spirituspräparat 5—6 cm von einander entfernt sind.

Das obere Bruchstück hat eine Länge von 2,5 cm, eine Dicke von 1,9 cm, eine Breite von 5 cm. Der untere Rand des Bruchstückes läuft stumpfspitzig zu.

Das untere Bruchstück hat ungefähr die gleichen Dimensionen (2,5 cm lang, 1,8 cm dick, 5,5 cm breit). Der Bruchrand desselben läuft scharfwinklig aus. An der Aussenseite des unteren Fragmentes findet sich eine Knochenleiste (alte Fissurlinie?).

Die beiden Bruchstücke sind durch eine fibröse Zwischenbandmasse verbunden. Dieselbe ist da, wo sie an den Bruchrändern anhaftet, stärker, wird dann schnell dünner auf circa 3 mm. Dieselbe ist zusammengesetzt 1) aus der Fascie, welche die vordere Kniegegend deckt und sich leicht auf grössere Strecken von der Unterlage abpräpariren lässt; 2) aus der Gelenkkapsel welche fest an der Zwischenbandmasse anhängt und nicht auf grössere Strecken zu trennen ist; 3) zwischen diesen beiden Schichten aus sehnigen Fasern, die an der Bruchfläche festsitzen. Alle drei Schichten zusammen sind circa 3 mm stark.

Digitized by Google

Die Sehne des Extensor quadriceps hat am Ansatz an dem oberen Patellarrand eine Stärke von 7 mm (die ihm fest anhaftende Kniegelenkskapsel ist mit eingerechnet).

Das Ligamentum patellare inferius ist circa 2,8 cm lang und am unteren Rande der Patella 7 mm dick. Unter dem Bande befindet sich ein Schleimbeutel (Bursa subpatellaris).

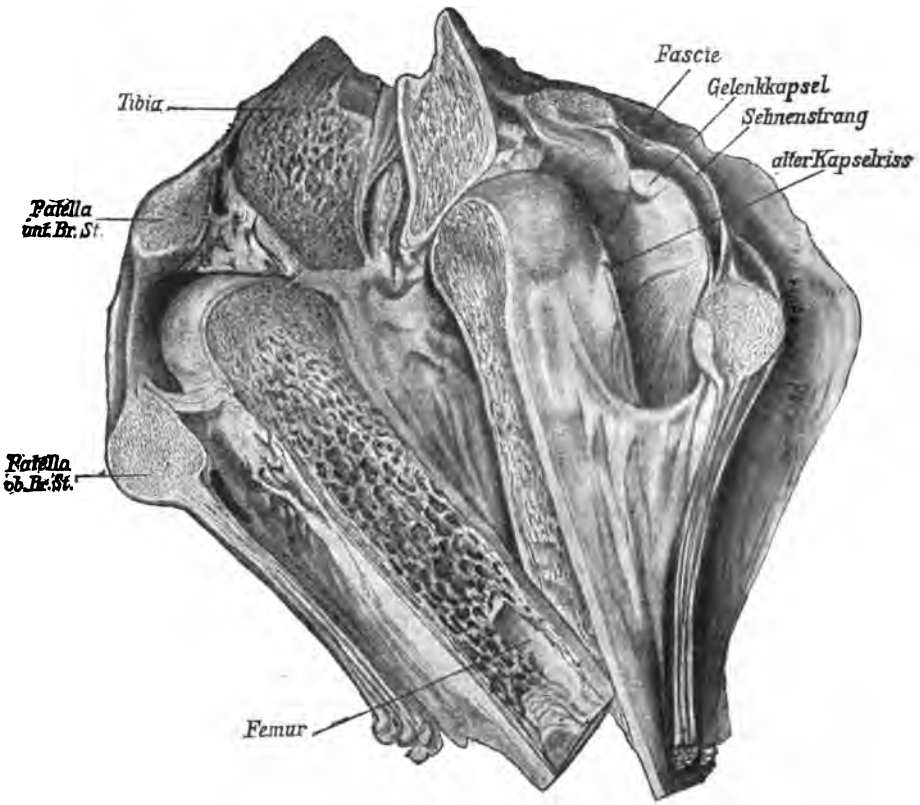

Die das Kniegelenk vorn und seitlich bedeckende Fascia (Fascia lata femoris) wird an der äusseren Hälfte des Präparates abgelöst; dieselbe sitzt nur an der Knochenleiste des unteren Fragmentes fest an, lässt sich sonst rein abtrennen. Sie ist dünn, an der äusseren Seite ist ein stärkerer Sehnenstreif (unteres Ende des Ligamentum ileo-tibiale) eingewebt. In der Höhe des oberen Patellarrandes setzen sich seitlich Muskelfasern des Musculus vastus externus an die Fascie an. Der untere Rand derselben befestigt sich am Tibiakopf.

Digitized by Google

Nach Zurückschlagen der Fascie zeigt sich die Patella von einer sehnigen Haut überzogen, welche am oberen Bruchstück aus der Sehne des Extensor communis hervorgeht und mit der Knochenhaut der Patella eng zusammenhängt, besonders fest am unteren Bruchrande des oberen Fragmentes. Von da aus setzt sie sich, verwebt mit Fasern, die aus der Bruchfläche herauszukommen scheinen, als dünner Sehnenstreif über die Lücke zwischen den Knochenstücken fort bis zum unteren Fragmente, haftet ebenso wie oben an der Vorderfläche desselben fest an, und geht dann in das Ligamentum patellae inferius über.

Die Kapsel des Kniegelenkes ist schlaff und beiderseits neben der Kniescheibe dünn. Sie haftet an dem den Defect überbrückenden Sehnenstreif fest an. Betrachtet man die Kapsel an den Seiten der Patellarfragmente von innen her, so sieht man, dass seitlich in dieselbe derbe Sehnenfasern eingewebt sind, welche oben und unten in der Höhe der Bruchränder der beiden Fragmente plötzlich unterbrochen sind, so dass die beiderseits neben der Lücke gelegenen Kapselpartieen sehr dünnwandig sind.

Das obere Bruchstück ist durch zwei Kapselfalten mit dem Femur lose und völlig beweglich verbunden.

Die Gelenkflächen des Kniegelenkes sind glatt, zeigen keine Veränderungen des Knorpels, keine Verwachsungen.

Das Muskelfleisch des Musculus extensor quadriceps ist blass und schlaff, wenig entwickelt.

Resumé der Krankengeschichte. Fractura patellae durch direkten Fall aufs Knie (ob Risswirkung dabei war, ist unbestimmt). Behandlung in festen Verbänden. Nach ca. drei Monaten Refractur. Mit ca. 4 cm Distance zwischen den Bruchstücken entlassen. Gang unsicher, mit Kniekappe und Stock. Function sehr ungenügend. Ca. $1^1/_2$ Jahr nach dem ersten Fall: Streckfähigkeit des Unterschenkels fast Null. Bruchstücke 7—9 cm von einander entfernt. Oberschenkel-Streckmuskulatur atrophisch.

Resumé des anatomischen Befundes. Bei Diastase von 5—6 cm (Spirituspräparat) ist eine fibröse Zwischenmasse vorhanden, deren Dicke ca. 3 mm beträgt. Mässige Schrumpfung des Ligamentum patellare, Kapsel des Kniegelenkes besonders in den seitlichen Partieen schlaff, noch deutlich den grossen queren Kapselriss erkennen lassend. Die seitlich das Kniegelenk deckende Fascie ist ebenfalls dünn, nur ganz nach aussen ist ein stärkerer Sehnenstreif eingewebt.

Es geht also aus der Untersuchung der beiden Präparate hervor, dass die Annahme: bei Distanz der beiden Bruchstücke über 4 cm sei kaum die Bruchstücke bandartig verbindende Zwischenmasse vorhanden, nicht allgemein gültig ist, was ja auch Bruns zugiebt. Das fibröse Band, welches die Lücke überbrückte, wurde gebildet

Digitized by Google

von den normalerweise vor der Patella liegenden Sehnenfasern (Fascia lata, Sehnenfasern von der Strecksehne), sodann von Fasern, die direkt aus der Bruchfläche hervorkommen, und endlich von der das Band inwendig deckenden Gelenkkapsel.

Bei Brunner's Patient war das Band in der Mitte 4 mm dick, an den beiden Endpunkten $^3/_4$ cm. Bei unserem Patienten war es schwächer, es betrug in der Mitte inclusive Fascie knapp 3 mm, exclusive Fascie circa 2 mm.

Im übrigen fehlen bei meinem Patienten, welcher intra vitam eine sehr ungenügende Function des Gliedes aufgewiesen hatte, fast alle die Momente, welche Brunner — und nach diesem Vergleich mit vollem Rechte — als Erklärung der guten Function angenommen hat, nämlich die starke Schrumpfung des Patellarligamentes und die Hypertrophie der seitlichen Partieen der Fascia lata, wie der Gelenkkapsel.

Die fibröse Verbindung beider Bruchstücke, welche 3 mm dick waren, während das Ligamentum patellae wie die Quadricepssehne 7 mm in der Dicke maassen, genügte also nicht, um eine kräftige Uebertragung der Quadricepscontraction auf den Unterschenkel zu erzielen. — Auch bei dem erstgenannten Patienten hätte die 4 mm starke Zwischensubstanz allein diesem Zwecke wohl nicht entsprochen, wenn nicht der Reservestreckapparat ausgeholfen hätte.

Bei allen Patellarfracturen ist somit der Zustand dieser Aushülfen ein sehr wichtiger Punkt, der bei der Behandlung zu berücksichtigen ist.

Es geht daraus hervor, dass alle die Brüche, bei denen nur die Patella quer getrennt ist, während die vor derselben gelegenen Sehnenfasern, sowie die seitlichen Kapselpartieen und die seitliche Fascie nicht mitgerissen sind, eine weit günstigere Prognose geben als diejenigen, bei denen der Riss beiderseits weiter gegangen ist durch die Fascie und die Kapselwand, und bei denen die vor der Kniescheibe gelegenen Sehnenfasern vollkommen zerrissen sind.

Reine Contusionsfracturen — welche allerdings selten sind — ergeben also viel günstigere Aussichten, als Rissfracturen.

Bei allen Kniescheibenbrüchen ist dem Zustande des Streckmuskels eine grosse Aufmerksamkeit zuzuwenden. In der Regel findet sich im und unter dem Streckmuskel ein erhebliches Blutextravasat, welches oft erst allmählich an die Oberfläche tritt und weit ausgedehnte Verfärbung macht, den Muskel oft bretthart infiltrirt.

Digitized by Google

Riedel (Centralbl. f. Chir. 1890, No. 12) fand bei einem frischen Patellabruche mit 2 cm Distanz bei der anatomischen Untersuchung (Patient starb an Chloroform, als er behufs Anlegung einer subcutanen Catgutnaht narkotisirt wurde) die vor der Patella gelegene Fascie nur stellenweise eingerissen, aber gelöst und beweglich, so dass sie sich zwischen die Fragmente legte. Im Gelenk war wenig Blut, dagegen zeigte sich der obere Gelenkrecessus an zwei Stellen durchbohrt. Durch diese Oeffnungen war das Blut zwischen Vastus medius und Knochen ausgetreten.

Riedel fand noch in zwei weiteren Fällen ein derartiges fast vollkommenes Austreten des Blutergusses unter die Streckmuskulatur.

Tripier (Sem. méd. 1889) fand ebenfalls bei Section eines frischen Patellarbruches sehr viel Blut unter die Streckmuskeln ergossen.

Die schnelle Resorption dieses Blutergusses ist nun für die spätere Function des Muskels von grosser Wichtigkeit.

Lücke (Deutsche Zeitschr. f. Chir. 18. Bd., p. 140) hat besonders darauf hingewiesen, wie auffallend schnell der Quadriceps femoris selbst bei leichten Traumen atrophirt. Die Degeneration des Muskels wird noch verstärkt durch die andauernde Unthätigkeit, in welcher er bei Behandlung mit lange liegenden fixirenden Verbänden versetzt wird. Darum ist die neuerdings von Mezger und Tilanus empfohlene frühzeitige Massage des Muskels von grosser Wichtigkeit für die spätere Brauchbarkeit des Muskels, indem sie das Blutextravasat schneller fortschafft und die mechanische Erregbarkeit der Muskelfasern erhält. Auch die Elektricität kann zweckmässig mit verwandt werden.

Ferner ist der Zustand des Gelenkes von Bedeutung. Ein erheblicher Bluterguss in demselben ist von ungünstigem Einfluss auf die Stellung der Fragmente, welche durch ihn auseinandergedrängt werden. Ferner wird die Gelenkkapsel ausgedehnt, die Einrisse in den seitlichen Kapselpartieen können sich schwerer schliessen, und endlich ist das in das Gelenk ergossene Blut nicht völlig indifferent, sondern kann zu chronisch entzündlichen Veränderungen der Kapsel führen, wie wir aus dem Verlaufe des einfachen Haemarthron wissen. Es ist deshalb eine wichtige Aufgabe der Behandlung, den Bluterguss im Gelenk bald zur Resorption zu bringen. Wir verfügen für diesen Zweck über mannig-

Digitized by Google

fache Mittel: hydropathische Einwickelung, elastische Compression und Massage, welche auch aus diesem Gesichtspunkte eine bedeutende Rolle bei der Behandlung spielt.

Für sehr erhebliche Blutergüsse genügen diese Mittel allerdings nicht, oder wirken zu langsam. Für solche Fälle ist die Punction des Gelenkes durchaus am Platze, die von Volkmann (1873), Lücke (1875), Schede (1877) empfohlen worden ist. Es ist derselben der Vorwurf gemacht, dass sie oft nicht gelinge wegen der bereits eingetretenen Gerinnung des Blutes. Man darf allerdings nicht hoffen, mit dünnen Canülen — etwa den stärksten Aspirationshohlnadeln — das Gelenk entleeren zu können, sondern man muss starke Troicarts, von der Sorte, welche zum Bauchstich verwandt werden, wählen, und dabei, wenn viele Coagula vorhanden sind, kräftig exprimiren.

Es gelingt dann, die Blutgerinnsel herauszubefördern. Zur Unterstützung dienen Ausspülungen des Gelenkes, bei denen man jedoch sich erinnern muss, dass eine Perforation des oberen Gelenkrecessus vorhanden sein kann. Es darf also kein zu starker Druck angewendet werden, und man muss jene Gegend mit der Hand zusammendrücken. Als Ausspülungsflüssigkeit dienen schwache antiseptische Lösungen, eventuell auch sterile Kochsalzlösung, 0,6 %. Durch die Ausspülung ist es mir bisher stets gelungen, das Gelenk vollkommen von Blut zu entleeren. Die weite Punctionsöffnung wird durch eine über Jodoformgaze geknüpfte Naht geschlossen.

Im weiteren Verlaufe der Behandlung ist es von grosser Wichtigkeit, der Versteifung des Gelenkes möglichst entgegen zu arbeiten, welche durch langdauernde Feststellung so leicht eintritt infolge der Schrumpfung von Synovialis und Ligamenten (Reyher, Volkmann) — ganz besonders, wenn die Synovialis durch den Bluterguss in einem subacuten Reizzustande sich befindet.

Auch aus diesem Grunde, wie aus den oben angeführten, sind starre fixirende Verbände möglichst zu vermeiden. Dagegen werden möglichst bald kleine passive, und so bald der Kranke es kann, active Bewegungen ausgeführt.

Endlich kommen wir zu dem Theil der Behandlung, welcher zur Feststellung und Annäherung der Fragmente führen soll. Dieser Gesichtspunkt ist früher fast der allein maassgebende gewesen. Die Unsumme der dafür angegebenen Schienen, Bandagen,

Digitized by Google

Apparate bezeugt das. Die grosse Zahl derselben beweist aber auch wieder, dass keiner derselben einer allgemeinen Anwendung fähig oder würdig ist. In neuester Zeit wird auf Grund der Antisepsis die Knochennaht von einigen Chirurgen als das einzig sichere Mittel zur Erzielung guter Resultate empfohlen (so besonders von Lister, Mac Ewen, Lucas-Championnière, Schönborn [Dissertation von G. Müller, Königsberg 1889], Pfeil-Schneider u. a.). Zweifellos wird durch die Knochennaht die feste Vereinigung der Bruchstücke am sichersten gewährleistet. Ebenso ist anzuerkennen, dass bei tadelloser Durchführung der Antisepsis die Methode eine sichere ist, soweit wir das überhaupt von blutigen Eingriffen sagen können. Unsere Sicherheit ist aber immer nur eine bedingte, niemals eine absolute, der geringste Fehler bei der Operation oder später im Verhalten des Kranken (Beschmutzung des Verbandes, Abreissen desselben bei Deliranten — Delirium alcoholicum wird bei Patienten mit Patellarbruch nicht ganz selten beobachtet) kann das Leben des Kranken gefährden. Das lehren die Statistiken der Knochennaht frischer Patellarbrüche unwiderleglich (Dennis, New York. med. Journ. Vol. XLIII, p. 374, Jalaguier, Arch. gén. d. méd., Brunner, D. Zeitschr. f. Chir. 23, p. 25).

Die Anhänger der Methode sagen — die Unglücksfälle sind eben Fehler, die vermieden werden müssen. Aber wenn eine Methode als allgemeine empfohlen wird, dann müssen auch Aerzte sie ausüben, die nicht über die absolute Sicherheit in der aseptischen Technik gebieten, und auch unter günstigsten Verhältnissen kann ein Fehlschlag eintreten. Am Kniescheibenbruch stirbt kein Patient, es gelingt in der überwiegenden Mehrzahl der Fälle mit ungefährlichen Methoden eine befriedigende Heilung herbeizuführen, also darf die eingreifende Behandlung nicht die Regel sein, sondern muss für Ausnahmefälle reservirt werden.

Bei der Behandlung sind vor allem die verschiedenen Arten der Kniescheibenfractur zu trennen.

Stehen die Bruchstücke nicht über 2 cm auseinander, so bestehen immer nur wenig ausgedehnte Zerreissungen der vor und neben der Kniescheibe gelegenen fibrösen Gewebe. Das lehrt der oben erwähnte Sectionsbefund von Riedel und die Versuche von Hoffa (Mittheilungen aus der chirurg.-orthopäd. Privatklinik, Würzburg 1889) und von Chaput (Etude expér. et clinique sur le

Digitized by Google

mécan. des fractures de la rotule, Paris 1888). Die Bruchstücke lassen sich leicht aneinanderbringen, da meist auch kein sehr grosser Bluterguss im Knie vorhanden ist.

Für diese Fälle erscheinen daher alle complicirten Apparate unnöthig, für sie ist vielmehr die Behandlung mit der Massage sehr wohl geeignet. Das verletzte Glied wird erhöht gelagert, und während der ersten Tage ein hydropathischer Umschlag unter mässiger Compression applicirt. Für die Annäherung der Fragmente wird nur allenfalls durch einige testudoartig angelegte Pflasterstreifen gesorgt, welche in der Längsrichtung auslaufen, das Bein nicht circulär umgeben.

Nach 3—4 Tagen wird die Massage in der Regel von den Patienten ertragen. Sie wird so ausgeführt, dass die beiden Patellarbruchstücke mit den Fingern der einen Hand zusammengehalten werden, während die andere Hand Knetungen und Streichungen des Extensor quadriceps, sowie der seitlichen Kniepartieen vornimmt; die Streichungen des Muskels werden ausnahmsweise nicht centripetal, sondern von oben gegen das Knie gerichtet ausgeführt. Sind zwei Personen disponibel, so besorgt einer das Zusammenhalten der Fragmente, während ein anderer massirt. — Das Glied wird nicht eingewickelt, auch nicht festgewickelt auf der Schiene oder schiefen Ebene, sondern nur gelagert. Nach 10—14 Tagen werden kleine passive Bewegungen vorgenommen und ganz allmählich verstärkt. Das Bein wird dann einfach gerade im Bett gelagert mit einem Kissen unter dem Knie, der Patient wird angewiesen, öfter kleine Bewegungen mit dem Knie auszuführen. In der dritten Woche können die Patienten das Bein meist schon etwas anheben. Zur Unterstützung der Massage wird die Elektrisirung des Extensor quadriceps herangezogen.

Nach Ablauf von vier Wochen steht der Kranke auf. Bei den ersten Gehversuchen ist es zweckmässig, das Knie durch eine auf der Beugeseite fixirte Holz- oder Pappschiene gegen zu ausgiebige Beugebewegungen unfreiwilliger Art zu schützen. Sobald das Gehen einigermaassen sicher ist, müssen die Patienten Treppensteigen, sowie Bewegungsübungen am Witzel'schen Bewegungsapparat oder mit der Bonnet'schen Maschine machen.

Einer meiner Patienten war bereits nach vier Wochen soweit, dass er „Parademarsch" üben konnte und das Nachvornebringen der „Schuhspitze" ganz anerkennenswerth ausführte. — Demselben

Digitized by Google

passirte es allerdings, dass er beim Anziehen der Hose unachtsam war, zusammenbrach und seine Kniescheibe wieder sprengte. Da die neue Rissfractur eine sehr ausgiebige war, und ich bezweifelte, ob eine neue gute Wiedervereinigung gelingen würde, so führte ich nach der Refractur die Knochennaht aus, mit gutem Resultat.

Interessant war es mir, an dem durch Querschnitt geöffneten Gelenke den Zustand der Synovialis zu untersuchen. Dieselbe war (42 Tage nach der ersten Fractur, 3 Tage nach der Refractur) sammetartig aufgelockert und geröthet, von weicher Consistenz auf der Oberfläche. Die Rissfläche der Knochen war mit einem dünnen Blutcoagulum bedeckt. Durch drei versenkte Silbernähte wurden die Bruchstücke fest vereinigt. Es erfolgte gute knöcherne Vereinigung — jedoch war die Beweglichkeit des Kniegelenkes nach der Heilung geringer, als sie vor der Refractur gewesen war.

Die ausschliessliche Massagebehandlung der Kniescheibenfractur ist zunächst von Mezger empfohlen und von Tilanus auf dem ersten Congress der französischen Chirurgen 1885 mitgetheilt worden. Beide gehen noch weiter in der gänzlichen Verwerfung der Fixation und frühzeitigen Anwendung der Massage. — Ich sah die Methode zuerst anwenden von Hagedorn in Magdeburg (1889). Die günstigen Resultate, welche ich dort kennen lernte, bestimmten mich, die Methode ebenfalls zu versuchen. Auch v. Mosetig in Wien ist Anhänger derselben (s. V. Wagner, Wiener Klinik 4. Heft, April 1889).

Ich habe die Massagebehandlung in der geschilderten Weise bei sieben Fällen von Kniescheibenbruch angewendet. Die Distanz betrug bei denselben nach dem Bruch 2—3½ cm, verringerte sich bei der Massagebehandlung aber immer sehr bald. Bei einigen wurden Heftpflasterstreifen mit zur Hülfe gezogen. Ein Patient erhob das gestreckte Bein am 16. Tage. In der vierten bezw. fünften Woche wurde mit Gehübungen begonnen. Die sonst so auffällige Abmagerung des Quadriceps war bei der Massagebehandlung stets eine geringe. Die Patienten kamen entschieden schneller zum Gebrauche ihres Gliedes als bei der Behandlung mit festen Verbänden. Sehr viel kommt auf den guten Willen und die Energie des Kranken an, wie bei allen Gelenkfracturen. Je mehr der Patient mithilft, desto eher wird er geheilt, und desto besser ist das Resultat. Bei einem 19jährigen (!) Kranken, welcher in zufriedenstellendem Zustande entlassen war, sich nachher aber begnügt hatte, seine

Digitized by Google

„Unfallsrente“ in möglichster Unthätigkeit zu verzehren, fand ich das Resultat bei der Nachuntersuchung 9 Monate post fract. sehr verschlechtert — er konnte das gestreckte Bein nicht erheben, was er bereits 16 Tage nach dem Unfalle hatte ausführen können. Die Muskulatur des Quadriceps war abgemagert — er hatte sich von seiner Kasse eine das Knie steifstellende Bandage besorgen lassen.

Was die Endresultate der Behandlung anbelangt, so ist zunächst anzugeben — was auch Hamilton betont — dass die Function sich mit zunehmendem Gebrauche des Gliedes stetig bessert, und ca. 1½ bis 2 Jahre nach der Fractur das erreicht ist, was nach Lage der Dinge bei dem betreffenden Individuum zu erzielen ist.

Ein Patient, 35jähriger Packetfahrtschaffner, gab 2¼ Jahr nach der Verletzung an, dass er gar nichts mehr spüre von der Verletzung. Er ging, lief, sprang ganz gleich mit beiden Beinen und konnte eine Treppe in schnellem Tempo herauf- und hinablaufen. Die beiden Bruchstücke waren fest vereinigt, nicht knöchern, sondern durch eine kurze derbe Bandmasse, die ganz minimale seitliche Verschiebung zuliess. Die Beugefähigkeit war beiderseits gleich. Der Kranke ist den ganzen Tag auf den Beinen und versieht seinen Dienst wie vor der Verletzung. Es hatte sich bei demselben nicht um einen Betriebsunfall gehandelt, der intelligente Patient hatte von vornherein das grösste Interesse an der völligen Wiederherstellung seiner Arbeitsfähigkeit gezeigt.

Ein zweiter (Kaufmann ausserhalb Berlins) geht nach Aussage seines Arztes völlig gut, auch Treppen, und kann seinen Beruf vollkommen versehen. Ich konnte denselben nicht eigenhändig nachuntersuchen.

Zwei Patienteu wiesen knöcherne Vereinigung auf — so weit man dies ohne Eingriff in den Knochen sagen kann. Der eine derselben, 28jähriger Kutscher, ist der oben erwähnte, bei dem die Kniescheibe wegen Refractur genäht wurde.

Zwei Jahre nach der ersten Fractur fand ich die Patella fest vereinigt, Beugung bis ca. 45° möglich, Gang sicher, beim Treppabgehen empfindet er Behinderung, und kann nach seiner Angabe so schwere körperliche Arbeit, wie vor dem Unfalle, nicht verrichten.

Der andere, ein 45jähriger, sehr kräftiger Steinträger, zeigt 1½ Jahr post fract. eine feste knöcherne Vereinigung, die Beugung

Digitized by Google

ist bis zum spitzen Winkel activ möglich. Gang und Treppensteigen ist unbehindert und völlig frei. — Jedoch giebt Patient an, als Steinträger, wie früher, nicht mehr arbeiten zu können, er ist als Bauwächter beschäftigt, kann Leitern und Gerüste besteigen (es handelt sich um einen „Betriebsunfall").

Die drei übrigen hatten derbe Bandverbindung der Fragmente von ca. 1 cm Länge und gute Function des Gliedes, ebenso sicheren Gang auf ebenem Boden und die Fähigkeit, Treppen zu steigen. Einmal trat acht Monate nach der ersten Fractur Refractur der linken und Fractur der rechten Patella ein, der Kranke wurde dann mit Punction und Sehnennaht behandelt (s. unten).

Ein 42jähriger Kaufmann wies drei Monate post fract. einen knapp 1 cm breiten Spalt auf, konnte weite Wege gehen und Treppen steigen mit richtigem Beinsatz. Bei dem letzten, einem „Unfallsrentier" fand ich, wie oben gesagt, das Resultat neun Monate post fract. schlechter als bei der Entlassung aus dem Krankenhause, infolge von Nichtgebrauch des Gliedes.

Von den Patienten waren zwei unter 30 Jahre alt (19, 28), die übrigen zwischen 30 und 60.

Erheblich schwieriger ist die Behandlung bei den Rissfracturen mit weitem Auseinanderweichen der Bruchstücke und weitem Einriss der seitlichen Kapsel und Fascienpartieen. Zumeist legen sich, wie Hoffa's und Chaput's Experimente, sowie vielfache Beobachtungen am Lebenden lehren (Mac Ewen, König, Rosenbach und andere), Fetzen der zerrissenen Fascien zwischen die Bruchstücke. Knöcherne Vereinigung derselben ist wohl nur mittels der Knochennaht zu erzielen, welche aus den oben angeführten Gründen nur in Ausnahmefällen anzurathen ist. In der Interposition von Fascienfasern zwischen die Bruchstücke kann ich eine Indication zur Operation nicht erkennen, denn wenn die zwischengelagerten Fasern auch die knöcherne Vereinigung hemmen, so werden sie jedenfalls zur Bildung einer straffen Zwischensubstanz beitragen, falls es uns gelingt, die Fragmente in genügende Annäherung zu bringen. Für diesen Zweck, sowie um den Kapselriss zur möglichst schnellen Vereinigung zu bringen, ist die Entleerung des meist vorhandenen beträchtlichen Blutergusses im Gelenk entschieden anzurathen.

Die Bruchstücke, die vorher nicht in knöcherne Berührung zu bringen waren, liessen sich nach der Punction und Ausspülung der

Digitized by Google

Blutgerinnsel stets leichter aneinander bringen. Jedoch schien es mir nicht sicher genug für diese Fälle, wo der seitliche Reservestreckapparat mit eingerissen ist, die Fragmente wie bei den leichteren Fällen ganz sich selbst zu überlassen; vielmehr suchte ich durch die von Volkmann bereits 1868 empfohlene Sehnennaht die Bruchstücke fest aneinander zu halten.

Nach Entleerung des Gelenkes wird mit einer starken gekrümmten Nadel ein derber Silberdraht durch das Ligamentum patellae, dicht am unteren Knochenrande durchgeführt, dann ebenso ein zweiter durch den Ansatz der Strecksehne an das obere Bruchstück. Beide Drähte werden über Jodoformgazebäuschen, welche Druckgangrän der Hau sowie das Aufkanten der Bruchstücke hindern, fest zusammengedreht, bis die Bruchstücke aneinander liegen. Ich halte diesen Eingriff bei sorgfältigster chirurgischer Sauberkeit und bei geschickter Führung der Nadel für ganz ungefährlich. Die Drähte sollen nicht in das Gelenk eindringen.

Die Narkose ist nicht durchaus erforderlich. Ein gut handbreiter antiseptischer Verband deckt die Kniescheibengegend. Das Bein wird auf einer schiefen Ebene leicht fixirt, jedoch so, dass der Quadriceps frei bleibt und vom achten Tage an leicht geknetet und geklopft werden kann. Nach 14 Tagen werden die Drähte entfernt, die Stichöffnungen durch Jodoformcollodium geschlossen, und nun die Behandlung ebenso wie bei einfachen Fracturen geleitet. Einer der Patienten war bereits am siebenten Tage nach dem Bruche imstande, das Bein activ zu erheben. Vier bis fünf Wochen post fracturam beginnen Gehübungen, zunächst mit leichter Schutzschiene, sowie Uebungen in der Kniemaschine von Bonnet. Sobald die Patienten einigermaassen sicher gehen können, werden sie angehalten, Versuche im Treppensteigen auszuführen.

Ich habe diese Methode bisher bei vier Rissfracturen der geschilderten Art angewendet (an drei Patienten, von denen einer beide Kniescheiben gebrochen hatte). Der Verlauf war stets ein fieberloser und glatter.[1])

Einer der Patienten (44 Jahre alt) machte ein viertägiges Delirium alcoholicum durch und erhielt für die Dauer desselben einen

---

[1]) Anmerkung bei der Correctur. Es ist inzwischen noch ein derartiger Fall in gleicher Weise von mir behandelt. Am 16. Tage post fracturam konnte Patient das gestreckte Bein erheben.

Digitized by Google

Schutzgypsverband. Obwohl er mit diesem stark umhergearbeitet hatte (trotz Morphiuminjectionen 16,5 cg in vier Tagen), blieben die Fragmente gut aneinander liegen, am 17. Tage konnte Patient das gestreckte Bein frei erheben, und am Ende der fünften Woche gut gehen. Das Schlussresultat war bei ihm: Die Bruchstücke sind durch eine straffe, nicht ganz 1 cm breite Bandmasse verbunden, nur wenig seitlich verschieblich. Patient geht auf ebener Erde gut, steigt Treppen aber mit einiger Mühe.

Bei dem Patienten mit der doppelseitigen Fractur wurde $1^1/_2$ Jahr später folgender Befund constatirt: Der ziemlich fettleibige 61jährige Mann geht zu ebener Erde gut, ohne zu hinken, braucht zur Sicherung gegen Stolpern einen Stock. Die Oberschenkelmuskulatur ist beiderseits gleich, dem Körperzustande entsprechend entwickelt. Links sind die Kniescheibenfragmente durch eine 2,5 cm lange Zwischensubstanz vereinigt, das Knie kann ohne Behinderung bis über den rechten Winkel gebeugt werden. Rechts sind die Bruchstücke durch eine schmale und sehr feste Bandmasse kaum seitlich verschieblich vereinigt. Die Beugung ist bis zum rechten Winkel möglich. Das linke Knie — dessen Patella schon einmal gebrochen gewesen war (sieben Monate vor dem zweiten doppelseitigen Bruch) — ist trotz der breiteren Zwischensubstanz das kräftigere, leistungsfähigere. Beim Einsteigen in einen Wagen, beim Treppensteigen, auf einen Stuhl steigen wird dies Bein vorangesetzt.

Der dritte derartige Patient, 37 Jahre alt, geht drei Monate nach dem Bruch weitere Strecken mit einem Stocke. Die Bruchstücke, welche sehr weit auseinanderstanden, sind fest vereinigt und nur minimal seitlich verschieblich. Die Beugung ist bis 120° möglich. Patient steigt Treppen, abwärts mühsamer als aufwärts.

Für Kniescheibenbrüche mit mässiger Diastase — um 2 cm herum — und nicht sehr starkem Bluterguss im Gelenk empfehle ich auf Grund der mitgetheilten Erfahrungen die Behandlung mit Massage und frühzeitigen Bewegungen. Für Rissfracturen mit erheblichem Bluterguss, starker Bandzerreissung und weiter Diastase der Bruchstücke halte ich die Punction des Gelenkes und Sehnennaht für ein zweckmässiges Verfahren.

Die Knochennaht würde ich nur ausführen bei complicirten Fracturen, wo sie stets indicirt ist, wenn er-

Digitized by Google

hebliche Diastase vorhanden ist, ferner bei veralteten Fracturen mit sehr ungünstiger Function, wenn die Muskulatur genügend erhalten ist, oder bei Refracturen bald nach der Heilung, wo eine mangelhafte Wiedervereinigung der zerrissenen Bandmasse zu befürchten ist.

Digitized by Google

Aus dem städtischen Krankenhause am Urban in Berlin,
Abtheilung des Herrn Dr. W. Körte.

Zwei Fälle gutartiger grosser Schleimbeutelhygrome.[1])

Von

Dr. **Ernst Mommsen,** Assistenzarzt.

Das Vorkommen grösserer, gutartiger, cystischer Entartungen der Schleimbeutel ist im ganzen ein so seltenes, dass es angebracht sein dürfte, der Litteratur zwei in letzter Zeit im städtischen Krankenhause am Urban zu Berlin zur Beobachtung und Operation gekommene solche, besonders charakteristische Fälle einzuverleiben.

Sehen wir bei der Durchsicht der Litteratur über Erkrankungen der Schleimbeutel ab von den ja zum täglichen Brod der praktischen Medicin gehörenden, meist durch ein Trauma hervorgerufenen acuten Entzündungen der Schleimbeutel mit mehr oder weniger Erguss, sehen wir ferner ab von den so überaus häufig vorkommenden kleineren chronischen Ergüssen, wie sie besonders durch die Bursitis praepatellaris (Dienstmädchenknie), oder durch das Hygrom der Bursa subacromialis (bei Maurern, Lastträgern etc.) repräsentirt werden, schliesslich von allen Neubildungen der Schleimbeutel, so ist das Ergebniss für grosse, gutartige Schleimbeutelhygrome ein recht spärliches.

[1]) Siehe die Verhandlungen im I. Theil dieses Bandes.

Digitized by Google

Ein grosses Hygrom in der Schultergegend beobachtete Gonter (Petersburg)[1]) im Jahre 1855 an der Leiche. Es handelte sich um einen grossen, gelbliche, synoviale Flüssigkeit enthaltenden Sack, der, zwischen der Clavicula und der Sternocostalportion des Musculus pectoralis liegend, nach vorn und auch nach hinten in das Cavum axillare abwärts vom Pectoralis minor hervorgetreten war.

Ein nicht ganz so grosses Hygrom beobachtete derselbe Autor[2]) an der linken Schulter eines Mannes; er bezeichnet es als ein Hygrom der Bursa mucosa subcoracoidea posterior subtendinosa.

Vogt[3]) spricht in der „Deutschen Chirurgie" von einem ausgedehnten Hygrom der Bursa subdeltoidea. Bei demselben ist besonders die Aetiologie interessant. Es war bei einer Dame entstanden, die wegen hochgradiger Kypho-Scoliose ein Stützcorsett mit Achselstücken Jahre lang getragen und dabei energisch in ihrer Wirthschaft gearbeitet hatte. Es handelte sich um eine Cyste mit serösem Erguss mit reichlicher synovialer Zottenwucherung, die zur Bildung theils gestielter, theils freier Synovialkörper geführt hatte.

Ueber ein enormes, mit grossen Fortsätzen versehenes Hygrom des Schleimbeutels auf dem Tuber ossis ischii hat Büngner[4]) in der Berliner klinischen Wochenschrift ausführlich berichtet.

Fischer[5]) erwähnt in seiner allgemeinen Chirurgie ein Hygrom der Bursa iliaca von kolossalem Umfang, erfüllt mit einer grossen Schüssel voll Reiskörperchen von den buntesten Formen, beträchtlicher Grösse und knorpeligem Bau.

Schliesslich noch ein Fall von Heinecke[6]), der dem einen meiner zwei Fälle ganz besonders ähnlich ist, wenigstens was die anatomische Lage anlangt: „Es fand sich eine erhebliche, deutlich fluctuirende, schmerzlose Geschwulst, die sich nach der Richtung des Musculus ileopsoas von dem Ligamentum Poupartii nach abwärts erstreckte, die Arteria femoralis emporhob und durch Druck vorübergehend verkleinert werden konnte."

Sehr ähnlich diesem ist ein im hiesigen Krankenhause zur Operation gekommener Fall von Hygrom der Bursa iliaca.

[1]) Virchow's Archiv Bd. 67, p. 361.
[2]) Virchow's Archiv Bd. 55, p. 427.
[3]) Deutsche Chirurgie Lieferung 64/65, p. 239.
[4]) Berliner klin. Wochenschr. 1889, No. 29.
[5]) Fischer, Allgemeine Chirurgie p. 483.
[6]) Albert, Chirurgie Bd. IV, p. 377.

Digitized by Google

Fall 1. Es handelte sich um einen 50 Jahre alten Mann, derselbe kam am 25. November 1890 auf die chirurgische Abtheilung des städtischen Krankenhauses am Urban zur Aufnahme. Er klagte seit längerer Zeit ohne nachweisbaren Grund, vor allem ohne ein Trauma erlitten zu haben, über ein erschwertes Gehen, das durch eine langsam zunehmende Schwellung in der rechten Leistengegend verursacht wurde und den Kranken in seinem Beruf als Gepäckträger erheblich beeinträchtigte. Patient gab an, dass er im Mai desselben Jahres, also etwa $^1/_2$ Jahr vor der Aufnahme bei uns, von anderer Seite desselben Uebels wegen operirt worden sei. Nach eingezogener Erkundigung bestand die Operation in der Incision und Ausstopfung des Sackes, von dessen Exstirpation wegen fester Verwachsungen Abstand genommen wurde. Nach rascher Heilung seien die anfänglichen Beschwerden bald wieder aufgetreten, vor allem habe sich sehr bald wieder eine mehr und mehr wachsende Vorwölbung in der rechten Leistenbeuge gebildet.

Der Aufnahmebefund im November 1890 ist folgender: In der rechten Leistenbeuge des sonst gesunden Mannes findet sich unterhalb des Ligamentum Poupartii eine länglich runde Vorwölbung mit der längsten Ausdehnung in der Richtung der Längsachse des Beins von gut zwei Mannesfaust Grösse. Die Geschwulst setzt sich in die Tiefe der rechten Darmbeingrube fort. Die über dem Tumor gut verschiebliche Haut zeigt eine grosse Längsnarbe. Unter der Haut, gegen den Tumor verschieblich, finden sich einige bohnengrosse, unempfindliche Drüsen. Der Tumor an sich ist wenig verschieblich, fühlt sich derb an, Fluctuation nicht nachweisbar. Die Arteria cruralis liegt der medianen Kante des Tumors dicht auf, scheint von demselben etwas nach innen verschoben.

Nach diesem Untersuchungsbefunde wird vor der Operation an ein tiefes Beckenfasciensarkom gedacht, eine Diagnose, die befestigt wurde durch das anscheinend schnelle Recidiviren nach der ersten Operation.

Operation am 26. November 1890 von Dr. W. Körte. Chloroformnarkose. 15 cm langer Längsschnitt lateral von der Arterie; in grösserer Tiefe wird eine weiche, fluctuirende Tumorpartie freigelegt, deren Probepunction eine klare, farblose, schleimige Flüssigkeit ergiebt. Es handelt sich um ein Hygrom der Bursa iliaca. Nach Freilegung der Vorderfläche der Geschwulst wurde dieselbe rings ausgeschält. Der untere, im Bereich des Oberschenkels gelegene Theil war vermuthlich infolge der früheren Incision und Tamponade mit der Umgebung sehr fest verwachsen und musste Schritt für Schritt mit dem Messer ausgelöst werden. Ein starker, nach aussen hinten von der Arteria femoralis abgehender Arterienast (Arteria profunda femoris) wurde dabei verletzt, doppelt unterbunden und zwischen den Ligaturen durchschnitten. Der obere, in die rechte Darmbeingrube hineinreichende Theil der Cyste wurde leichter, meist stumpf ausgeschält. Der untere Pol stand in fester Verbindung mit der Hüft-

Digitized by Google

gelenkkapsel. Bei der Betrachtung von innen her zeigte es sich, dass eine circa 3 cm weite, runde Communication mit dem Hüftgelenk bestand. Die Gelenkkapsel war erweitert, am Rande des Knorpelüberzuges des Femurkopfes wurden Knorpelwucherungen gefunden. Die Kapsel zeigte zottige Wucherungen. Nach Einlegen eines Drains in das Hüftgelenk, welches durch einen Knopflochschnitt an der vorderen Seite des Trochanter herausgeleitet wurde, wurde die obere Oeffnung des Hüftgelenks nach völliger Abtragung des Cystensackes mit versenkten Catgutnähten geschlossen. Die Weichtheilwunde wurde durch Nähte vereinigt, in die Wundhöhle im Becken ein kurzes Drainrohr eingelegt.

Der Wundverlauf war ein durchaus glatter, ohne Eiterung. Von Seiten des Gelenkes traten keinerlei Störungen auf. Nach vier Wochen wurde Patient geheilt entlassen. Die Beweglichkeit des Hüftgelenks war infolge der bei der Operation constatirten Arthritis deformans in geringem Grade gestört, jedoch ist sein Gang ein nahezu normaler.

Kaum nöthig zu beweisen ist, dass es sich wirklich um ein Hygrom der Bursa iliaca gehandelt hat. Nach Joessel[1]) findet sich die Bursa mucosa iliaca zwischen der Sehne des Musculus iliacus und der vorderen Seite der Eminentia ileo-pectinea constant vor. Der Schleimbeutel ist mit einer dünnen Stelle an der Vorderfläche der Hüftgelenkkapsel verwachsen. Manchmal ist statt der Verdünnung der Kapsel ein Defect vorhanden, welcher nur durch die Synovialmembran gedeckt ist; relativ selten besteht wie in unserem Fall eine offene Communication zwischen Gelenkhöhle und Bursa iliaca.

Die exstirpirte Cyste erwies sich als ein bindegewebiger, derbfaseriger Sack von 3—5 mm Dicke, die Innenfläche war glatt, mit Endothel überzogen. Die Aussenfläche war im Bereiche des femoralen Theiles der Geschwulst vielfach mit den umgebenden Geweben fest verwachsen, der in der Darmbeingrube gelegene Theil war durch lockeres Bindegewebe mit der Umgebung verbunden. Das Fehlen des Fluctuationsgefühls war eine Folge der prallen Spannung der Geschwulst.

Nach 2½ Jahren (Februar 1893) findet sich folgender Befund: Gang leicht hinkend; Patient kann mit zwei Stöcken ½ Stunde hintereinander gehen; längeres Gehen ermüdet sehr. Er sitzt ohne Beschwerden. Das rechte Hüftgelenk kann bis über den rechten Winkel gebeugt werden. Bei Rotation findet leichte Fixation im Hüftgelenk statt. Vorderfläche des Hüftgelenks ist vorgewölbt. Arteria femoralis pulsirt oberflächlich. Narbe ist verschieblich; im Hüftgelenk fühlt man deutliches Krachen, die Gelenkgegend ist nach rechts hin diffus verdickt.

Das functionelle Resultat ist natürlich durch die bestehende und

[1]) Joessel, Topographisch-chirurgische Anatomie Bd. I, p. 162 und 169/170.

Digitized by Google

sich fortentwickelnde Arthritis stark beeinträchtigt; ein Recidiv dagegen ist nicht wieder eingetreten.

Während es sich in dem eben beschriebenen Falle um ein einfaches sehr grosses Hygrom handelte, lag in dem zweiten Falle eine tuberkulöse Erkrankung eines der Schleimbeutel der Schultergegend vor.

Fall 2. Es bestand hier eine grosse cystische Geschwulst in der rechten Schultergegend bei einer 44jährigen kräftigen Frau. Diese bemerkte seit etwa einem Jahr Müdigkeit und Steifheit im rechten Schultergelenk, erst seit einem halben Jahr beobachtete sie eine mehr und mehr wachsende Geschwulst in der rechten Unterschultergelenksgegend. Eigentliche Schmerzen bestanden nie, doch war die Bewegung des rechten Armes durch das Vorhandensein der grossen Geschwulst mechanisch behindert. Der starke kindskopfgrosse Tumor, der mit dem grössten Theil aus den vorderen Begrenzungen der Achselhöhle hervortrat, füllte die ganze rechte Achselhöhle und die Regio pectoralis aus. Die Haut war prall gespannt, nur wenig verschieblich mit stark dilatirten Hautvenen. Der Tumor bietet Pseudofluctuation; er lässt sich peripherwärts gut abgrenzen; in der Tiefe verschwindet er, ohne dass es gelingt, irgend welchen Zusammenhang mit benachbarten Theilen, vor allem Knochen oder Gelenken nachzuweisen.

Die Diagnose liess auch hier die Möglichkeit eines malignen Tumors nicht ganz ausschliessen. Dafür sprach neben dem makroskopischen Befund, dem raschen Wachsthum der Geschwulst, vor allem auch noch das Vorhandensein eines grossen abdominalen Tumors. In der linken Regio hypochondriaca bis zur Höhe des Nabels herabreichend fühlte man einen beweglichen, nicht schmerzhaften, derben Tumor, über dessen Natur ich genauere Angaben zu machen nicht im stande bin; immerhin liess das gleichzeitige Bestehen beider Tumoren die Möglichkeit eines metastatischen Zusammenhanges nicht ganz von der Hand weisen,

Bei der Erwägung, einen Schleimbeuteltumor vor sich zu haben, kamen als Ausgangspunkt in Frage zunächst das Gelenk selbst, oder aber die beiden in seiner Umgebung befindlichen Schleimbeutel Bursa subdeltoidea und Bursa subacromialis. Nach den Versuchen Schüller's[1]), der die einzelnen Schleimbeutel durch injicirte Flüssigkeit zum Vorwölben gebracht hat, „entsteht bei Anfüllung der Bursa subdeltoidea eine gerade vorn auf dem Tuberculum majus gelegene Anschwellung, welche die äussere Partie des Musculus deltoideus kugelig hervorwölbt. Bei Füllung der Bursa acromialis wird mehr die oberste Partie dicht unter dem Acromion hervorgewölbt durch eine dicht unter dem äusseren und vorderen Abschnitt des Acromion befindliche, schräg nach dem Processus caracoideus

[1]) Schüller, Chirurg. Anatomie, Heft I, p. 92.

Digitized by Google

herüberreichende Anschwellung." — „Die diagnostische Unterscheidung der Schleimbeutelanfüllung von der Anfüllung des Schultergelenkes ist somit eine sehr einfache und die Diagnose bei den entsprechenden pathologischen Anfüllungen auf den ersten Blick zu machen. Während bei der Anfüllung des Gelenkes die Anschwellung, wenn überhaupt, nur zu beiden Seiten des Caput humeri, unter der hinteren Ecke des Acromion und unter dem Processus coracoideus, sowie in der Achselgrube nachzuweisen ist, niemals aber die mittlere Partie des Deltoideus über dem Tuberculum majus emporgewölbt wird, ist eine mehr weniger kugelige Anschwellung dieser letzteren Gegend charakteristisch für die Füllung der Bursa subdeltoidea, — eine ausschiessliche Emporwölbung der an den vorderen Acromialrand anstossenden Deltoideuspartie für die Füllung der Bursa subacromialis."

Nach diesen Auseinandersetzungen möchte ich unseren Fall als der Bursa subacromialis zugehörend ansehen.

Operation am 30. November 1892 von Dr. W. Körte. Chloroformnarkose. Die Operation bestand in einem grossen Hautschnitt über die Geschwulst, etwa entlang dem Rande des Pectoralis major von der Achselhöhle bis zur Brust. Nach Durchtrennung des grossen Pectoralmuskels kommt man auf eine gut charakterisirte cystische Balggeschwulst, die sich zwischen die Muskeln, welche die Achselhöhle begrenzen, fortsetzt, nach abwärts zwischen die Oberarmmuskeln unter dem langen Kopf des Musculus biceps nach oben bis zum Schultergelenk, dieses ganz umgreifend, den Raum zwischen Gelenk und Acromion ganz ausfüllend. Nach oben geht noch ein Fortsatz bis tief hinter den Pectoralis minor herauf. Auch in diesem Fall muss die Geschwulst aus den benachbarten Geweben überall scharf ausgelöst werden. Die Kapsel des Schultergelenks, mit der die Geschwulst besonders fest verwachsen ist, aber in keinerlei Zusammenhang steht, wird hierbei etwas eröffnet. Das kleine Loch wird sofort durch Naht geschlossen. Nach Stillung der Blutung, Austupfen der Wundhöhle und Einstreuen von Jodoform wurden die getrennten Muskeln mit Catgut vernäht, die Hautwunde vereinigt und ein Drainrohr in die tiefe Wundhöhle bis auf die Gelenkkapsel eingeführt.

Die Heilung verlief auch hier völlig normal. Patientin verliess nach drei Wochen das Krankenhaus. Nach vier Wochen[1]) bestand eine glatte Narbe, nirgends eine Vorwölbung und vor allem eine völlig freie, schmerzlose Beweglichkeit des Arms. Von einer äusseren Untersuchung oder gar Behandlung des abdominalen Tumors will Patientin nichts wissen, da er ihr absolut keine Beschwerde macht.

Interessant ist nun vor allem noch der pathologisch-anatomische Befund des letzten Hygroms: es zeigt sich die exstirpirte Ge-

[1]) Vorstellung des Kranken in der Freien chirurgischen Vereinigung zu Berlin am 13. März 1893.

Digitized by Google

schwulst als eine Cyste von Zwerchsackform; aufgeschnitten ist auffallend die verschieden dicke Wandung; dieselbe ist an einzelnen Stellen bis zu zwei cm dick, besteht aus graurothem zottigem Granulationsgewebe, so dass man makroskopisch an Sarkom oder Tuberkulose denkt. Der Inhalt der Cyste ist eine blutige, seröse Flüssigkeit mit zahlreichen reiskörperähnlichen Gebilden.

Mikroskopisch erweist sich die Wand als aus typischem tuberkulösem Granulationsgewebe bestehend, welches an vielen Stellen in Form typischer Tuberkel mit Riesenzellen angeordnet ist. Verkäsungen fehlen. Die rundlichen Stücke aus dem Cysteninhalt erscheinen mikroskopisch structurlos, zeigen nur am Rande wenig Zellen (Leukocyten) aufgelagert. Fibrin enthalten sie nicht. Dieselben sind also Bildungen, welche ich als Reiskörperchen bezeichnen darf. Tuberkelbacillen sind in den Reiskörpern nicht nachzuweisen. Eine Impfung hat allerdings nicht stattgefunden. Kann ich diese festen in der Hygromflüssigkeit befindlichen Körperchen also an sich nicht als tuberkulöse Gebilde erklären, so sind sie doch jedenfalls Producte der mit Sicherheit als tuberkulös erkannten Hygromwandung. Und so darf ich wohl diesen Fall den schon von anderer Seite, vor allem von Goldmann[1]) gemachten Beobachtungen anreihen, wo sich das Reiskörperchenhygrom mit Sicherheit als eine tuberkulöse Erkrankung der Schleimbeutelwandung herausgestellt hat.

Beide Fälle bieten nun sowohl ein gewisses operativ-chirurgisches, als vor allem ihres seltenen Vorkommens wegen ein diagnostisches Interesse. Beide Geschwülste waren ohne besonderen äusseren Grund in verhältnissmässig kurzer Zeit entstanden, ohne ausser der mit der Grösse zunehmenden Motilitätsstörung den Kranken wesentliche Beschwerden oder gar Schmerzen zu verursachen. Beide waren aufgetreten bei im übrigen gesunden kräftigen Individuen. Den äusseren Erscheinungen nach imponirten beide zunächst als maligne Tumoren der Bindesubstanz — Sarkome. Erst bei der Operation stellte sich die gutartige Natur heraus. Die Auslösung war durch derbe Verwachsung mit der Umgebung sowie durch die Grösse der Geschwulst erschwert, gelang aber beide male vollkommen und führte zur Heilung ohne Functionsstörung.

[1]) Goldmann (Freiburg), Ueber das reiskörperchenhaltige Hygrom der Sehnenscheiden.

Digitized by Google

Die Exstirpation derartiger Schleimbeutelgeschwülste in toto ist jedenfalls das empfehlenswertheste Operationsverfahren. Bei tuberkulöser Schleimbeutelerkrankung ist dies ohne weiteres klar, aber auch bei einfacher Hygrombildung ist, wie Fall 1 lehrt, die Incision und Tamponade unsicher im Erfolge. Die Punction und Injection reizender Flüssigkeiten (Jodtinctur und ähnliches) giebt kein sicheres Resultat und ist bei der immerhin möglichen, und auch in unserem Falle vorhandenen offenen Communication mit einem grossen Gelenk nicht ohne Bedenken. Aus diesem Grunde ist die erheblich eingreifendere, aber mit dem heutigen aseptischen Verfahren gefahrlose Exstirpation des ganzen Sackes, auch bei beträchtlicher Grösse desselben, vorzuziehen.

Zum Schluss ist es mir eine angenehme Pflicht, meinem verehrten Chef, Herrn Dr. W. Körte, für die Anregung zu dieser Arbeit und gütige Unterstützung bei derselben meinen verbindlichsten Dank auszusprechen.

Digitized by Google

Aus dem städtischen Krankenhause Moabit in Berlin, Abtheilung des Herrn Prof. Dr. Sonnenburg.

Bacteriologische Blutuntersuchungen bei Sepsis.[1])

Von

Dr. **Canon**, Assistenzarzt.

Seit fast drei Jahren habe ich das Blut zahlreicher Patienten des städtischen Krankenhauses Moabit (der inneren wie der äusseren Station) auf Mikroorganismen untersucht.

Das Blut wurde zu diesem Zweck aus einer Fingerstichwunde auf Glycerinagarröhren ausgestrichen. Diese Impfungen lebenden Blutes hatten bei Typhus abdominalis, Pneumonie, Scarlatina, Morbillen, Diphtherie und Cholera alle ein negatives Resultat (betreffend der Influenza siehe meine Arbeit: „Die Influenzabacillen im lebenden Blute". Virchow's Archiv 131. Band, 1893), dagegen wurden häufig Mikroorganismen im Blute septischer Kranker gefunden.

Seit längerer Zeit wurden infolge dessen bei jedem auf Sepsis verdächtigen Kranken des Krankenhauses diese Blutuntersuchungen vorgenommen, von dem ich durch die Güte der behandelnden Collegen erfuhr; auf der äusseren Station werden jetzt auf Veranlassung des Herrn Prof. Dr. Sonnenburg diese Untersuchungen principiell bei jedem Kranken gemacht, bei welchem Verdacht auf Sepsis vorliegt.

[1]) Siehe die Verhandlungen im I. Theil dieses Bandes.

Digitized by Google

Zum Zwecke der Blutentnahme wird ein Finger des Patienten gründlich mit Seife und Bürste, Sublimat, Alkohol und Aether gereinigt, und mit einer geglühten Feder, deren eine Zinke abgebrochen ist, in die Fingerkuppe eingestochen; die hervorquellenden Blutstropfen werden mit einer Platinöse abgenommen und auf Glycerinagarröhren ausgestrichen. Bei unruhigen Patienten, zumal bei Kindern, hält ein Assistent den Finger und sorgt dafür, dass die Tropfen nicht abfliessen; bei Kindern kann man auch mit Vortheil die grosse Zehe zur Blutentnahme benutzen. Wenn tief eingestochen wird, erhält man eventuell durch Pressen des Fingers ziemlich viel Blut aus der Wunde. Ich impfe jetzt jedesmal vier bis acht Gläser und streiche in jedes sechs bis acht mittelgrosse Tropfen aus, so dass $^1/_2$—1 ccm Blut zu jeder Impfung verwendet werden. Eine Platinöse bleibt für diese Blutimpfungen reservirt und wird, wenn sie zerbricht, in gleicher Grösse wieder hergestellt.

An der Blutentnahme aus einer Fingerstichwunde wurde gegenüber anderen Methoden (Entnahme aus der Vena mediana mittels Pravaz'scher Spritze, Entnahme durch Schröpfköpfe und dergleichen) deshalb festgehalten, weil sie wenig Zeit beansprucht, leicht vorzunehmen und für die Patienten am schonendsten ist. Der letzte Punkt kommt besonders dann in Frage, wenn die Impfungen bei demselben Patienten häufig, wo möglich einen Tag um den andern oder täglich, vorgenommen werden.

Wenn bei der Impfung mit genügender Vorsicht verfahren wird, so kommen selten auf den Röhren Colonieen zum Wachsthum, welche auf eine Verunreinigung zurückzuführen sind, von 30 bis 40 Röhren finden sich vielleicht in einer derartige Colonieen. Es sind dies meist weisse Haufencoccen, welche auf Agar wie die pathogenen Staphylococcen wachsen, unter dem Mikroskop aber oft grösser sind als letztere und die Gelatine gewöhnlich gar nicht oder erst nach Wochen verflüssigen; diese Hautstaphylococcen sind für Kaninchen nicht pathogen. Wahrscheinlich bleiben diese Coccen trotz der Desinfection der Haut in den Hautporen lebensfähig[1]). Streptococcen wurden als Verunreinigung niemals gefunden.

---

[1]) Während diese Mittheilung im Druck sich befand, wurden in einem Falle diese Hautstaphylococcen auf allen mit Blut geimpften Gläsern in grösserer Menge und in Reincultur gefunden. Sofort angelegte Stichculturen in Gelatine, welche bisher nicht verflüssigt wurde, ferner Controllimpfungen, welche steril blieben, aus der Vena mediana und aus der

Digitized by Google

Fast in allen Fällen wurden ausserdem die Resultate controllirt, indem entweder die Impfungen häufiger vorgenommen wurden, oder aber, wenn ein localer Eiterungsprocess bestand, von welchem die Sepsis ausging, die im Eiter befindlichen Mikroorganismen mikroskopisch und culturell mit den aus dem Blute gewachsenen verglichen wurden. Ferner wurde, wenn die Kranken gestorben waren, möglichst frühzeitig nach dem Tode das Blut der Leiche untersucht; es fanden sich dann, gewöhnlich in grösserer Zahl, dieselben Mikroorganismen im Leichenblute, welche bereits im lebenden Blute nachgewiesen worden waren. Da diese Untersuchungen des Leichenblutes also hauptsächlich zur Controlle der am Lebenden vorgenommenen Blutimpfungen dienten, so wurde bei ihnen ungefähr ebenso viel Blut, wie aus der Fingerstichwunde beim Lebenden, aus der durchschnittenen Vena mediana auf Glycerinagarröhren ausgestrichen.

Auf diese Weise wurde Leichenblut auch in einer Anzahl von Fällen untersucht, bei denen Blutuntersuchungen am Lebenden aus mannigfachen Gründen nicht stattgefunden hatten.

Die positiven Befunde dieser Leichenblutimpfungen seien in Folgendem zuerst kurz zusammengestellt:

Bei Diphtherie fanden sich im Leichenblut elf mal Streptococcen, einmal der Staphylococcus aureus (fünfmal waren die Untersuchungen negativ), einmal wurden neben zahlreichen Streptococcencolonieen wenige Colonieen von Diphtheriebacillen in den Röhren gefunden[1]).

Bei Scharlach wurden zweimal Streptococcen im Leichenblut nachgewiesen.

Fingerkuppe bewiesen, dass die Staphylococcen nicht aus dem Blute gewachsen waren. In der Folge wird die Blutimpfung mittels einer sterilen Spritze aus einer Armvene mehr als bisher neben der Fingerstichimpfung berücksichtigt werden.

[1]) Frosch hat neuerdings im Herzblut von Diphtherieleichen durch Verimpfung grösserer Mengen Blutes auf Platten in zehn Fällen von vierzehn Diphtheriebacillen nachgewiesen; in den meisten Fällen wuchsen auch Streptococcen oder Staphylococcen (Zeitschrift für Hygiene 1893, XIII, Heft 3). Der Grund, weshalb bei meinen Impfungen nur einmal Diphtheriebacillen wuchsen, ist vielleicht darin zu suchen, dass ich zu wenig Blut ausstrich; vielleicht ist auch die Stelle der Blutentnahme von Wichtigkeit, jedenfalls habe ich später, als ich nach dem Vorgange von Frosch Herzblut in grösseren Mengen auf Glycerinagarplatten verimpfte, in drei Fällen von vier Colonieen von Diphtheriebacillen auf den Platten gefunden.

Digitized by Google

Bei Phthisis pulmonum ebenfalls zweimal[1]).

In Fällen von Sepsis wurden achtmal Streptococcen im Leichenblute gefunden, zweimal der Staphylococcus albus und sechsmal der Staphylococcus aureus. Unter den letzten sechs Fällen waren drei Fälle von Sepsis nach künstlichem Abort und zwei Fälle, bei welchen die Diagnose im Leben auf Typhus abdominalis gestellt worden war (durch Blutimpfungen während des Lebens hätte hier wahrscheinlich die richtige Diagnose gestellt werden können); im sechsten Falle bestand ein Gallensteinabscess und beiderseitige Parotitis (im Eiter ebenfalls der Staphylococcus aureus).

Pneumococcen wurden zweimal im Leichenblute gefunden, bei Peritonitis nach Carcinoma uteri und bei Oophoritis suppurativa nach partus.

Das Bacterium coli commune fand sich zweimal im Leichenblut bei Peritonitis: in dem einen Fall handelte es sich um eine Peritonitis bei Hernia incarcerata, der andere betraf eine Perforationsperitonitis im Verlaufe eines Typhus abdominalis.

Der Friedländer'sche Bacillus wurde einmal gefunden, in einem Fall von Gallensteinen und Gallenabscessen; in den Abscessen fand sich ebenfalls der Friedländer in Reincultur.

Wichtiger als die beschriebenen Impfungen von Leichenblut waren für unsere Zwecke die Untersuchungen des lebenden Blutes, da versucht werden sollte, diese Untersuchungen am Krankenbette für die Diagnose, Prognose und Therapie nutzbar zu machen.[2])

Im ganzen wurden in 14 Fällen von Sepsis im lebenden Blute Mikroorganismen nachgewiesen, und zwar in drei Fällen der Staphylococcus albus, in zwei der Staphylococcus aureus, siebenmal Streptococcen, einmal Pneumococcen und einmal ein dem Friedländerschen sehr ähnlicher Bacillus.

Die drei Fälle, bei denen der Staphylococcus albus ge-

---

[1]) Die Leichenblutimpfungen bei Phthisis pulmonum waren im October 1890 vorgenommen worden; es wurde damals das Blut von 19 Phthisisleichen untersucht, und zweimal wurden Streptococcen gefunden, die anderen 17 Impfungen waren negativ. Petruschky hat in acht von vierzehn Fällen von Phthisis pulmonum im Leichenblut Streptococcen nachgewiesen (Deutsche med. Wochenschrift 1893 No. 14).

[2]) Eiselsberg hat bereits den Nachweis von Eitercoccen im Blut in vier Fällen als diagnostisches Hülfsmittel benutzt. Wiener klinische Wochenschrift 1890 No. 38.

Digitized by Google

funden wurde, waren Fälle von Sepsis im Anschluss an schwere Phlegmonen; die drei Patienten starben, im Leichenblut sowie im Eiter fand sich ebenfalls der Staphylococcus albus.

Der Staphylococcus aureus wurde im Blute zweier Kinder gefunden, welche an Osteomyelitis acuta litten. Das eine Kind starb, drei Tage vor dem Tode war in seinem Blute der Staphylococcus aureus nachgewiesen worden; im Leichenblute fanden sich dieselben Mikroorganismen in grösserer Menge, ebenso im Eiter. Das andere Kind ist noch in Behandlung. Dasselbe machte eine Zeit lang einen schwer septischen Eindruck. Zwei Blutimpfungen, welche während dieser Zeit vorgenommen worden waren, ergaben einige Colonieen von Staphylococcus aureus in Reincultur; die Coccen glichen mikroskopisch und culturell vollkommen den im Eiter befindlichen. Spätere Impfungen waren negativ..

Streptococcen wurden in sieben Fällen gefunden, alle Patienten starben; im Leichenblut fanden sich dieselben Mikroorganismen, ebenso im Eiter in den Fällen, wo locale Eiterungen bestanden (in zwei Fällen handelte es sich um Sepsis nach Scharlach). Die Streptococcen wurden frühestens am vierten Tage vor dem Tode im Blute nachgewiesen.

Einige der mitgetheilten Befunde im lebenden Blut, welche bei schweren Phlegmonen gemacht wurden, forderten dazu auf, in jedem Falle von schwerer Phlegmone von Zeit zu Zeit diese Blutuntersuchungen vorzunehmen und die Resultate der Untersuchungen mit in die Waagschale zu werfen, wenn die Amputation in Frage kam.

Pneumococcen wurden in einem Falle im lebenden Blute nachgewiesen: Icterus, Schüttelfröste; Section ergab Gallensteine, Gallenabscesse; dreimal Impfung des lebenden Blutes, jedesmal während eines Schüttelfrostes: in jedem mit Blut geimpften Agarröhrchen wuchsen 10 bis 15 Colonieen von Pneumococcen; in den Gallenabscessen wurden ebenfalls Pneumococcen in Reincultur gefunden. Es ist dies der dritte Fall von Gallensteinen, bei welchem im Blute Mikroorganismen sich fanden; in den beiden anderen waren im Leichenblute der Friedländer resp. der Staphylococcus aureus gefunden worden. Es ist anzunehmen, dass die Invasion dieser Mikroorganismen ins Blut bei dem intermittirenden Fieber, welches die betreffenden Patienten hatten, eine Rolle gespielt hat.

Zuletzt sei noch ein Fall erwähnt, bei welchem ein dem Friedländer sehr ähnlicher Bacillus im lebenden Blute sich fand: die

Digitized by Google

Diagnose war schwankend, deshalb Blutimpfung an zwei verschiedenen Tagen; in jedem Agarröhrchen wuchsen 10 bis 50 Colonieen eines Bacillus, welcher mikroskopisch und culturell dem Friedländer glich, bis auf das Oberflächenwachsthum in der Gelatinestichcultur; es fehlte hier die Knopfbildung des Friedländer'schen Bacillus, das Wachsthum auf der Oberfläche blieb beschränkt (die Gelatine wurde nicht verflüssigt). Die Section ergab eiterige Meningitis, im Eiter waren dieselben Bacillen in Reincultur, ebenso im Blut, Leber und Milz. Leider konnte der Ausgangspunkt der Meningitis nicht festgestellt werden, da die Section gerichtlich wurde und nicht beendigt werden durfte.

Den beschriebenen positiven Befunden im lebenden Blut stehen eine sehr grosse Anzahl negativer gegenüber; besonders hervorzuheben sind hier die negativen Impfungen bei zahlreichen schweren Phlegmonen, dann bei einigen Fällen von Pyämie, welche geheilt wurden.

Endlich ist wichtig, dass in vier Fällen weder im lebenden Blute, noch im Leichenblute Mikroorganismen gefunden wurden, obwohl Sepsis als Todesursache angenommen werden musste. Möglich, dass zu wenig Blut in diesen Fällen zur Impfung verwendet worden ist, möglich auch, dass die Erscheinungen der Sepsis durch Bacterien hervorgerufen waren, welche auf Agar nicht wuchsen, vielleicht hat es sich in diesen vier Fällen auch gar nicht um Sepsis gehandelt. Jedenfalls zeigen die in dieser Arbeit mitgetheilten Befunde, dass in den meisten Fällen von Sepsis Mikroorganismen im Blute vorhanden sind und in einer Anzahl von Fällen auch im lebenden Blute nachgewiesen werden können. Meist wurden Staphylo- oder Streptococcen im Blute gefunden, in 45 der von mir untersuchten Fälle, zuweilen auch andere Mikroorganismen (Pneumococcen, Bacterium coli commune, Friedländer resp. ein diesem sehr ähnlicher Bacillus), zusammen in sieben meiner Fälle.

Derartige Blutbefunde sind bereits zahlreich gemacht worden — mit Ausnahme vielleicht des Friedländer — aber, so weit mir bekannt, noch nicht in diesem Zusammenhange. In zwei Fällen von schwerer Sepsis wurde auch der Schweiss bacteriologisch untersucht; das Resultat war entweder negativ oder unsicher.

Praktisch wichtig können die Untersuchungen des lebenden Blutes werden zur Differentialdiagnose, z. B. zwischen Sepsis und

Digitized by Google

Typhus, ferner zur Prognose, insofern als dieselbe ungünstig ist, sobald sich Mikroorganismen im Blute nachweisen lassen, dann vielleicht für die Frage der Amputation bei schweren Phlegmonen.

Die Untersuchungen werden mit besonderer Berücksichtigung ihrer praktischen Verwerthbarkeit weitergeführt und später mit genauerer Beschreibung einzelner Fälle mitgetheilt werden.

Digitized by Google

Aus dem städtischen Krankenhause Moabit in Berlin, chirurgische Abtheilung des Herrn Professor Dr. Sonnenburg.

Die bisherigen Erfahrungen bei Aethernarkosen.[1])

Von

Dr. **Paul Tschmarke.**

Die Frage, ob zur Narkotisirung Aether oder Chloroform gebraucht werden soll — ein Streit, der fast so alt ist, wie die Methoden der Narkotisirung überhaupt —, ist gerade in jüngster Zeit wieder vielfach Gegenstand der Discussion gewesen. Auch auf dem letzten Naturforscher- und Aerztetag zu Nürnberg ist diese Frage wieder nach dem Vortrage des Herrn Professor Garrè aus Tübingen, welcher warm für die Aethernarkose eintrat, lebhaft erörtert worden. Ich gestatte mir, in folgenden Zeilen Mittheilungen über Erfahrungen mit der Aethernarkose zu machen, welche auf der chirurgischen Abtheilung des städtischen Krankenhauses Moabit gesammelt worden sind.

Ich verfüge zu dieser Mittheilung über etwa 500 Narkosen. Wenn ich auch weit davon entfernt bin, aus dieser immer noch viel zu geringen Zahl ein abschliessendes Urtheil fällen zu wollen, so glaube ich doch, dass gerade jetzt jede neue Mittheilung über diesen Gegenstand willkommen sein muss, damit auch andere an-

[1]) Siehe die Verhandlungen im I. Theil dieses Bandes.

Digitized by Google

geregt werden, Versuche anzustellen, und mehr Erfahrungen gesammelt werden können.

Angeregt durch die warmen Empfehlungen der Aethernarkose, welche namentlich aus Amerika, England und der Schweiz zu uns drangen, wurden wir direkt veranlasst, diese Art der Narkose einzuführen durch einen Chloroform-Todesfall, der im April vorigen Jahres zur Beobachtung kam. Es handelte sich damals um eine 40jährige Frau mit einem Carcinom des Colon ascendens. Es sollte die Laparatomie gemacht werden, und war zu diesem Zwecke ein rechtsseitiger Flankenschnitt durch die Bauchdecken gelegt, als die Patientin plötzlich aufhörte zu athmen, und ein tiefer Collaps eintrat. Die Operation wurde sofort abgebrochen und Wiederbelebungsversuche angestellt. $2^1/_2$ Stunden lang wurden künstliche Athmung und Stösse gegen die Herzgegend nach König ausgeführt, welche auch schliesslich insofern von Erfolg gekrönt waren, als die Frau noch etwa 3 Stunden lebte, dann aber doch an Herzschwäche starb. Die Section ergab Luftblasen in beiden Ventrikeln und subpleurales Emphysem beider Lungen.

Seit dieser Zeit wurde auf Anordnung des Leiters der chirurgischen Abtheilung, Herrn Professor Sonnenburg, Aether zur Narkose verwendet. Ehe ich jedoch auf unsere Erfahrungen mit dem Aether eingehe, möchte ich die bei uns angewandte Methode in kurzen Worten schildern. Zur Verwendung gelangt Aether[1]), welcher über Natron destillirt, frei von Wasser und Säuren ist.

Wir haben bisher die sogenannte Erstickungsmethode ausgeübt, und zwar mit der Juillard'schen Maske. Dieselbe hat bei uns wegen der grösseren Sauberkeit, und weil sich die Flanellrosette als unpraktisch erwies, einige Aenderungen erfahren; sie besteht aus einem doppelten vernickelten Rahmen, in etwas vergrössertem Maassstabe wie die Schimmelbusch'sche Chloroformmaske; zwischen den Rahmen wird eine Lage Gaze gelegt und diese wieder mit einem wasserdichten Wachstuch bedeckt. Innerhalb der Maske ist ein Schwamm zur Aufnahme des Aethers bestimmt.

Die Vorbereitung des Patienten ist dieselbe wie beim Chloroform. Es wird gleich zu Anfang eine grössere Menge, etwa 20

[1]) Der Aether wurde aus der chemischen Fabrik von Kahlbaum, Berlin, bezogen zu dem Preise von etwa 2 Mk. per kg.

Digitized by Google

bis 30 g Ather auf den Schwamm geschüttet, und die Maske bald fest auf das Gesicht aufgedrückt. Nur kurze Zeit lassen wir etwas Luft hinzutreten, um den Patienten etwas an den scharfen, beizenden Geruch zu gewöhnen. Später wird dann je nach Bedarf etwa 5—10 g nachgegossen. Die Erstickungsmethode hat für alle, welche gewohnt sind, mit Chloroform zu narkotisiren, zuerst etwas Beängstigendes, und man muss in der That erst eine gewisse Scheu überwinden, wenn man dieselbe in Anwendung bringen will. Die Patienten sträuben sich meist sehr und suchen die Maske vom Gesicht fortzureissen. Mit dem ersten Aufguss erzielt man nun gewöhnlich noch keine ruhige Narkose, man muss dann wiederholt grössere Mengen nachgiessen. Ueber den durchschnittlichen Verbrauch des Aethers bei Narkosen lässt sich nichts bestimmtes mittheilen; es kommt vor, dass Potatoren sehr bald in einen ruhigen Schlaf versinken, während auf der anderen Seite junge Leute oder Frauen sehr schwer zu narkotisiren sind. Das Excitationsstadium ist meist sehr heftig, nach unseren Erfahrungen jedoch nur von kurzer Dauer. Auffallend ist, dass oft eine völlige Anästhesie eintritt, wenn noch lange nicht die Corneal- oder andere Reflexe erloschen sind. Wir ätherisiren Kranke beiderlei Geschlechts und in jedem Alter und wenden Chloroform nur noch unter gewissen, nachher näher bezeichneten Umständen an.

Man kann im Laufe der Narkose den Kranken sehr viel Aether ohne Nachtheil für dieselben geben. Die kürzeste Narkose, welche bei uns ausgeführt worden ist, betrug 10 Minuten. Vierzigmal dauerte die Narkose über eine Stunde.

Bei einem 23jährigen Manne, der mit einer frischen Vorderarmverletzung hereinkam, also nicht vorbereitet war, währte die Narkose $1^3/_4$ Stunden; er hatte ein äusserst starkes Excitationsstadium, verfiel aber bald in ruhigen und tiefen Schlaf; es wurden 310 g verbraucht. Eine 32jährige Frau wurde 3 Stunden und 10 Minuten lang in Narkose gehalten; Aetherverbrauch 450 g. Eine andere 32jährige Frau mit einer Blasenscheidenfistel inhalirte in $3^1/_4$ Stunden 320 g Aether; sie hatte schweres Röcheln und ausserordentlich starken Schweisausbruch. Eine 60jährige Frau wurde mit 250 g etwa zwei und eine halbe Stunde lang ätherisirt. Aus den angegebenen Zahlen ist ersichtlich, dass man sehr ausgedehnte Narkosen mit Aether erzielen kann ohne jede Gefahr für die Kranken.

Digitized by Google

Ich glaube jedoch, dass man mit weit geringeren Mengen Aether denselben Erfolg wird erreichen können, wenn man die Technik mehr beherrscht. Besonders zu Anfang ist man unwillkürlich geneigt, die Maske vom Gesicht zu entfernen, wobei dann ein grosser Theil des Aethers schnell verdunstet.

Es sind nun von altersher dem Aether und der mit ihm herbeigeführten Narkose mancherlei Vorwürfe gemacht worden, auf welche ich bei der Besprechung der einzelnen störenden und nicht störenden Nebenwirkungen näher eingehen werde.

Ich komme dabei im grossen und ganzen zu denselben Resultaten wie Garrè, welcher in der Deutschen medicinischen Wochenschrift vom 5. October v. J. einige Vorwürfe gegen die Aethernarkose zurückzuweisen sucht.

Die Wirkung des Aethers auf das Herz ist allgemein bekannt. Der Puls wird meist voller und frequenter. Gefahren von Seiten des Herzens drohen nicht; doch muss man wie beim Chloroform auf den Puls achten. Fünfmal ist im Krankenhause Moabit Aether bei ausgesprochenen Herzfehlern zur Anwendung gekommen; dreimal bei Mitralinsufficienz, einmal bei Pericarditis und einmal bei acuter Endocarditis. Jedesmal wurde eine ruhige, ungestörte Narkose erzielt.

Ich muss hier zwei Fälle erwähnen, welche doch zeigen, dass man, namentlich bei Kranken, bei denen das Herz vielleicht durch die bestehende Krankheit geschwächt ist, Collaps erleben kann. Der eine Fall betrifft eine 44jährige Frau, welche wegen einer Herniotomie 45 Minuten in Narkose gelegen und dabei 100 g Aether verbraucht hat. Die Narkose war ruhig, zum Theil oberflächlich; die Kranke war bei vollständiger Anästhesie zuweilen halb wach. In den letzten 15 Minuten der Operation erhielt sie keinen Aether mehr; die ganze Naht wurde ohne tiefe Narkose ausgeführt. Nach Anlegung des Verbandes, nachdem die Patientin sich unmittelbar zuvor beim Erwachen noch heftig gesträubt hatte, wurde die Athmung plötzlich oberflächlich, der Puls kaum fühlbar. Nach Darreichung der üblichen Mittel und nach rhythmisch ausgeführtem Stossen der Herzgegend erholte sie sich ein wenig; doch blieb der Puls sehr klein, die Athmung flach; die Kranke fühlte sich kalt an. Die Reflexe sowie Abwehrbewegungen waren während der ganzen Zeit des Collapses erhalten. Nach etwa $^3/_4$ Stunden hatte sich die Patientin völlig erholt, der Puls war wieder voll und

Digitized by Google

kräftig. Der andere Fall betraf einen 23jährigen Mann mit einem Empyema dextrum; auch bei ihm trat unmittelbar nach der Narkose ein kurzer Collaps ein.

Ich glaube, dass diese beiden Fälle von Collaps auf eine vorübergehende Erlahmung des vorher schon geschwächten und nun überreizten Herzens zurückzuführen sind. Andererseits muss ich den Ausführungen Garrè's vollkommen beistimmen, dass der Aether gerade bei Herzfehlern, besonders bei Herzverfettung, am Platze ist. Sind doch die meisten Chloroformtodesfälle bei Herzschwäche als Folge von Herzfehlern u. s. w. vorgekommen und auf eine primäre Synkope des Herzens zurückzuführen.

Aeusserst unangenehm sind die Nebenwirkungen des Aethers auf die Respiration; sie bilden auch den Hauptangriffspunkt der Gegner der Aethernarkose.

Bekanntlich wirkt der Aether ausserordentlich reizend auf die Speichelsecretion und die Bronchialschleimhaut. Es fliessen reichliche Mengen Schleim und Speichel in die Luftwege, wodurch die Athmung sehr bald röchelnd und schnarchend wird, für den Anfänger ein scheinbar bedrohliches Symptom. Man kann diese Erscheinung jedoch einmal durch öfteres Auswischen des Mundes mittels Stieltupfer, dann durch Seitwärtslegen des Kopfes sehr mildern. Viel unangenehmer sind die eventuellen Nachwirkungen, welche wohl durch Aspiration der abgesonderten Schleimmassen hervorgerufen werden können.

Wir baben bei einer 42jährigen Frau eine echte Pneumonie erlebt mit typischer Fiebercurve und Auswurf. Dieselbe war jedoch leichter Natur, und die Patientin genas bald. Eine andere Frau hatte zwei Tage lang an einer Bronchitis zu leiden mit einer grossen Menge schleimigen Auswurfs, ohne dass vorher Katarrh bestanden hätte.

Meist hört die Speichel- und Schleimabsonderung bald nach der Narkose auf. In dieser lästigen Nebenwirkung liegt denn auch eine Contraindication des Aethers, und wir wenden daher bei bestehender Bronchitis, bei Lungenkranken überhaupt nach wie vor Chloroform an.

Störend ist ferner das von uns zuweilen beobachtete Auftreten von Singultus. Es muss dabei die Maske vom Gesicht entfernt werden, und die Narkose erleidet namentlich zu Anfang jedesmal eine kurze Unterbrechung.

Erbrechen tritt oft zu Anfang der Narkose wie auch kurz vor oder während des Erwachens aus derselben ein, aber durchaus

Digitized by Google

nicht häufiger als beim Chloroform. Ferner wurde auch zuweilen eine vermehrte Secretion der Thränen- und Schweissdrüsen constatirt, was jedoch den Verlauf der Narkose nicht weiter beeinflusst. Sehr häufig ist ein flüchtiges, eigenartiges Erythem der Haut, welches da entsteht, wo der Aether aus der Maske auf die Haut fliesst. Dasselbe verschwindet meist bald, kann aber auch stundenlang anhalten.

Einen Einfluss des Aethers auf die Nieren haben wir nicht beobachten können. Nach der Statistik, welche Garrè giebt, kommt Albuminurie nach Inhalation von Aether mindestens nicht häufiger vor als beim Chloroform.

Einem weiteren Vorwurf, der dem Aether gemacht wird, können wir bis jetzt nicht ganz Unrecht geben. Es tritt in der That eine völlige Muskelerschlaffung bei Aetherisirung schwerer ein als bei Anwendung von Chloroform. Dies hat nun bei sehr vielen Operationen, namentlich solchen an den Extremitäten, nicht viel zu bedeuten, störender ist es schon bei Operationen an anderen Körperstellen. Am unangenehmsten ist die spät, oft garnicht vollständig auftretende Muskelerschlaffung bei Untersuchungen der Gelenke (Coxitis), bei Untersuchungen des Leibes, speciell der Organe des Unterleibes. Auch die Kaumuskeln erschlaffen sehr spät, und ist der Unterkiefer während der Narkose meist fest gegen den Oberkiefer gepresst, wodurch das Oeffnen des Mundes erschwert wird. Freilich braucht man daher nicht so oft den Kiefer nach vorn zu schieben oder die Zunge vorzuziehen, wie dieses in der Chloroformnarkose geschieht.

Die Feuergefährlichkeit des Aethers wird von den Gegnern meist übertrieben. Allerdings darf man nicht in der Nähe des Gesichtes oder Halses mit dem Paquelin arbeiten. Aber eine offene Gasflamme, einen Meter über dem Operationstisch, ist ganz ungefährlich, da die Aetherdämpfe schwerer als die atmosphärische Luft sind und daher nach unten sinken. Natürlich muss ein Zimmer, wo viel Aether verdunstet, gut ventilirt sein.

Auf einige Nachwirkungen des Aethers, welche rein subjectiver Natur sind, möchte ich noch hinweisen. Viele Patienten klagen einen Tag oder noch länger über schlechten Geschmack im Munde. Die Ausscheidung des Aethers findet nämlich zum grössten Theil durch die Lungen und ich glaube auch durch den Schweiss statt. Aetherisirte Patienten riechen manchmal noch Tage lang intensiv nach Aether.

Digitized by Google

Anhaltendes Erbrechen oder Uebelbefinden haben wir auffälliger Weise nicht so häufig beobachten können, wie nach dem Chloroform. Es ist mir aufgefallen, dass Patienten oft schon eine Stunde nach der Narkose mit dem grössten Appetit ihre Mahlzeit einnahmen und keine Uebelkeit empfanden.

Ich will noch hinzufügen, dass wir besonders in der letzten Zeit ruhige, schnell eintretende und feste Narkosen erzielt haben durch die Combination des Aethers mit Morphium. Wir pflegen zu diesem Zwecke eine halbe oder eine ganze Stunde vor Beginn der Narkose 1,0 bis 1,5 Centigramm Morphium subcutan zu verabreichen.

Es lassen sich die auf der chirurgischen Abtheilung des Krankenhauses Moabit gemachten Erfahrungen kurz in folgenden Thesen zusammenfassen:

1. Die Aethernarkose scheint ungefährlicher als die Chloroformnarkose, dabei ebenso einfach und leicht und in jedem Alter zu verwenden.

2. Die Aethernarkose ist bei Herzkranken indicirt, da der Aether den Blutdruck steigert.

3. Die Aethernarkose soll nicht zur Anwendung kommen:

a) bei Operationen im Gesicht oder in unmittelbarer Nähe desselben, besonders wenn mit dem Thermokauter gearbeitet wird;

b) bei bestehender Bronchitis und anderen Lungenkrankheiten;

c) wenn es darauf ankommt, schnell eine völlige Muskelentspannung zu erreichen.

4. In diesen angegebenen Fällen ist das Chloroform in alter Weise zu gebrauchen.

5. Das Chloroform bleibt vollständig neben dem Aether zu Recht bestehen; jedes Narkoticum hat seine unläugbaren Vortheile.

Ich wiederhole nochmals, dass die Anzahl der bei uns ausgeführten Narkosen viel zu gering ist, um aus ihr ein abschliessendes Urtheil über den Aether fällen zu können. Wir haben aber in dieser Zeit in dem Aether ein vorzügliches sicheres Anästheticum kennen gelernt und sind mit unseren bisherigen Erfahrungen zufrieden, so dass wir auch weiteren Kreisen empfehlen möchten, ihrerseits Versuche anzustellen und die Sammlung der Erfahrungen zu bereichern.

Nachtrag. Noch bevor obige Mittheilung zum Druck fertig gestellt war, ereignete sich ein Todesfall, der wohl dem Aether zugeschrieben werden muss. Herr Professor Dr. Sonnenburg theilte

Digitized by Google

denselben in der „Freien Vereinigung der Chirurgen Berlins“ am 11. December 1893 mit, und es erhob sich gegen die Deutung des Falles als Todesfall durch Aetherinhalationen kein Widerspruch. Ich bin von Herrn Professor Dr. Sonnenburg beauftragt, den Fall als Nachtrag zu den Mittheilungen über Aethernarkosen zu veröffentlichen. Ich lasse daher kurz die Krankengeschichte und das Sectionsprotokoll folgen.

Am 17. November v. Js. wurde G., ein 35jähriger kräftiger Arbeiter, von einem schweren, mit Dung beladenen Wagen gegen einen Thorweg gedrückt, kam dabei zu Fall und wurde von einem Hinterrade quer über Brust und Unterleib überfahren. Er wurde sofort ins Krankenhaus Moabit gebracht und zeigte ausgedehnte Sugillationen über der Symphyse, in der Gegend beider Hüftgelenke, am Hodensack und Damm. Aus der Harnröhre floss Blut. Einführung eines Katheters war unmöglich. Da eine ausgedehnte Zerreissung der Harnröhre vorlag, ausserdem eine, vielleicht selbst mehrfache Beckenfracturen angenommen werden mussten, so wurde bei der Unmöglichkeit, vom Damm aus in die Blase zu gelangen, und bei dem Verdacht einer gleichzeitig vielleicht bestehenden Blasenruptur sofort der retrograde Katheterismus in der Aethernarkose ausgeführt (Aetherverbrauch 250 g, Dauer der Operation zwei Stunden). In den nächsten Tagen war der Zustand recht befriedigend, ohne Fieber. Am 20. November trat Fieber ein, der Verband- und Katheterwechsel wurde in der Aethernarkose vorgenommen (Dauer 25 Minuten; 120 g Verbrauch). Der Patient vertrug auch dieses mal die Narkose gut. Auch am folgenden Tage musste wegen Spaltungen des tiefen Beckenbindegewebes in der Nähe des Dammes die Aethernarkose wieder angewendet werden (Dauer 20 Minuten, Verbrauch 120 g). Patient zeigte auch dieses mal keine Störungen nach der Narkose, trotzdem sein Allgemeinbefinden schlechter und der Puls kleiner gewesen war.

Am 22. November ist das Allgemeinbefinden des Patienten nicht besser. Er klagt über Schmerzen im Unterleibe. Trotz ausgedehnter Tamponade mit Jodoformgaze zeigt sich in den zerrissenen Muskeln beginnende Eiterung. Auch ist trotz genügenden Urinabflusses aus dem Katheter in der Umgebung des Blasenhalses Urininfiltration, wenn auch nicht hochgradig, wahrzunehmen. Etwas rechts vom Nabel in der Mammillarlinie hat sich in den Bauchdecken ein Abscess gebildet. Herr Professor Sonnenburg hatte den behandelnden Stationsarzt beauftragt, diesen Abscess in der Aethernarkose zu spalten.

Der Puls war frequent, 116 in der Minute, die Temperatur betrug 38,7, doch waren keine septischen Erscheinungen vorhanden. Der Patient hatte vor der Narkose infolge seines grossen Durstes ziemlich viel getrunken (Wein, Selterwasser und Milch), ausserdem zwei rohe Eier zu

Digitized by Google

sich genommen. Schon nach wenigen Zügen, etwa fünf Minuten nach Beginn der Narkose, ist der Patient narkotisirt. Er röchelte infolge starker Schleimabsonderung sehr viel; Patient sieht während der kurzen Narkose — im ganzen wurden nur 50 g Aether verbraucht — schlecht und cyanotisch aus. Beim Einschneiden der Haut fällt die dunkle Farbe des Blutes auf; der Puls verschlechtert sich um dieselbe Zeit sehr. Die Athermaske wird sofort weggelassen. In diesem Moment erbricht der Patient; der Kopf wird sogleich auf die Seite gelegt; es muss der fest zusammengekniffene Mund mit dem Heister gewaltsam geöffnet und ausgewischt werden. Das Erbrochene besteht aus gelblicher Flüssigkeit mit kleinen, weissen Bröckelchen untermischt. Es gelingt nur äusserst schwer, aus dem halbgeöffneten Munde die erbrochenen Massen zu wischen. Gleichzeitig musste künstliche Athmung eingeleitet werden. Da durch dieselbe keine Luft aus der Brust ausgepresst werden konnte, und der Thorax ganz starr war, wird schnell die Tracheotomia inferior gemacht und die Trachea mit Stiltupfern ausgewischt; dabei werden ziemlich grosse Mengen der erbrochenen Flüssigkeit entfernt. Trotzdem gelingt es nicht, Luft aus den Lungen auszupressen, der Thorax bleibt starr. Der Puls, der eine Zeit lang noch schwach fühlbar gewesen, ist verschwunden; die Pupillen sind dilatirt, die Gesichtszüge schlaff; Herztöne sind nicht mehr hörbar. Der Tod ist eingetreten.

Die Section wurde von mir in Anwesenheit meines Chefs, des Herrn Prof. Sonnenburg, 30 Stunden post mortem ausgeführt. Der wichtigen Beobachtung halber lasse ich das Sectionsprotokoll in exstenso hier folgen.

Section am 23. November 1893. Leiche eines grossen, kräftig gebauten Mannes von etwa 35 Jahren; starkes Fettpolster. Todtenflecke an den abhängigen Theilen des Rumpfes, Leichenstarre. In der Mittellinie am Halse eine frische, etwa 5 cm lange Operationswunde. Oberhalb der Symphyse, ebenfalls in der Mittellinie eine 10 cm lange, und am Damm eine 6 cm lange Operationswunde. Beide letztgenannten Wunden sind mit Jodoformgaze ausgestopft. Im Penis steckt ein elastischer englischer Katheter. Etwa in der Höhe des Darmbeinkammes rechts, in der Mammillarlinie eine oberflächliche, 10 cm lange Incision. Am rechten Oberarm eine halbkugelige Schwellung und blaurothe Verfärbung. Blaurothe Flecken noch in der linken Lenden- und Hüftgegend und am Scrotum. Am Knie und an der rechten Brustseite oberflächliche Abschürfungen.

Ein Sectionsschnit, von der Halswunde bis in die Wunde oberhalb der Symphyse reichend, eröffnet die Bauchhöhe; dabei quillt aus den untersten Partieen theils aus den Bauchdecken selbst, zwischen den Muskeln, theils aus dem kleinen Becken eine mässig grosse Menge schmutzig eitriger Flüssigkeit hervor. Eine vorsichtige Sondirung ergiebt einen Zusammenhang zwischen der Bauchwunde in der Mittellinie und der Gegend unter der zuletzt erwähnten oberflächlichen Incision in

Digitized by Google

der Mammillarlinie. Es besteht ein langer Gang zwischen den Muskelblättern des Musculus rectus und transversus, der mit eitriger Flüssigkeit gefüllt ist. Das Gewebe in der Umgegend dieses Ganges ist schmierig gefärbt. In der Tiefe der Operationswunde über der Symphyse liegt die Harnblase vor; die Operationswunde am Halse steht mit der Trachea in Verbindung durch einen Schnitt durch den zweiten und dritten Trachealring.

Stand des Zwerchfelles beiderseits am unteren Rande der vierten Rippe. Thorax lässt sich nicht comprimiren.

Nach Entfernung des Brustbeins liegen die Lungen vor, welche gar nicht collabiren. Die Brustorgane werden zusammen herausgenommen, es entleert sich dabei aus der grossen Hohlvene viel dunkles, flüssiges Blut.

Im Herzbeutel geringe Menge klarer, seröser Flüssigkeit. Das Herz entspricht in seiner Grösse der Faust des Mannes. Im linken Ventrikel ziemlich viel flüssiges Blut; im rechten dagegen speckhäutige Gerinnsel und Cruor. Klappen intact, für zwei Querfinger bequem durchgängig. Rechte Ventrikelwand schlaff; linke Wand straff, stark, von schöner fleischrother Farbe. Intima der Aorta und Pulmonalis diffus geröthet, sonst ohne Veränderungen. In der Trachea und den grösseren Aesten des Bronchialbaumes weder Speisereste, noch Schleim oder Blut. Rechte Lunge fühlt sich überall prall elastisch an, dunkelblauroth gefärbt. An der Spitze ein alter narbiger Heerd. Die Schnittfläche feucht glänzend, von dunkelrother Farbe. Auf Druck entleert sich fast keine Luft, sondern nur Blut und seröse Flüssigkeit. Die linke Lunge ebenfalls äusserst blutreich, zeigt im wesentlichen dasselbe Bild.

Die Bronchien werden so weit als möglich mit der Scheere verfolgt und aufgeschnitten. Nur ganz vereinzelt sind in den mittelgrossen Aesten derselben kleine Bröckelchen zu finden, welche als Speisetheilchen angesehen werden mussten. Auch enthalten die Bronchien, deren Schleimhaut leicht geröthet ist, keinen Schleim oder Blut. Verstopfung auch nur eines kleinen Bronchus durch erbrochene Masse ist nicht nachweisbar. Kehlkopf ohne sichtbare Veränderungen, ohne Fremdkörper. Die Nieren sind beiderseits normal. Ebenso die Milz. Der seröse Ueberzug der Leber zeigt zahlreiche kleine oberflächliche Blutaustritte.

Im kleinen Becken etwa 100 ccm trüber grauröthlicher Flüssigkeit. Die Därme, besonders der Dickdarm ausserordentlich stark meteoristisch aufgetrieben; nur an den am tiefsten nach dem kleinen Becken zu gelegenen Darmschlingen geringe Zeichen von Entzündung, leichte Verklebung und Injectionsröthe.

Die Harnblase ist contrahirt, enthält nur ganz geringe Mengen trüben Urins, der ziemlich übel riecht. An der Vorderseite der Blasenwand, in der Mittellinie eine etwa 4 cm lange Naht. Dieselbe schliesst, soweit es sich durch Gefühl und Gesicht feststellen lässt, gut. Ein Schnitt durch dieselbe und ihre Umgebung zeigt das Gewebe etwas trübe und infiltrirt.

Digitized by Google

An der Oberfläche des nicht vom Peritoneum bedeckten Theiles der Blase mehrere mässig grosse Sugillationen. Von der Dammwunde aus kommt man in eine lange Tasche, welche links an der Harnröhre vorbei, hinter der Symphyse etwa einen Finger weit hinauf reicht.

Der Katheter liegt am untern Rande der Symphyse in Ausdehnung von $2^1/_2$ cm frei in der Wunde. Die Harnröhre selbst ist hinter der Pars bulbosa quer abgerissen; die Umgebung der Harnröhre stark sugillirt; centrales und distales Ende sind 2 cm und mehr von einander entfernt. Das Becken wird mit der Harnröhre herausgenommen. Es zeigt sich dabei, dass dasselbe an vier Stellen gebrochen ist; einmal ist die Symphyse fast in ihrer Mittellinie getrennt, so dass beide Beckenhälften frei beweglich erscheinen; die Trennungsfläche des Knorpel ist rauh und an den Rändern leicht zackig. Dann ist der rechte horizontale Schambeinast, etwa 5 cm seitlich der Symphyse quer durchgebrochen. Ebenso findet sich im absteigenden Schambeinast ein quer verlaufender Bruch, handbreit von der Symphyse entfernt. Die Articulatio sacro-iliaca ist gelockert; etwa $1^1/_2$ cm nach vorn befindet sich ein das ganze Darmbein von oben nach unten durchsetzender Bruch.

Ein in die oben erwähnte halbkugelige Schwellung und verfärbte Partie des rechten Oberarms geführter Längsschnitt zeigt, ausser einem mässigen subcutanen Bluterguss, dass der Musculus biceps wie mit einem Messer scharf und glatt durchtrennt ist; es besteht eine über handbreite Diastase zwischen den beiden Theilen des Muskels.

Der Knochen ist unversehrt. Nach Eröffnung des Schädels, welcher keinerlei Verletzungen aufweist, liegt die glatte, feucht glänzende Dura vor. Der Längsblutleiter mässig gefüllt mit dunklem flüssigem Blut. Das Gehirn erscheint etwas abgeplattet, Gefässe der Pia stark bluthaltig. Die durch die Gehirnsubstanz gelegten Schnitte lassen keine krankhaften Veränderungen erkennen. Blutpunkte nicht auffällig vermehrt.

Wenn man den Verlauf der verhängnissvollen Narkose und den Sectionsbericht betrachtet, so entsteht die Frage, ob der betreffende Todesfall als echter Aethertod aufzufassen ist oder nicht, d. h. ob der Patient durch Aether oder durch Aspiration erbrochener Massen erstickt ist. Von dem, was bis jetzt über die Inhalationsanästhetica erschienen ist, behandelt unter anderen auch die Monographie von Dr. Ernst Hankel[1]) die verschiedenen wichtigsten Narkotica. Der Verfasser giebt darin eine genaue Statistik der bis zum Jahre 1890 beschriebenen Aethertodesfälle. Unter den 45 aufgeführten Fällen finden sich einige,

[1]) Ernst Hankel, Handbuch der Inhalationsanästhetica. Leipzig, Alfred Langkammer, 1891. Vgl. auch die Arbeiten von Kappeler.

Digitized by Google

mit denen der unsrige in manchen Punkten Aehnlichkeit hat. Unser Patient ist ohne Zweifel an Erstickung gestorben; der Leichenbefund der Lungen entspricht ganz den bei Erstickung auch sonst beobachteten Erscheinungen. Die Frage ist nur die, ob die Erstickung eingetreten ist durch die zeitweilige Verstopfung der Luftwege durch erbrochene Massen, oder ob etwa eine primäre Lähmung des Athmungscentrums durch den Aether eingetreten ist. In der Statistik Hankel's wurde die Trachea dreimal auch nach dem Tode durch erbrochene Massen verstopft vorgefunden. Im vorliegenden Falle wurden bei der Section keine oder doch nur höchst winzige Partikelchen in den mittelgrossen Bronchien gefunden, welche jedenfalls nicht imstande gewesen sind, die Respiration zu hindern. Das mechanische Athmungshinderniss, welches durch die in die Trachea aspirirten, erbrochenen Massen gesetzt war, bestand nur kurze Zeit und wurde durch die Tracheotomie und das Auswischen der Trachea sehr schnell und, wie es scheint, ziemlich vollständig gehoben. Trotzdem gelang es nicht, durch die kunstgerecht ausgeführte künstliche Athmung Luft aus dem sofort ganz starren Thorax auszupressen. Es hatte also vielleicht schon die kurze Zeit der völligen Aufhebung der Respiration genügt, um die Blutstauung in den Lungen herbeizuführen, welche in der Leiche gefunden wurde. Die mangelhafte Erschlaffung der Kaumuskeln begünstigte offenbar die Aspiration der erbrochenen Massen, da der Mund nur mit Mühe geöffnet und ausgewischt werden konnte, ein Umstand, der bei Aethernarkosen eher beobachtet wird als bei Chloroformnarkosen und verhängnissvoll sein kann.

So wird man zu der Annahme hingedrängt, dass es sich hier um eine richtige primäre Lähmung der Respiration gehandelt hat. Wie beim Thierexperiment ausprobirt wurde, verflachte sich bei dem Patienten die Athmung rasch und hörte auf. Das Respirationscentrum wurde gelähmt, der Respirationsstillstand trat auch hier vor der Synkope ein, während beim Chloroform das Umgekehrte der Fall ist. Der Athmungsstillstand liess sich nicht durch künstliche Respiration heben, der Thorax war sofort starr. Diese Beobachtung finde ich nirgends in gleicher Weise angegeben. Im Gegentheil hat Garrè in seiner neuesten Veröffentlichung (Beiträge zur klinischen Chirurgie XII, p. 1 ff.) ausdrücklich betont, dass es immer gelinge, Lähmungen des Respirationscentrums durch künst-

Digitized by Google

liche Athmung zu heben. Auch durch die Tracheotomie, durch die eine gute Ventilation der Lunge garantirt wird und durch welche die in der That vorhandenen Respirationshindernisse in Schlund und Kehlkopf unschädlich gemacht wurden, gelang es nicht, die Athmung wieder herzustellen. Ebenso wenig hatte der traumatische Reiz, der die Trachealschleimhaut traf, reflectorisch Respirationsbewegungen hervorgerufen.

In wie weit die häufigere Wiederholung der Aethernarkosen, in wie weit ferner die infolge mannigfacher Wundcomplicationen bereits herabgesetzte Widerstandskraft des Patienten, das vorhandene Fieber, die Schwere der Verletzungen selber zu dem tödtlichen Ausgange beigetragen oder denselben beeinflusst haben, wage ich nicht zu entscheiden.

Digitized by Google

Aus der chirurgischen Abtheilung des Krankenhauses der jüdischen Gemeinde in Berlin.

Congenitale Hydronephrose, geheilt durch Nephrectomie.[1])

Von

Dr. **Adler** in Berlin.

Bei der relativen Seltenheit operativ behandelter Hydronephrosen im Kindesalter, erlaube ich mir, Ihnen einen solchen Fall vorzustellen, welcher ausserdem durch einige ungewöhnliche Complicationen ein gewisses Interesse bietet.

Dieser $3^1/_2$ jährige Knabe wurde am 5. Mai dieses Jahres aufgenommen, und die Eltern gaben an, dass das Kind vor etwa $1^1/_2$ Jahren begonnen habe, über Schmerzen im Leibe zu klagen, und dass ihnen auch seit dieser Zeit eine starke Auftreibung des Leibes, besonders links, aufgefallen sei. Nachdem der Knabe ein Jahr lang erfolglos intern behandelt worden war, wurde er im November vorigen Jahres auf die chirurgische Abtheilung der Königlichen Charité aufgenommen und daselbst operirt. Durch die Freundlichkeit des Herrn Prof. Köhler sind wir in den Besitz der Krankengeschichte gelangt, aus welcher ich Ihnen nunmehr das Wesentlichste mittheilen will:

„Die enorme, seit einem Jahr entstandene Anschwellung des Leibes war durch eine Flüssigkeit bedingt, welche geringe Mengen Harnstoff enthielt. Ein Schnitt in der Linea alba unter dem Nabel legte den Tumor frei, welcher fast die ganze Bauchhöhle einnahm und die Darmschlingen auf

[1]) Siehe die Verhandlungen im I. Theil dieses Bandes, p. 37.

Digitized by Google

einen kleinen Raum unter der Leber zusammengedrängt hatte. Die Wand der Geschwulst wurde mit der Bauchwunde vernäht, und dann die Oeffnung vorgenommen und ein Stückchen der Wand excidirt. In diesem Stückchen fand sich mikroskopisch Nierensubstanz (Glomeruli und gewundene Canälchen). — Entleert wurden 650 ccm heller klarer Flüssigkeit von mässigem Harnstoff- und ganz geringem Eiweissgehalt. Ueber den Verlauf nach der Operation ist zu berichten, dass der Knabe stets munter und bei gutem Appetit war, dass die Höhle sich stetig, wenn auch langsam verkleinerte, dass aber in der langen Zeit der Beobachtung, vom November 1892 bis zum April 1893, also während eines Halbjahres, per vias naturales nur selten, kaum jeden zweiten Tag, eine geringe Menge Urin entleert wurde.

Ende März war die Fistel noch 6 cm tief, die Secretion hatte bedeutend nachgelassen, so dass ein einmaliges Wechseln der Mooskissen täglich genügte. Auf die wiederholten Bitten der Mutter wurde das Kind nach Hause entlassen. In der Fistel lag ein 4 cm langes Gummirohr. Schon nach wenigen Tagen kam die Mutter mit dem Kinde wieder; es hatte Fieber, und der Bauch war wieder ganz beträchtlich ausgedehnt, das Gummirohr war herausgerutscht. Die Erweiterung der Fistelöffnung gelang leicht mit dem Finger: das Entleerte war jetzt zum ersten male mit Eiter vermengt. Durch Ausspülungen, langdauernde Bäder, Drainage, Moosverband wurde diese Complication beseitigt, das Kind war wieder fieberfrei, ass mit Appetit und erholte sich in kurzer Zeit; die Fistel, welche bei der Aufnahme dreimal tiefer war als bei der Entlassung (18 ccm), fing an, wieder kürzer zu werden. Am 1. Mai wurde der Knabe wieder auf den Wunsch der Mutter entlassen.

Die Nephrectomie wurde nicht für angezeigt gehalten, weil sich nur selten und auch dann nur sehr wenig Urin per vias naturales entleerte und weil deshalb die rechte Niere nicht für ganz leistungsfähig gehalten wurde; die Gefahr einer reflectorischen Anurie erschien grösser, als bei gesunder zweiter Niere. Der Befund von Nierensubstanz in der Wand der Hydronephrose liess auf Lageveränderungen schliessen, welche vielleicht, wenn auch geringer an der anderen, während der Beobachtungszeit wenig functionirenden Niere vorhanden waren. Auch die Möglichkeit einer Hufeisenniere wurde in Betracht gezogen."

Wir erhoben nun bei der Aufnahme am 5. Mai d. J. folgenden Befund: Etwa in der Mitte zwischen Nabel und Symphyse eine 6 cm lange Längsnarbe, in deren Mitte sich eine Fistel befindet, aus welcher auf Druck eine leicht getrübte gelbliche Flüssigkeit hervorquillt. An Stelle der linken Niere fühlt man die Contour eines derben leeren Sackes, welcher vom linken Rippenbogen abwärts in leicht nach aussen convexem Bogen zur genannten Fistel zieht, medianwärts die Mittellinie um zwei Querfingerbreite überschreitet, hier aber nicht so präcise abzugrenzen ist,

Digitized by Google

wie lateralwärts. Der untere Rand des Sackes lässt sich vom Rectum aus bequem erreichen und bis an die Fistel verfolgen. Die Lage des Colon descendens ist durch Aufblasung nicht zu ermitteln!

Die rechte Niere ist in normaler Grösse, an normaler Stelle zu fühlen, und ihre Beweglichkeit überschreitet nicht die physiologischen Grenzen.

Was nun den Urinbefund anbetrifft, so konnten wir dadurch, dass wir den Knaben sehr häufig bei Tag und Nacht zum Uriniren aufforderten, täglich durchschnittlich 200 ccm eines absolut klaren, sauren Urins auffangen, der ein specifisches Gewicht von durchschnittlich 1025 hatte und weder chemisch noch mikroskopisch irgend welche pathologische Bestandtheile erkennen liess. Andererseits entleerte sich aus der Fistel der linken Niere ein trüber alkalischer Urin, dessen 24 stündige Menge auf mindestens 2—3000,0 ccm geschätzt werden muss, da es uns gelang, in 8 Stunden durch Drainage 900 ccm aufzufangen, wobei noch ein Theil neben dem Drain vorbei in den Verband ging. Das specifische Gewicht dieses Fistelurins betrug durchschnittlich bloss 1004—1007. Er enthielt beträchtliche Mengen Eiweiss, mikroskopisch viel Eiter- und Blutkörperchen, sowie vereinzelte Nierenbeckenepithelien.

Nach diesem überaus charakteristischen Urinbefund im Zusammenhang mit dem exacten palpatorischen Nachweis einer vorhandenen zweiten Niere von normaler Grösse an normaler Stelle und ohne abnorme Beweglichkeit, konnten wir die oben gegen die Nephrectomie ausgesprochenen Bedenken nicht theilen, und es wurde deshalb am 15. Mai durch Herrn Dr. Israel die Exstirpation des Sackes ausgeführt.

Die Operation war nun durch drei Umstände in recht unangenehmer Weise complicirt. Zunächst lag der Sack vollständig intraperitoneal, es hatte sich eine Art Mesonephron gebildet, und die Umschlagstelle des Peritoneum reichte bis an den lateralen Rand des Musculus sacrolumbalis heran. Die Aushülsung des Sackes wurde dadurch nicht wenig erschwert. Ferner war das Colon descendens weder vor der Niere, noch sonst irgendwo nachzuweisen, und so die Gefahr einer Verletzung desselben nicht ausgeschlossen.

Am allermeisten Schwierigkeiten machte jedoch die durch die vorausgegangene transperitoneale Nephrectomie bedingte Fixation der Niere an der vorderen Bauchwand. Hier war eine Eröffnung der Peritonealhöhle schlechterdings nicht zu umgehen. Da nun unglücklicherweise nicht das Nierenbecken, sondern die Nierensubstanz in die vordere Bauchwand eingenäht und hier eröffnet war, so war eine sichere Abklemmung der Fistel an dieser Stelle unmöglich und so die Gefahr des Einfliessens der infectiösen Flüssigkeit in die eröffnete Bauchhöhle eine ziemlich grosse. Die circa 6 cm lange Oeffnung im Peritoneum wurde sofort ver-

Digitized by Google

näht, die Fistel in der Bauchhaut excidirt, und die ganze prä- resp. retroperitoneale Höhle tamponirt. — Der Wundverlauf war ein vollständig normaler, die grosse Höhle verkleinerte sich sehr rasch, und heute, nach vier Wochen, sehen Sie an Stelle der grossen Wundhöhle nur noch eine kleine granulirende Fläche.

Die geringe Menge concentrirten Urins, welche von der gesunden Niere vor der Nephrectomie geliefert wurde, erklärt sich unschwer aus der enorm reichlichen Secretion aus dem Nierensack. Nunmehr nach der Entfernung des letzteren ist die 24 stündige Urinmenge auf durchschnittlich 600 ccm (specifisches Gewicht 1017) gestiegen, wobei noch bemerkt werden muss, dass der Knabe noch immer die Untugend besitzt, nachts den Urin in's Bett zu entleeren, wenn er nicht durch häufiges Auffordern zum Uriniren daran verhindert wird. Der Urin ist vollständig klar und frei von pathologischen Bestandtheilen. Das Allgemeinbefinden des Knaben ist bereits jetzt ein erheblich besseres, als vor der Operation.

Die intraperitoneale Lage der Niere, die abnorme Lage des Colon, im Zusammenhang mit dem am vorliegenden Präparat zu constatirenden nahezu horizontalen Verlauf des Ureters und einer fächerförmigen Insertion der Nierengefässe machen es in hohem Grade wahrscheinlich, dass es sich in diesem Falle um eine congenitale Hydronephrose gehandelt hat. Bei der erfahrungsgemäss schlechten Prognose dieser congenitalen Form quoad restitutionem und bei der vorher präcise gestellten Diagnose einer vorhandenen zweiten gesunden Niere war gewiss die Exstirpation des Sackes das richtige Verfahren.

Meinem verehrten Chef, Herrn Dr. J. Israel, verfehle ich nicht, an dieser Stelle für freundliche Ueberlassung der Krankengeschichte meinen verbindlichsten Dank auszusprechen.

Digitized by Google

Aus dem städtischen Krankenhause am Urban in Berlin.

Ein operativ geheilter Fall von Gallensteinileus.[1])

Von

W. Körte.

Auf dem letzten Chirurgencongress habe ich Gelegenheit gehabt, über drei Fälle von Darmverschluss durch Gallenstein zu sprechen, die ich operativ behandelt habe. Im October d. J. habe ich einen vierten derartigen Fall zur Operation bekommen und wollte mir erlauben, das Präparat und den geheilten Patienten Ihnen vorzustellen:

Der 52jährige Herr hatte vor einem halben Jahr, wie der Hausarzt, welcher ihn am 6. October d. J. zu uns in's Krankenhaus brachte, angab, mehrfach Anfälle von Gallensteinkolik durchgemacht, in deren Verlauf auch eine grosse Anzahl Steinchen aus dem Darm abgegangen sind. Er erkrankte am 30. September d. J. ohne eine bekannte Ursache, während vorher sein Stuhlgang stets durchaus regelmässig gewesen war, mit sehr heftigen Leibschmerzen, die er bestimmt in die linke Unterbauchgegend verlegte. Stuhlgang oder Flatus waren seitdem nicht mehr abgegangen. Es trat Erbrechen hinzu, Singultus; am 3. October fing Kothbrechen an, welches am 4., 5. und 6. anhielt. Bei der Aufnahme in's Krankenhaus am 6. October 1893 war er mässig collabirt, hatte einen leidlich gespannten Puls von etwa 100, der Leib war aufgetrieben, wenig druckempfindlich, die Leberdämpfung bis auf die Breite von etwa 3 cm reducirt. Man fühlte links vom Nabel etwas praller gespannte Darmschlingen

[1]) Siehe die Verhandlungen im I. Theil dieses Bandes, p. 65.

Digitized by Google

worauf wir ja jetzt nach dem Vorschlage von Wahl immer zu untersuchen pflegen. In der Blinddarmgegend fand sich nichts; die Bruchpforten waren frei. Im Mastdarm kein Hinderniss. Es bestand also eine Darmocclusion. Die Anamnese schien mir nun einigermaassen darauf hinzudeuten, dass es sich vielleicht um Gallensteineinklemmung im Darm handeln könnte. Es sprachen dafür ferner der plötzliche Eintritt mit heftigen Schmerzen, das baldig eingetretene Erbrechen zersetzten Darminhaltes, bei mässiger Schmerzhaftigkeit des Leibes. Die bisherige Behandlung hatte bestanden erst in Abführmitteln, nachher in Darreichung von Opium, Eispillen und hohen Darmeingiessungen. Dieselbe war erfolglos geblieben; es war weder Abgang von Flatus noch Stuhlgang erzielt worden. Der Kranke erbrach lebhaft Koth, eine Magenausspülung entleerte sehr grosse Mengen kothiger Flüssigkeit aus dem Magen, so dass ich mich veranlasst sah, gleich zur Operation zu schreiten, mit der Wahrscheinlichkeitsdiagnose auf Darmverschluss durch einen Gallenstein. Ganz sicher konnte die Diagnose nicht sein. Die prall gespannte Darmschlinge die ich links vom Nabel auch in der Narkose deutlich fühlte, liess auch das Vorhandensein einer Darmabklemmung durch einen Strang in jener Gegend möglich erscheinen. Es fand sich bei dem Bauchschnitt, den ich 10 cm lang um den Nabel herumführte, nichts von Strangabklemmung. Der vorliegende Dünndarm war aufgetrieben durch Gas und Flüssigkeit. Das Peritoneum war stark geröthet und getrübt, in der Tiefe des Beckens fanden sich einige Esslöffel voll einer sehr verdächtig aussehenden, blutigserösen Flüssigkeit. Bacteriologisch untersucht ist dieselbe nicht, da die Operation etwas in der Eile stattfand. Ich machte die typische Absuchung des Bauches: der Blinddarmgegend, der Bauchpforten, der Foramina obturatoria, und fand dabei rechts tief unten im kleinen Becken zusammengefallene Darmschlingen. An diesen entlang gehend, kam ich auf einen festen Körper, welcher vielleicht 20—30 cm oberhalb der Valvula Bauhini im untersten Ende des Ileums festsass. Ich versuchte ihn hin- und herzuschieben im Darm; das gelang nicht, er sass fest. Die Darmschlinge liess sich leicht vor die Bauchwunde ziehen, und der feste Körper wurde dann in der üblichen Weise entfernt durch Längsschnitt an der Convexität. Beim Aufschneiden des Darmes zeigte sich, dass die Darmwand sehr prall um ihn gespannt war. Indess war die Darmschleimhaut durchaus intact, Geschwüre fanden sich nicht vor, ebenso wenig war Invagination der Darmschleimhaut vorhanden. König hat auf dem Chirurgencongress in der Discussion über die Entstehung von Einklemmungen durch manchmal nicht sehr grosse Concremente die Ansicht geäussert, dass es sich um Invagination der Schleimhaut handle, welche der Stein gewissermaassen vor sich herschiebe. Ich hatte bei früheren Operationen derartiges nicht bemerkt, habe bei dieser naturgemäss besonders darauf geachtet und habe auch diesmal das nicht gefunden. Die Längswunde im Darm wurde in

Digitized by Google

der Quere vernäht, der Darm versenkt, ein kleines Streifchen Jodoformgaze im unteren Wundwinkel eingeführt, sodann die Bauchwunde geschlossen. Der Wundverlauf war durchaus glatt. Der Patient hatte nur einige Tage psychische Störungen (Unruhe, Wahnvorstellungen), die entweder durch das Jodoform oder durch früheren Alkoholgenuss herbeigeführt waren. Nach der ersten Stuhlentleerung am fünften Tage trat prompte Heilung ein. Ich erlaube mir, den Stein herumzugeben. Er ist sehr mürbe und ist beim Trocknen durch eine etwas unsanfte Berührung in viele Fragmente zerplatzt. Jedoch kann man sich aus der Sammlung im Kästchen eine ungefähre Vorstellung von der Grösse machen. Derselbe war von elliptischer Gestalt, rund, ohne Druckfacetten, von deutlich schaligem Bau. Die Grösse war die eines mässigen Hühnereies.

Die Erscheinungen, die der Patient darbot, deckten sich durchaus mit denjenigen in den drei früher operirten und dem einen nicht operirten Falle, über welche ich auf dem Chirurgencongress berichtete. Die Eigenthümlichkeit ist das plötzliche Entstehen, das sehr schnelle Eintreten von Kothbrechen bei sonst noch leidlichem Allgemeinbefinden. Der Mann machte, wenn man ihn sah, noch nicht den Eindruck, den eine sehr schwere Darmerkrankung zu machen pflegt. Ich glaube, dass der Hergang ebenso gewesen ist, wie ich damals annahm: Ein Stein, welcher schon längere Zeit im Darm gewandert ist, ohne erhebliche Beschwerden zu machen, wird durch eine plötzlich dazu tretende Kolik im Darm festgeklemmt. Nun entstehen heftige Schmerzen, und die gereizte Darmwand umschliesst den Fremdkörper immer fester, so dass dauernder Darmverschluss erfolgt. Die Muscularis des oberhalb gelegenen Darmstückes erlahmt bei den fruchtlosen Versuchen zur Weiterbewegung des Darminhaltes, und es tritt Kothbrechen ein. Die Darreichung von Opiaten war in diesem wie in den früheren Fällen ohne Erfolg. Von den vier Patienten, die ich operirte, genasen drei. Bemerken möchte ich noch, dass Naunyn in seinem sonst ausgezeichneten Werk über die Gallensteine von der Operation bei Gallensteinileus abräth, da von 13 Operirten 12 gestorben und nur einer genesen sei. Dies ist nach den neueren Erfahrungen nicht ganz richtig. Was die Diagnose anbelangt, so glaube ich, dass es überhaupt sehr schwer ist, mit apodictischer Gewissheit zu sagen: es handelt sich um einen Gallensteinileus; und für noch viel schwerer halte ich es, daraufhin eine Behandlung zu bauen, etwa derart, dass man sagte: wenn es ein Gallensteinileus ist, dann operire ich nicht, sondern warte ab. Nur mit Wahrschein-

Digitized by Google

lichkeit kann man aus der Anamnese und gewissen typischen Erscheinungen auf einen Gallenstein als Ursache der Darmocclusion schliessen. Die Entscheidung, ob und wann zu operiren ist, muss in jedem Falle je nach dem Erfolge oder Nichterfolge der exspectativen Behandlung sowie nach den Symptomen gefällt werden. Wenn ein Patient sieben Tage lang Darmverschluss hat und vier Tage lang kothiges Erbrechen, ohne dass die bisherige Behandlung Nutzen schaffte, dann ist es jedenfalls Zeit zu operiren. Denn bei weiterem Abwarten kann jeden Augenblick Collaps eintreten.

Digitized by Google

Die Mundseuche des Menschen und Maul- und Klauenseuche der Rinder.[1])

Von

Dr. **Siegel** in Britz.

Der von Herrn Geheimrath Rose soeben besprochene Fall von Glossitis[2]) gehört zu einer Kategorie von Zungenentzündungen, wie sie regelmässig bei einer Krankheit vorkommen, welche im allgemeinen ziemlich unbekannt und selten, z. Th. unter anderem Namen beschrieben, im Gebiete meiner Praxis in einem Vororte Berlins im Laufe der letzten Jahre sich zeitweise zu einer grossen Epidemie entwickelt hatte. Es ist die Aphthenseuche oder Maul- und Klauenseuche beim Menschen. Bei dieser Krankheit ist die Zunge regelmässig geschwollen. Eine so monströse Schwellung wie in dem eben besprochenen Falle, in welchem die Erscheinungen von seiten der Zunge so erheblich waren, dass sie das Gesammtbild der Krankheit auszumachen schienen, habe ich im ganzen sechsmal beobachtet. Von diesen sechs Patienten sind zwei gestorben, nicht infolge von Erstickung durch die Zungenschwellung, sondern unter denselben Erscheinungen einer allgemeinen Septikämie, wie auch der vorliegende Fall. Von den vier genesenen Kranken haben drei die Krankheit überstanden, ohne dass die Zungenentzündung specielle Folgen im Munde hinterlassen hätte. Ein Mann jedoch, welchen

[1]) Siehe die Verhandlungen im I. Theil dieses Bandes, p. 54.

[2]) Es handelte sich um eine Frau aus meiner Praxis, welche, mit hochgradiger Zungenschwellung in das Krankenhaus Bethanien gebracht, dort starb, und bei welcher die Diagnose erst durch Nachweis der Mundseuchenbacillen in der Leiche gestellt werden konnte.

Digitized by Google

ich Ihnen sofort zeigen werde, hat derartige Veränderungen davongetragen, die ihn zu einem Unicum in dieser Beziehung machen. Sie sehen von der Zunge nur noch einen schwer beweglichen Stumpf, der übrige Theil ist während der Krankheit durch den dauernden Druck der Zähne, über welche er etwa 2 cm hervorragte, nekrotisch geworden und eines Tages abgefallen. Ausserdem finden Sie eine sehr auffällige Retraction des Zahnfleisches, so dass die Zähne bis auf die Spitzen der Wurzeln entblösst sind. Das Zahnfleisch war während der Krankheit wie beim Scorbut derartig geschwollen, dass es die Zähne vollständig überdeckte, und hat sich schliesslich wie eine Narbe retrahirt. Schliesslich ist noch eine Ankylose des Kiefers übriggeblieben, sei es infolge von regressiven Veränderungen im Gelenkapparat oder narbiger Retraction im Unterhautbinde- oder Muskelgewebe.

So weit, m. H., glaube ich, werden Sie als Chirurgen mir Ihr Interesse entgegengebracht haben; ich glaube aber, dass Sie sich auch für die ätiologischen Forschungen einer Krankheit interessiren werden, welche in ihren Symptomen nicht so selten, wie Sie sehen, chirurgische Eingriffe erforderlich machen kann.

Ich habe im Jahre 1891 in der Deutschen medicinischen Wochenschrift eine Arbeit erscheinen lassen unter dem Titel: Die Mundseuche des Menschen, deren Identität mit der Maul- und Klauenseuche der Hausthiere und beider Krankheiten gemeinsamer Erreger. Den Inhalt dieser Arbeit werde ich Ihnen kurz recapituliren. Ich beschrieb das Vorkommen einer grossen Epidemie im Gebiete meiner Praxis, in welcher eine typhusartige Erkrankung mit eigenthümlichen, bisher noch nicht beschriebenen, zum Theil an Scorbut erinnernden Symptomen. Es zeigten sich Bläschen an den Lippen, an den Nasenöffnungen, im Munde, an der Zunge, überhaupt eine Entzündung der ganzen Mundschleimhaut, verbunden mit hochgradiger Prostration, sehr heftigen Schwindelanfällen, Obstipation und Magen-Leberschmerzen. Ausserdem kamen Blutungen aus Nase, Mund, Darm, Blase und Nieren vor; in der Haut Blutungen von Petechien bis zu faustgrossen Hämatomen. Der Gesammteindruck erinnerte stark an Typhus abdominalis, nur dass das Fieber verhältnissmässig niedrig, immer atypisch oder gar nicht vorhanden war. Ausserdem war charakteristisch eine in sehr vielen Fällen äusserst lange Dauer der Krankheit und eine verhältnissmässig hohe Mortalität. Alle Versuche, eine Diagnose zu

Digitized by Google

stellen, scheiterten, auch andere zu Hülfe gerufene Aerzte konnten das Krankheitsbild nicht deuten, bis es mir gelang, durch bacteriologische Arbeit die Diagnose auf eine überraschende Art zu lösen. Ich hatte nämlich bei einer Reihe von Sectionen in sämmtlichen Organen, besonders in Niere und Leber ein Bacterium von specifischer Morphologie gefunden, welches, auf die gebräuchlichen kleinen Thierarten verimpft, keine Reaction hervorrief. Erst als ich Schweine und Kälber impfte, erhielt ich Bläschenausschlag am Maule, und wurde diese Krankheit von Sachverständigen als Maul- und Klauenseuche erklärt. In den Organen der Thiere fanden sich dieselben Bacterien. Nun war das menschliche Krankheitsbild klar. Die Maul- und Klauenseuche hatte um dieselbe Zeit bei den Rindern in Deutschland eine enorme Ausdehnung erreicht, und gerade in meiner Ortschaft befanden sich grosse Molkereien, so dass der Uebergang von Thier zu Mensch und bei den äusserst ungünstigen hygienischen Verhältnissen des Ortes die weitere Uebertragung von Mensch zu Mensch erklärt war. Bei dieser letzteren Uebertragung muss sich die Virulenz bedeutend gesteigert haben. Soweit hatte ich meine Beobachtungen bis zum Jahre 1891 veröffentlicht.

Seitdem ist es mir gelungen, meine Beobachtungen zu erweitern, als auch meine damals über die Aetiologie aufgestellten Behauptungen durch eine Reihe von unanfechtbaren Beweisen festzustellen. Eine grosse allgemeine Epidemie, wie Pocken und Cholera, erlischt niemals plötzlich. Eine ganze Zeit lang tritt hier und da im Gebiete derselben ein mehr oder minder schwerer Fall derselben Krankheit hervor; so auch bei der von mir beobachteten Aphthenseuche. Meine Statistik für das Jahr 1892 zeigt für Januar und Februar nur sehr wenige Fälle. Im März jedoch behandelte ich 46, von denen 5 starben.

Im April waren 21 Personen erkrankt mit zwei Todesfällen, im Mai 20 mit drei Todten, im Juni 30 und ein Todesfall, im Juli 25 Kranke, im August 17 Patienten mit einem Todesfall, im September 19 Kranke und ein Todter, im October 16 mit drei Todesfällen, im November und December beobachtete ich keine ausgesprochenen Krankheitsfälle. Von diesen Krankheitsfällen kam ziemlich die Hälfte auf Erwachsene, die andere auf Kinder. Männer und Frauen waren in gleicher Zahl erkrankt. Von den 16 Todesfällen waren elf Kinder, drei Männer und zwei Frauen. Es starben also von 192 schwer erkrankten Personen 16, d. h. 8,5 %, ein

Digitized by Google

Procentsatz, welcher, wenn er auch nicht gerade eine gefährliche Höhe erreicht, so dennoch dem Procentsatz einer leichten Pockenepidemie, wie sie z. B. im Jahre 1881 in Berlin vorkam, mit 13,5 % ziemlich nahe kommt. Im Jahre 1893 beobachtete ich im Mai und Juni ein leichtes Aufflackern der Epidemie. Es kamen aber im ganzen nur sechs Todesfälle zu meiner Kenntniss, von denen vier secirt wurden. In den Organen der Secirten fanden sich wiederum dieselben schon früher beschriebenen Bacterien.

Die in meiner ersten Arbeit aufgestellte Symptomatologie hätte ich im grossen und ganzen aufrecht zu halten. Als besondere Localisation sind mir in letzter Zeit noch aufgefallen der Ausbruch der Aphthenbläschen an den Brüsten stillender Frauen, sowie an den Präputien und Schamlippen Erwachsener sowohl wie Kinder. Da diese Bläschen gewöhnlich in Geschwüre übergehen, so können sie sehr bedenkliche Verwechselungen mit Syphilis hervorrufen. Diese Localisation kann ein Primäraffect sein wie bei Lues; häufiger jedoch bilden diese Orte den Locus praedilectionis, was mir bei solchen Fällen klar wurde, in denen nach wochenlanger Dauer der Krankheit die Bläschenbildung an diesen Stellen sich den übrigen Erscheinungen hinzugesellte. Einige male fand ich die Bläschenbildung ausser am Munde an Conjunctiva und Cornea. Diese Complicationen hatten gewöhnlich eine für das Auge sehr ungünstige Prognose. Diese Complicationen stehen übrigens im allgemeinen in Uebereinstimmung mit denjenigen, welche bei den mit dieser Krankheit behafteten Thieren schon längst beobachtet worden sind. Bildeten sich auf dem weichen Gaumen und den Tonsillen die Bläschen resp. Geschwüre, so konnte leicht eine Verwechselung mit Diphtherie vorkommen. Jedoch fanden sich Diphtheriebacillen niemals bei dieser Affection. Sind die Exantheme nicht allein auf Gesicht und Mund beschränkt, sondern über den ganzen Körper verbreitet, wie es in einigen Fällen beobachtet wurde, so können leicht Verwechselungen mit Masern, Scharlach, Flecktyphus etc. vorkommen. Jedoch giebt in diesen Fällen immer das Verhalten der Temperatur Aufschluss über das Wesen dieses Ausschlages. Wenn es auch eigentlich selbstverständlich ist, so möchte ich doch noch anführen, dass in manchen Fällen eine Doppelinfection stattfindet, indem grosse Geschwüre im Munde die Eingangspforte für Streptococcen bilden, welche eine starke Schwellung der zugehörigen Halslymphdrüsen bedingen. Das Bild erinnert

Digitized by Google

dann stark an die bekannte Angina Ludowici. Bei einer Section dieser Art wurden in den Drüsen am Halse mehrere Streptococcenarten gefunden, während in Leber und Niere das specifische Bacterium sich in Reincultur befand. Man kann die Hauptsymptome dieser Krankheit in drei grosse Gruppen theilen: intestinale, cutane und pectorale Form. Die intestinale Form ist bei weitem die häufigste. Bei einer sehr grossen Anzahl von Kranken, besonders bei Erwachsenen, imponirt das ganze Krankheitsbild wie ein sich wochenlang hinziehender Magendarmkatarrh mit erheblicher Prostration, dessen Aetiologie stets dunkel bleibt, wenn man nicht zufällig den Fall schon in den ersten Tagen in Behandlung bekam und Bläschenbildung im oder am Munde beobachten konnte. Meistentheils verräth die fast stets vorhandene Schwellung der Zunge (die Zahneindrücke sind stark ausgeprägt) die Mitbetheiligung der Mundschleimhaut. Ich habe mich des Gedankens nicht erwehren können, dass gewiss auch an anderen Orten manche Fälle von Aphthenseuche zur Behandlung gekommen sind, welche als Magendarmkatarrhe oder kryptogene Sepsis registrirt wurden. Verwechselungen mit Typhus abdominalis und Influenza in Ermangelung einer anderen Diagnose habe ich sowohl in der Privatpraxis als auch bei Kranken, welche in Anstalten aufgenommen werden mussten, beobachtet.

Auf die Therapie dieser Krankheit bin ich in der ersten Arbeit nicht eingegangen. Ich hatte mich damals darauf beschränkt, ganze Reihen von Krankheitsfällen mit je einem bestimmten Medicament zu behandeln, um auf diese Weise ein specifisches Mittel zu finden. So probirte ich ausser den neueren Antifebrilen auch die gegen Scorbut in alten und neuen Werken empfohlenen Medicamente von der Citronensäure bis zum Decoctum cochleariae. Nach consequentem Suchen fand ich, dass salicylsaures Natron als inneres Mittel gegeben, fast eine gleiche specifische Wirkung wie bei Gelenkrheumatismus ausübt, auch das mir von der Firma v. Heyden in Radebeul bei Dresden in grossen Mengen zur Verfügung gestellte Natrium dithiosalicylicum hatte ein sehr günstiges Resultat. Bei letzterem Mittel wirkte der Schwefelgehalt bei der stets vorhandenen Obstipation ausserdem abführend. Als äusseres Mittel gegen die Aphthengeschwüre im Munde bewährte sich Argentum nitricum am besten. In letzter Zeit habe ich vielfach Blutentziehungen unternommen mit sehr günstigem Resultat. Ob

Digitized by Google

nicht dieses Mittel allein gerade bei infectiösen Erkrankungen des Blutes in grösserem Maasse wieder einzuführen wäre, erscheint mir sehr discutabel. Steht es doch mit unseren modernen Anschauungen über Blutinfection und Regeneration durchaus im Einklang.

Bei der grossen Ausdehnung, welche die Maul- und Klauenseuche auch im Jahre 1892 in Deutschland und Europa gefunden hatte, glaubte ich mich der Hoffnung hingeben zu können, dass im Laufe der Zeit auch von anderer Seite ähnliche Beobachtungen wie die meinigen zur Meldung kommen würden. Dies ist nicht der Fall gewesen, wenigstens nur in sehr bescheidenem Maasse. Hierfür kann man zweierlei Erklärungen annehmen. Auch in früheren Zeiten sind grössere locale Epidemieen von Aphthenseuche mit schwerem Verlaufe vorgekommen. Z. B. erwähnt Röll in seinem Lehrbuche: „Die Thierseuchen", eine von Huslin beschriebene Epidemie, in der von 1000 Einwohnern eines Ortes während der gleichzeitig bestehenden Maul- und Klauenseuche beim Rindvieh 23 Personen infolge dieser Krankheit starben. Trotzdem blieben solche Beschreibungen nur selten, so dass man annehmen könnte, die Krankheit habe die Eigenthümlichkeit, sich von Zeit zu Zeit in besonders disponirten Orten zu local beschränkten Epidemieen auszubilden, ohne auf die Nachbarschaft überzugreifen. Andererseits ist der Gedanke nicht abzuweisen, dass thatsächlich in manchen Orten ähnliches gesehen, jedoch nicht hinreichend aufgeklärt und deswegen nicht zur schriftlichen Fixirung gekommen ist. Die von mir gefundenen, aus den letzten Jahren stammenden Mittheilungen lassen sich in zwei Abtheilungen bringen, erstens eine direkte Uebertragung von leichteren Erscheinungen direkt von Kühen. Auch hier ist, obgleich solche Fälle doch gewiss während der letzten Epidemie sehr häufig waren, die Ausbeute sehr gering. In der Zeitschrift für Milch- und Fleischhygiene 1892 beschreibt Prof. Fröhner einen Fall, in dem ein Patient durch Genuss von inficirter Butter leichte Aphthenerscheinungen davontrug. Im Juni 1892 stellte Dr. W. Levy in der dermatologischen Vereinigung einen durch Umgang mit durchseuchtem Vieh inficirten Arbeiter vor. In der Greifswalder medicinischen Gesellschaft erwähnte im November 1892 Ollmann eine Dame, welche durch Milchgenuss erkrankt war, und in derselben Sitzung berichtete Prof. Mosler die Erkrankungen einer Schlächterfrau sowie eines Schlächterlehrlinges, welche der Infection durch Rindviehfleisch

Digitized by Google

höchst verdächtig waren. Eine zweite Reihe von Krankheitsbeschreibungen des letzten Jahres, welche nach meiner Ansicht hierher gehören, sind die als Scorbut bezeichneten. Wie ich schon in meiner ersten Arbeit ausführte, fanden sich unter den schweren Fällen von Aphthenseuche eine grosse Reihe, welche sich mit dem bis jetzt Scorbut genannten Symptomencomplex durchaus deckten und dennoch bei der Section den bestimmten bacteriologischen Nachweis ihrer Entstehung durch Aphtheninfection ergaben. So soll nach einer Zeitungsnotiz im Juli 1892 in Ssamara, einem russischen Nothstandsbezirke, der Scorbut einen ungeheuren Umfang genommen haben. Dass in denselben Gebieten die Maul- und Klauenseuche beim Vieh herrschte, war bekannt. Ferner beschreibt Heubner in den Jahrbüchern für Kinderheilkunde 1892 eine scorbutartige Erkrankung der Säuglinge, welche mit deutlichen scorbutartigen Munderscheinungen einherging. Schliesslich soll nach einer Zeitungsnotiz im Juni 1892 in der Charité ein 70jähriger Mann mit sehr deutlichem Scorbut von Geheimrath Gerhardt vorgestellt sein, bei dem die Ursache dieser Erkrankung vollständig räthselhaft blieb. Von Sectionsbefunden und bacteriologischen Untersuchungen der Leichen derartig Erkrankter habe ich nirgends etwas gefunden. Schliesslich möchte ich noch die nach meiner Ansicht hierher gehörige Beobachtung des Zahnarztes Dr. Ritter in der allgemeinen medicinischen Centralzeitung erwähnen. Es wird von ihm eine in der Zeit von 1891 bis 1892 vielfach beobachtete auffällige Erkrankung des Zahnfleisches mit influenzaartigen Allgemeinsymptomen beschrieben. Im Juni 1893 berichtete Herr Dr. Boas im Verein für innere Medicin von einer kleinen von ihm beobachteten Epidemie in Berlin, und bei derselben Gelegenheit konnte Herr Geheimrath Lewin bestätigen, dass er mehrere Fälle von schankerartigen Aphthenaffectionen an den Geschlechtstheilen in letzter Zeit behandelt habe. Ich bin überhaupt der Ueberzeugung, dass in Berlin eine nicht geringe Anzahl von Aphthenerkrankungen vorgekommen sind, welche zum Theil, besonders die chronischen Formen, nicht erkannt sind.

In derselben Sitzung der chirurgischen Gesellschaft, in der dieser Vortrag gehalten wurde, berichtete im Anschluss an denselben Herr Prof. Lindner, dass er im Augustahospital vor kurzem auf einer Station eine ganze Reihe einer infectiösen Mundentzündung beobachtet habe. Die Krankheit sei durch einen

Digitized by Google

Patienten hereingebracht und habe sich auf die benachbarten Betten fortgepflanzt. Die Diagnose sei damals unklar gewesen, jetzt glaube er bestimmt, es habe sich auch hier um Mundseuche gehandelt.

Bei den innigen Beziehungen, welche die Aphthenerkrankungen sowohl der Menschen wie der Rinder zu einander haben, muss es auch den Mediciner interessiren, über die Ausdehnung und Bedeutung dieser Thierseuche etwas zu erfahren. Nahm man in den letzten Jahren ein Kreisblatt in die Hand, so verging wenigstens in den um Berlin liegenden Kreisen kaum ein Tag, an dem nicht eine oder mehrere officielle Meldungen vom Ausbruch der Maul- und Klauenseuche oder Polizeibestimmungen zur Bekämpfung derselben zu lesen waren. Auch in Berlin blieben nur wenige Ställe verschont. Die Seuche hatte im Jahre 1891/1892 einen ungeheuren Umfang genommen. Nach den Veröffentlichungen des Kaiserlichen Gesundheitsamtes waren erkrankt im III. Quartal 1891 75 688 Rinder, im IV. Quartal 1891 140 589 Rinder, im I. Quartal 1892 187 507 Rinder, im II. Quartal 1892 189 551 Rinder u. s. w. Es wird von erfahrenen Landwirthen auf jedes erkrankte Vieh ein Verlust von 40 Mark gerechnet. So kommen im Laufe eines Jahres enorme Summen heraus, welche in gar keinem Verhältniss zu den Verlustzahlen irgend einer anderen Seuche stehen. So berechnet Obermedicinalrath Dr. Lorenz nach einem in Darmstadt gehaltenen Vortrage den Verlust der Landwirthschaft für Deutschland im Jahre 1891 auf mindestens 17 640 000 Mark, während die aus Anlass anderer Seuchen gewährten Entschädigungen innerhalb des Deutschen Reiches von 1886—1890 zusammen nur 3 774 573 Mark betragen. Wer wie Verfasser auf dem Lande lebt und Beobachtungen anstellt, muss sich sagen, dass die Anordnungen des Seuchengesetzes von 1891 bei einer grossen Epidemie ganz werthlos sind. Ebenso würde die Seuche ihren Verlauf nehmen, wenn der sehr kostspielige Apparat des Gesetzes nicht in Anwendung käme. Die in den letzten Jahren hinzugekommenen Bestimmungen, z. B. die vom 30. Mai 1892 betreffend die Rückgabe der Magermilch von den Molkereigenossenschaften, werden daran nichts ändern, ebenso wenig wie das Verbot der Märkte. Es giebt meiner Ansicht nach nur ein Hauptmittel, die Seuche zu beschränken, das ist die gesetzliche Bestimmung, dass das erkrankte Vieh ebenso wie bei Lungenseuche getödtet werden muss

Digitized by Google

und eine durch gegenseitige Versicherung aufzubringende Entschädigung gezahlt wird. Damit würde die Verheimlichung oder nicht rechtzeitige Meldung, die Hauptursache der Weiterverbreitung, und durch die Tödtung die Beschränkung auf einen Ort erreicht werden. Einen sehr heilsamen Einfluss zur Bekämpfung dieser Seuche würde auch eine Maassregel ausüben, wenn die Aerzte im Interesse ihrer Patienten nicht mit der Untersuchung der Milch auf ihren Fettgehalt auf dem Markte zufrieden wären, sondern eine tägliche Controlle sämmtlicher milchliefernden Ställe auf Reinlichkeit und Gesundheit des Viehes verlangten. Erwähnen will ich noch, dass von verschiedenen Seiten einer Serumimpfung das Wort gesprochen wurde, um die Thiere in Seuchenzeiten zu immunisiren. Mag man nun günstig oder ungünstig über diese neue Heilmethode denken, in diesem Falle kann dieselbe jedenfalls nicht in Betracht kommen. Das Blut solchen Thieren, welche die Krankheit überstanden haben, zu entnehmen, ist nicht angängig, weil man viel zu grosse Mengen brauchen würde. Serum von höherem Heilwerthe durch systematische Einspritzungen von Reinculturen zu erreichen, ist nicht möglich, weil die geimpften Thiere, wie ich mich überzeugt habe, sich bei öfteren Einspritzungen nicht wieder erholen und wie schon häufig bei einmaliger natürlicher Infection chronisch krank werden. Ferner ist es auch nicht möglich, abgeschwächte Reinculturen zur Schutzimpfung zu benutzen, da solche kleineren Thierarten, welche auf geringe Mengen reagiren und zur Abstimmung des Virulenzgrades dienen könnten, nicht existiren. Es blieben noch übrig Versuche mit Extractivstoffen der Reinculturen wie Tuberkulin. Jedoch dürften sich diese Impfungen wohl mehr zur Diagnosticirung latenter Fälle nach Art des Mallein als zum Schutze gegen Infection eignen.

Die Bestätigung der Richtigkeit des von mir gefundenen bacteriologischen Befundes ist mir auf verschiedene Weise gelungen. Zunächst erwähne ich Sectionen menschlicher Leichen, welche von anderer Seite gemacht wurden. Im Jahre 1892 schickte ich mehrere Fälle von schweren Aphthenerkrankungen in das Krankenhaus am Urban, wo sich Herr Prof. Fraenkel in liebenswürdiger Weise für den Verlauf der Krankheit interessirte. In den inneren Organen des dort verstorbenen Knaben Schwarz vermochte der damalige Prosector des Institutes, Herr Dr. Troje, sowohl im Ausstrich als auch in Culturen Bacterien nachzuweisen, welche mit den von

Digitized by Google

mir beschriebenen identisch waren. Ebenso gelang es Herrn Dr. Troje kurz darauf, aus der Niere eines von mir secirten Kindes, Hofmann, welche ich ihm frisch übergeben hatte, dieselben Bacterien zu züchten. Im November 1892 starb in demselben Krankenhause ein von mir geschicktes Kind, Erna Ruff. In den inneren Organen, besonders in Leber und Nieren wurden dieselben Bacterien in grossen Mengen gefunden. Ich lasse eine Abschrift des Sectionsprotokolles folgen, des einzigen etwas ausführlicheren, welches ich bis jetzt erreichen konnte, da die von mir in der Privatpraxis gemachten Sectionen sich aus naheliegenden Gründen auf die Herausnahme einiger Bauchorgane beschränken mussten: „Herz ohne Veränderungen, in den serösen Höhlen kein abnormer Inhalt, Lungen im allgemeinen normal mit wenig atelektatischen Heerden im linken Unterlappen. Milz von normaler Grösse; Oberfläche gesprenkelt, abwechselnd roth und hellgelbroth, auf dem Durchschnitt ebenfalls unregelmässige Färbung, theils gelb, theils roth. Follikel nicht sichtbar. Darm zeigt im Verlaufe des Dickdarmes Schwellung der Solitärfollikel, welche zum grössten Theil an der Kuppe oberflächlich ulcerirt sind. Farbe rosaroth. Im Dünndarm im unteren Theile sind die Peyer'schen Plaques ebenfalls geschwollen und geröthet. Die Mesenterialdrüsen sind geschwollen, auf dem Durchschnitt blassroth. Leber gross, weich, Oberfläche marmorirt. Auf dem Durchschnitt sind Gruppen von Acinis mehr hellgelb, von einem dunkelrothen Hof eingefasst, so dass hierdurch ein marmorirtes Aussehen entsteht. Nieren weich, von normaler Grösse, blassroth, ohne Heerderkrankungen. Geschlechtsorgane ohne Veränderung, ebenso Halsorgane normal. An den äusseren Geschlechtstheilen bedeutende Schwellung der Haut, welche dunkelrothbraune Verfärbung zeigt; an den Lippen, besonders oben, Ulcerationen mit hämorrhagischem Belag. Am Abdomen links unter dem Nabel eine kleine erbsengrosse Blase mit rothem Hofe. An der Haut des Bauches mehrere Hämorrhagieen."

Ich füge hinzu, dass das noch lebende, etwa zweijährige Kind äusserlich am Munde und an den Geschlechtstheilen Aphthenbläschen zeigte. Es ging in acht Tagen unter den Erscheinungen einer Darmentzündung zugrunde. In derselben Familie waren noch mehrere ältere Knaben erkrankt, welche jedoch geheilt wurden.

Im Juni 1893 starb die hier von mir besprochene, mit starker Glossitis behaftete Frau im Krankenhause Bethanien. Aus den

Digitized by Google

inneren Organen, besonders der Niere, liessen sich specifische Bacterien züchten.

Wenn nun auch nach diesen übereinstimmenden bacteriologischen Befunden, zu denen noch eine ganze Reihe von Sectionen in meiner Privatpraxis kommt, kein Zweifel darüber herrschen kann, dass sich in den inneren Organen der im acuten Stadium der Aphthenseuche verstorbenen Menschen ein specifisches Bacterium von eigenthümlicher Morphologie findet, so könnten doch Bedenken erhoben werden, ob dieses Bacterium trotz seines regelmässigen Vorkommens bei dieser Krankheit in ursächlichem Zusammenhange mit derselben stände. Diese Frage kann, obgleich das regelmässige Vorkommen eines Bacteriums ja ebenso wie beim Typhus schon allein genügen könnte, um seine Bedeutung festzustellen, endgültig nur durch Thierversuche erledigt werden. Wie ich schon in meiner ersten Arbeit erwähnte, sind kleinere Versuchsthiere, mit Ausnahme der Tauben, welche jedoch auch keine äusseren Krankheitserscheinungen zeigen, nicht inficirbar. Ich hatte damals schon zwei Kälber intraperitoneal mit Reinculturen geimpft und nach mehreren Tagen Bläschenausschlag an den Nasenlöchern erzeugt. Die Thiere waren zugrunde gegangen und zeigten in den inneren Organen wiederum das specifische Bacterium in Reincultur. Diesen Versuch am Kalbe hoffte ich nun vor bekannten Sachverständigen wiederholen zu können, um die Bedeutung der Versuche zu heben, und wandte mich deswegen an den damaligen Rector der thierärztlichen Hochschule Prof. Dieckerhoff. Erst auf vielfaches Bitten wurden mir einige Thiere zur Verfügung gestellt. Gleich nach der Impfung erfuhr ich jedoch, dass das einzige mir gegebene Kalb einige Wochen vorher zu einem Versuche der Uebertragung der Maul- und Klauenseuche mit Maulschleim eines erkrankten Thieres gedient hatte und thatsächlich auch erkrankt gewesen sei. Dieses Thier war also für mich nicht brauchbar. Mehrere kleine Schweine, die man mir ausserdem zur Verfügung stellte, konnten auch nicht mit grosser Aussicht auf Erfolg geimpft werden, da dieselben sich in der Genesung von der Schweineseuche befanden, also noch krank waren. Natürlich konnten diese Thiere nach aller Wahrscheinlichkeit keine Aphthenbläschen zeigen. Ob sie trotzdem innerlich inficirt waren, wurde nicht festgestellt, da trotz meines Wunsches kein Thier getödtet wurde.

Herr Dieckerhoff versprach mir, nachdem er sich des schon

Digitized by Google

früher mit dem Kalbe vorgenommenen Infectionsversuches erinnerte, sofort zwei ganz gesunde Kälber aufzustellen, hat aber leider, obgleich ich selbst die Kosten zu tragen mich erboten hatte, sein Versprechen, trotz mehrfachen Erinnerns meinerseits, nicht gehalten. Auf diese Weise konnte ich also diese Infectionsversuche vor Zeugen nicht wiederholen.

Es gab noch einen andern Weg, die Specificität der von mir bei Menschen gefundenen Bacterien nachzuweisen, nämlich wenn es mir gelingen würde, bei Rindern mit Maul- nnd Klauenseuche in den inneren Organen dieselben Bacterien nachzuweisen. In dieser Beziehung kam mir ein Zufall sehr zu statten. Herr Dr. Christmann in Zornhof, ein bekannter Bacteriologe, hatte sich von mir eine Reincultur schicken lassen und bestätigte mir in einem Briefe, dass er aus den Organen einer im acuten Stadium der Maul- und Klauenseuche gestorbenen Kuh ein Bacterium gezüchtet habe, das mit dem meinigen von Menschen gezüchteten identisch war. Bald darauf hatte ich das Glück, die Organe einer Kuh, welche am dritten Tage einer schweren Erkrankung an Maul- und Klauenseuche geschlachtet wurde, zu erhalten, und konnte in denselben sowohl selbst dasselbe Bacterium nachweisen, als auch gelang es Herrn Oberrossarzt Tröster, dem Vorsteher des bacteriologischen Laboratoriums der Militärrossarztschule, aus den ihm frisch überreichten Organen das specifische Bacterium zu züchten, dessen Identität mit dem vom menschlichen sowohl morphologisch als auch im Wachsthum Herr Tröster ausdrücklich bestätigen konnte. Auf den Rath dieses Herrn machte ich noch eine Reihe von Impfversuchen bei ausgewachsenen Rindern, um nicht allein Kälber geimpft zu haben, welche spontan verhältnissmässig selten erkranken. Ich impfte zu dem Zwecke drei Kühe, welche ich nacheinander in einen eigens zu dem Zwecke gemietheten Stall einstellte. Die Impfungen wurden in der Weise ausgeführt, dass der Inhalt eines Erlenmeier'schen Kölbchens Bouilloncultur in die Bauchhöhle gespritzt wurde. Kuh I erhielt zweimal eine Einspritzung, reagirte aber nur mit leichten Fiebersteigerungen auf jede Einspritzung. In den Organen des am sechsten Tage getödteten Thieres fand sich nicht eine Spur von Bacterien; jedoch wurde an sämmtlichen Klauen eine grosse Menge von in Vernarbung befindlichen Geschwüren gefunden. Das Thier hatte also, was ich nicht gewusst hatte, die Seuche kurz vorher überstanden und war, da es an-

Digitized by Google

scheinend eine schwere Erkrankung durchgemacht hatte, vollständig immun geworden.

Kuh II war ein sehr altes Thier, so dass man a priori annehmen musste, dass es sich zu einem solchen Versuche wenig eignen würde, da sämmtliche älteren Rinder in den letzten Jahren mit Wahrscheinlichkeit die Seuche überstanden hatten. Die alte Kuh reagirte nur durch eine ganz geringe Temperatursteigerung auf die Einverleibung der Cultur. In den Organen fand sich wiederum nichts.

Kuh III war eine tragende Ferse, $1^1/_2$ Jahre alt, also sowohl ein junges Thier, welches, wie man sehen konnte, noch nicht die Seuche überstanden hatte, als auch im tragenden Zustande besonders zur Infection geeignet. Dieses Thier reagirte in ganz anderer Weise schon in der Temperatur auf die Impfung und zeigte sogleich für mehrere Tage Fressunlust und Müdigkeit. Ich liess das Thier so lange stehen, bis sich äussere Aphthenerscheinungen zeigten. Am zehnten Tage konnte die Kuh nur schwer zum Aufstehen gebracht werden, sie hinkte beim Gehen, und ich fand auch an der Haut zwischen den Klauen beider Hinterfüsse Bläschenbildungen und Geschwüre. Nun liess ich sie tödten, da ich befürchten musste, dass sie sonst im Stalle zugrunde gehen würde. In den inneren Organen fanden sich denn auch, wie anzunehmen war, die Bacterien vor.

Ein viertes Rind, ein junger Ochse, wurde mit derselben Menge Bouillon ohne Bacterien geimpft, um festzustellen, dass nicht etwa schon die einfache Einspritzung einer bestimmten Menge Bouillon eine Fieberreaction auslöse. Das Thier reagirte, wie erwartet wurde, nicht im geringsten.

Ich will übrigens an dieser Stelle noch bemerken, dass selbst wenn dieser Versuch mit der Kuh (über zwei positive Versuche von Kälberinfection war schon in der ersten Arbeit berichtet) nicht gelungen wäre, dann noch längst nicht ein Grund vorgelegen hätte, in Anbetracht der übrigen Gründe an der Specificität dieser Bacterien zu zweifeln. Eine so kurze Reihe von Impfthieren würde immer noch, wenn die Versuche negativ ausfallen, nicht gegen die Bedeutung des Bacteriums sprechen. Ich erinnere an die Bacterien des Rothlaufes, an deren Specificität niemand zweifelt, obgleich eine Infection der Schweine mit Reinculturen sehr häufig nicht gelingt (siehe Lorenz, Rothlaufimpfungen. Centralbl. f. Bacterio-

Digitized by Google

logie 1893); zum Theil sind es Raceneigenthümlichkeiten, welche die Reaction verhindern, zum Theil eine Alteration der Reinculturen im Sinne einer Virulenzabschwächung, manchmal ohne Nachweis der Ursache.

Mit diesen Belägen und Versuchen glaube ich nun den Charakter der von mir gefundenen Bacterien als der Erreger der Maul- und Klauenseuche bei Menschen und bei Thieren unzweifelhaft nachgewiesen zu haben.

Wenn ich mir die Gründe überlege, weshalb nicht auch von anderer Seite, obgleich sehr viel danach gesucht wurde, etwas positives bis jetzt gefunden war, finde ich folgende Gesichtspunkte maassgebend: Die Bacterien sind ähnlich wie bei der Cholera mit Sicherheit nur in den ersten zehn Tagen der Erkrankung in so grosser Menge zu finden, dass man im Ausstrichpräparat mit Bestimmtheit dieselben nachweisen kann. Später sind dieselben nur durch Anlegen von Culturen, und nach sechswöchentlichem Bestehen der Krankheit überhaupt nicht mehr nachweisbar. Ferner haben sämmtliche Forscher, welche bis jetzt nach dem Erreger gesucht haben, den Fehler begangen, in den Bläschen den Erreger zu suchen. Obgleich unzweifelhaft derselbe hier vorhanden ist, so tritt er doch hier mit so vielen anderen schnellwachsenden Bacterien zusammen auf, dass ein Isoliren des wichtigen Erregers nicht möglich ist. Drittens fehlen kleine Versuchsthiere. Tauben sind auch, wie ich hier ausdrücklich betonen will, nur für grosse Mengen einer Reinculturaufschwemmung empfänglich, und Rinder zu Versuchszwecken aufzustellen, ist nicht jedermanns Sache. Schliesslich tritt eine derartige Epidemie in grösserem Umfange nur selten und dann aus naheliegenden Gründen meistentheils auf dem Lande auf.

Bekannt dürfte es sein, wie schwer auf dem Lande die Erlaubniss zu einer Section erreicht wird. Auch ich habe diese Erlaubniss fast in jedem Falle erkaufen müssen. Ausserdem hat der Landarzt im allgemeinen wohl selten die Zeit und auch die Einrichtungen, um bacteriologisch arbeiten zu können. Bei der Thierseuche liegen die Verhältnisse ähnlich. Die Bacterien kommen auch hier nur in den ersten Tagen der Erkrankung in grösserer Menge vor. Rinder starben aber wenigstens in der letzten Epidemie nur in sehr geringem Procentsatz spontan in den ersten Tagen; nur auf diese wenigen Fälle hatte sich die Aufmerksamkeit zu

Digitized by Google

richten (siehe den Fall von Dr. Christmann). Gehen die Thiere später an Marasmus zugrunde, so ist es, wie ich mich des öfteren überzeugte, nicht mehr möglich, ein Bacterium zu sehen oder zu züchten. Ebenso wird man bei geschlachtetem Vieh nur sehr selten eine bacteriologische Ausbeute erwarten können. Denn wirklich schwer acut erkrankte Thiere dürften nicht offen geschlachtet werden; folglich kommen diese nicht oder nur sehr selten, wie in dem von mir angeführten Falle, zur Beobachtung. Um übrigens einen derartigen Fall rechtzeitig zur Kenntniss zu erhalten, habe ich eine sehr hohe Prämie an diejenige Person zahlen müssen, welche mir rechtzeitig die Meldung machte. Chronisch kranke Thiere werden häufig geschlachtet, bieten aber, wie ich mich im Schlachthause überzeugte, keine bacteriologische Ausbeute. Schliesslich ist unter den praktischen Thierärzten, nach Lage der Verhältnisse noch die einzigen, welche derartige seltene brauchbare Fälle auftreiben könnten, die bacteriologische Ausbildung eine noch seltenere, als bei praktischen Aerzten, und an Hochschulinstituten werden acut schwer erkrankte Thiere wohl nur selten zur Beobachtung kommen.

Seit dem Erscheinen meiner ersten Arbeit über Aphthenseuche sind einige Arbeiten erschienen, welche die bacteriologische Seite dieser Krankheit berücksichtigen.

Im Centralblatt für Bacteriologie 1892 beschreibt Schottelius Coccen, welche aus Aphthenbläschen gezüchtet wurden. Den Beweis, dass diese Coccen die Erreger der Krankheit sind, bleibt Schottelius schuldig. Er sagt, die mit Reincultur geimpften Thiere hätten einige Tage Fieber bekommen und seien krank erschienen. Die Thiere wurden nicht getödtet und starben auch nicht nach der Impfung, ebenso wenig erschien ein Exanthem. Bacterienbefunde in inneren Organen fehlen demnach auch. Somit müssen die angeblichen Erkrankungen wohl auf Intoxication und nicht auf Infection zurückgeführt werden. Behla (Centralbl. f. Bacteriologie 1893) will amöboide Körperchen im Blut erkrankter Thiere gesehen haben. Dieselben sollen auch auf lebender Schleimhaut in Culturen, „die allerdings nicht ganz rein waren“ (letzteres erscheint kaum auffällig) gewachsen sein. Von positiven Impfungen mit diesen Culturen wird nichts berichtet. Die ganze Arbeit bringt überhaupt mehr eine Betrachtung über die möglichen Ursachen der Aphthenseuche als concrete Thatsachen, welche unsere Kenntnisse

Digitized by Google

fördern könnten. In den Annales et Bulletin de la société de médecine 1893 erschien eine Arbeit von Dr. Lermusau; in derselben wird von einer Epidemie von Aphthenseuche berichtet, in der etwa 20 Personen schwer erkrankt waren. Lermusau will auch coccenähnliche Gebilde gesehen haben. Die ganze Arbeit beweist aber so gründliche Unkenntniss in der Bacteriologie, dass man mit Ruhe von einer Kritik absehen kann. Am 16. Februar 1893 hielt Prof. Schütz vor einer Versammlung von Landwirthen in Berlin einen Vortrag über Maul- und Klauenseuche, der ich zufällig beiwohnte. Redner widmete meiner Arbeit eine sehr eingehende Besprechung, kam jedoch zu dem Schluss, dass die von mir gefundenen Bacterien nicht die Erreger der Krankheit seien, und zwar aus folgendem Grunde: Nach meiner Behauptung seien Tauben empfänglich für „kleinste Dosen" der Bacterien. Ich hätte nun Tauben mit durchseuchter Milch geimpft und keine Infection der Organe erzielen können, folglich seien meine Bacterien nicht die Erreger der Seuche. Diese Deduction scheint richtig zu sein, wenn die Voraussetzung nicht irrthümlich wäre. Ich habe leider nur constatiren können, dass Tauben nur für grössere Mengen von Reinculturen empfänglich sind, und habe selbst diese Erklärung für die Milchversuche angeführt. Damit fällt die Kritik von selbst.[1])

Zum Schluss möchte ich noch betonen, dass wir es in der Aphthenseuche mit einer Krankheit zu thun haben, welche sowohl wegen der nahen Beziehung zu einer Thierseuche, als auch wegen der besonders in den chronischen Formen auftretenden, sehr mannigfaltigen Complicationen von Seiten fast sämmtlicher Organe mit einer grossen menschlichen Infectionskrankheit zu thun haben, welche gewiss ein allgemeineres Interesse beanspruchen könnte.

[1]) Bei Durchsicht der Correcturbogen füge ich hinzu, dass vor kurzem in den Arbeiten des kaiserlichen Gesundheitsamtes von Stabsarzt Dr. Kurth eine Arbeit über Maul- und Klauenseuche erschien. Kurth, welcher aus dem Inhalte der Bläschen der Rinder züchtete, erhielt neben vielen anderen Bacterien regelmässig eine Streptococcenart, welche er Streptococcus involutus nennt, und hält dieselbe für den eventuellen Erreger, obgleich alle Impfversuche negativ blieben. Aus seiner Kritik meiner ersten Arbeit scheint mir ein Einwand beachtenswerth zu sein, nämlich, dass ich meine Bacterien bislang nicht aus den Organen spontan erkrankter Rinder gezüchtet hätte. Dieser Einwand ist aber mit der vorliegenden Arbeit auch erledigt, wobei zugleich die Gründe angegeben sind, warum derartige Züchtungen zu den grössten Seltenheiten gehören müssen.

Digitized by Google

Wenn es auch vorläufig scheint, als ob diese Epidemie sich nur auf besonders günstige Ortschaften beschränkt hätte, so ist doch nach Analogie anderer Seuchen der Gedanke nicht von der Hand zu weisen, dass dieselbe Krankheit bei einer Wiederkehr auch über grössere Gebiete sich ausdehnen könnte und in die Classe der grossen Volksseuchen gerechnet werden müsste. Im Jahre 1893 scheint die Maul- und Klauenseuche in Deutschland beim Vieh so

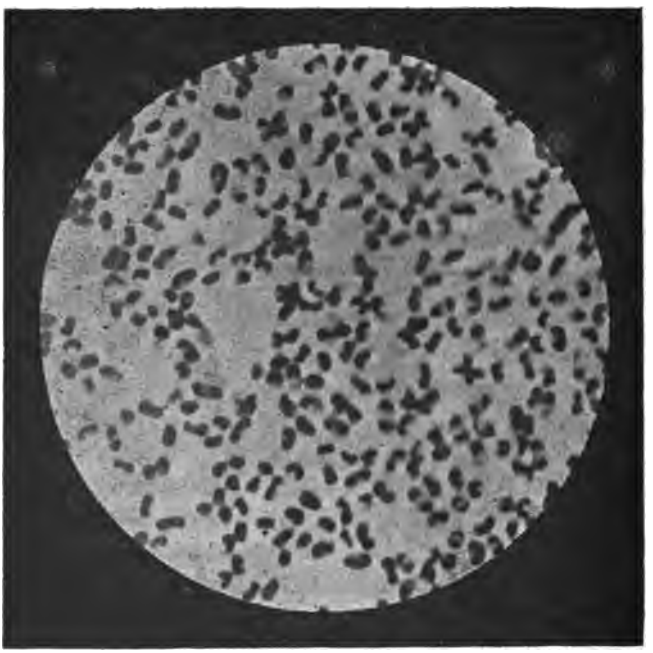

ziemlich erloschen zu sein. Ob nun nach dem Aufhören eines fortwährenden Importes frischen Ansteckungsstoffes von Seiten des Viehes bei Menschen die Fähigkeit der fortgesetzten Uebertragung ohne Auffrischung erhalten bleiben wird, das erscheint mir jetzt ein interessantes Problem zu sein, welches ich nach längerer Beobachtung zu lösen hoffe.

Nachtrag. Wie mir von vielen Seiten mitgetheilt wurde, ist es nach der nicht gerade scharf ausgeführten Copie des Photogramms der Reincultur, wie sie in der ersten Arbeit dargestellt

Digitized by Google

war, nicht möglich, die charakteristische Form des Bacteriums zu erkennen. Ich habe deswegen an dieser Stelle eine bessere Vervielfältigung einschalten lassen und wiederhole kurz die charakteristischen Merkmale des Erregers. Das Bacterium findet sich in den inneren Organen, besonders Leber und Niere, schwer erkrankter Menschen und Rinder mit Bestimmtheit in den ersten zehn Tagen, später selten. Im Blut war es nur äusserst selten nachweisbar. Die Bacterien sind kurze Stäbchen resp. gestreckte Coccen von etwa 0,5—0,7 μ Länge, in der Mitte derselben findet sich regelmässig eine schwach gefärbte Partie, während die Pole Farbstoffe stärker annehmen. Diese Art der Färbung lässt keine Verwechselung mit anderen Bacterien zu. Manchmal wachsen dieselben zu Scheinfäden aus. Beweglichkeit fehlt. Das Bacterium wächst in Gelatine ohne Verflüssigung, auf Platten in Form von kleinen, scharfrandigen, bläulich-weissen, später in gelblich schimmernden Colonieen; im Stich verflüssigt es nicht und zeigt an der Oberfläche einen zarten, bläulichen Belag. Ausserdem wächst es auf Agar, Blutserum, Kartoffeln und Bouillon. Das Wachsthum ist verhältnissmässig langsam. Die Gram'sche Färbung gelingt nicht. Verimpfbar ist das Bacterium in grossen Mengen auf junge Tauben, welche krank werden und häufig zugrunde gehen. Ausserdem auf Rinder, Schweine, Ziegen, jedoch nur in grossen Mengen einverleibt. Der Erfolg, wenigstens das Auftreten von äusseren Aphthenerscheinungen ist nicht regelmässig.

Digitized by Google

Aus dem Städtischen Krankenhause am Urban in Berlin,
Abtheilung des Herrn Director Dr. Körte.

Ueber traumatische Schädeldefecte und ihre Deckung.[1])

Von

Dr. **Adolf Brentano**, Assistenzarzt.

Wir verstehen unter traumatischen Schädeldefecten solche, welche im Anschluss an Verletzungen und offene Brüche entstehen und ihre Entstehung theils direkt dem Trauma, theils indirekt dem durch das Trauma nöthig gemachten operativen Eingriff verdanken. Im Folgenden werden uns ausschliesslich solche traumatische Defecte beschäftigen, welche auf offene Brüche des Schädeldaches zurückzuführen sind. Sie verdienen einmal deshalb besonderes Interesse, weil sie am häufigsten Gegenstand chirurgischer Behandlung werden, und dann weil sie oft wegen ihrer grossen Ausdehnung einem sicheren knöchernen Verschlusse, wie er im Interesse des Kranken zu fordern ist, Schwierigkeiten machen.

Direkte Substanzverluste erleidet der knöcherne Schädel nicht selten dadurch, dass Theile von ihm durch den verletzenden Gegenstand aus ihrem Zusammenhang mit der Umgebung herausgerissen werden und dabei entweder ganz verloren gehen oder nur noch durch die erhaltenen Weichtheile an Ort und Stelle zurückgehalten werden. Manchmal fehlt aber auch jegliche Verbin-

[1]) Siehe die Verhandlungen im I. Theil dieses Bandes, p. 26.

Digitized by Google

dung mit den Weichtheilen, und die gebrochenen Stücke liegen lose in der Wunde. Die Grösse des so entstandenen Defectes ist allein von den Zufälligkeiten des ursächlichen Traumas abhängig.

Sehr verschieden bezüglich ihrer Grösse verhalten sich die Defecte, welche erst den operativen Eingriffen nach complicirten Schädelbrüchen ihre Entstehung verdanken. Sie wechseln in ihrem Umfange je nach der Form und der Ausdehnung der nöthig gewordenen Operation. Da nun die letztere sich nach der Art des vorliegenden Bruches und dem Zustande richten soll, in dem sich der Verletzte befindet, so erscheint es verständlich, dass ein grosser Theil von complicirten Fracturen überhaupt keinen nennenswerthen Defect im Schädeldache hinterlässt, nämlich alle die, bei denen man sich auf die Desinfection der Bruchstelle, die Elevation einer eingedrückten Knochenpartie oder die Ausmeisselung einer Fissur behufs Entfernung eines in ihr festgehaltenen Fremdkörpers beschränken kann. In anderen Fällen freilich erfordert es die Rücksicht auf den Verletzten oder die Besonderheit des Bruches, dass man eine breite Eröffnung des Schädeldaches an der Stelle der Verletzung vornimmt. Dazu kann man in jedem Falle von offener Schädelfractur gezwungen werden:

1. Mit Rücksicht auf die Desinfection,
2. Zum Zwecke der Blutstillung,
3. Um in das Gehirn eingedrungene Fremdkörper entfernen zu können,
4. Um das Gehirn von dem schädlichen Einflusse raumbeengender oder seine Oberfläche reizender Momente zu befreien.

Die Form des Eingriffes wechselt dabei von der einfachen Wegräumung zertrümmerter Theile bei Splitterbrüchen bis zur eigentlichen Trepanation bei Spaltbrüchen mit Zerreissung intracranieller Gefässe.

Die Operationen, welche aus den genannten Indicationen nöthig werden, hinterlassen fast ausnahmslos grössere Defecte, die sich nur selten wieder völlig mit Knochensubstanz ausfüllen, sondern meist nur mit einer mehr oder minder festen bindegewebigen Narbe bedecken. Es liegen freilich Beobachtungen[1]) vor, welche beweisen,

[1]) Sonnenburg, Sitzung der freien Vereinigung der Chirurgen am 13. Juli 1891. Strohe ebenda. Lucas-Championnière, Sur une serie de vingt cas de trépanation du crâne. Bull. et mém. de la soc. de chir. de Paris. T. XIV, pag. 512. Ref. im Centralblatt f. Chirur. 1889, No. 22.

Digitized by Google

dass sich selbst grössere Substanzverluste im Schädel, namentlich bei jugendlichen Individuen, durch Regeneration von Knochengewebe im Laufe der Jahre erheblich verkleinern oder selbst ganz schliessen können, aber man wird solche Fälle umsomehr als Ausnahmen betrachten müssen, als es nach den Untersuchungen von Ollier, Wolff und vielen anderen feststeht, dass den Schädelknochen, wegen der geringen Stärke der Diploë und der mangelhaften Gefässverbindung zwischen dieser und dem Pericranium sowie der Dura mater, nur wenig Fähigkeit zur Knochenneubildung innewohnt. Namentlich die Knochenhaut spielt bei den regenerativen Vorgängen am Schädel eine verhältnissmässig geringe Rolle, und die Callusbildung fällt daher fast ausschliesslich der Diploë zu. Da die Knochenneubildung der letzteren bald zum Stillstand kommt, so ist es eine gewöhnliche Erscheinung, dass ausgedehntere Defecte des knöchernen Schädels sich zwar von der erhaltenen Randzone aus etwas verkleinern, im übrigen aber nur durch eine bindegewebige Narbe von wechselnder Stärke und Widerstandsfähigkeit überbrückt werden.

Aus dem Vorhandensein eines derartig mangelhaften Verschlusses der Schädelkapsel erwächst nun den Kranken eine ganze Reihe von Gefahren und Unbequemlichkeiten. Zunächst ist das Gehirn nicht ausreichend gegen äussere Insulte geschützt, und eine an sich nur leichte Verletzung kann deshalb schon lebensgefährliche Bedeutung für den Verletzten gewinnen. Dann begünstigt die nachgiebige Weichtheilsnarbe das häufige Zustandekommen von Blutdruckschwankungen im Gehirn besonders bei Lagewechsel, und ist deshalb die Ursache mannigfacher Beschwerden, und drittens pflegt die Narbe mehr oder minder ausgedehnte Verwachsungen mit dem Gehirn und seinen Häuten einzugehen und wird infolge der dabei unvermeidlichen Zerrungen oder des steten Druckes zur Quelle weiterer Störungen. Ohnmachtsanfälle, Schwindel, Kopfschmerz, Sensibilitäts- und Motilitätsstörungen der verschiedensten Art, die sich bis zu ausgesprochenen epileptischen Krämpfen steigern können, sind eine häufige Folge der genannten Uebelstände. Einen Theil derselben kann man freilich durch das Tragen von Platten und Prothesen, die aus Leder, Kautschuk oder anderem Material gefertigt werden, mehr oder weniger erfolgreich bekämpfen. Da aber derartige Schutzapparate aus Vergesslichkeit oder wegen der mit dem Tragen verbundenen Unbequemlichkeit

Digitized by Google

erfahrungsgemäss fast stets bald weggelassen werden, sich auch nicht an allen Stellen des Schädelgewölbes mit derselben Sicherheit anbringen lassen, so erscheint es begreiflich, dass man stets aufs neue versuchte, Schädeldefecte, die einen spontanen knöchernen Verschluss nicht erwarten liessen, wenn nicht durch Knochen selbst, so doch durch eingeheilte Fremdkörper auf eine wirksamere Weise zu verschliessen. Es würde hier zu weit führen, alle Versuche in dieser Richtung aufzuzählen, zumal, da viele von ihnen nur noch historisches Interesse haben; die sich dafür Interessirenden verweisen wir auf die Arbeiten von Moisson[1]) und Codivilla[2]), die alle in dieser Beziehung in Frage kommenden Fälle zusammengestellt haben.

Man bedient sich zum Verschlusse von Schädeldefecten, mögen dieselben nun traumatischer Herkunft sein oder auf andere Weise entstanden sein, der Osteoplastik in ihren verschiedenen Formen: als Homo-, Hetero- und Autoplastik.

Die Homoplastik, d. h. die Uebertragung von Knochentheilen innerhalb der Individuen derselben Species, ist zur Ausfüllung von menschlichen Schädeldefecten bisher aus begreiflichen Gründen am wenigsten in Anwendung gezogen worden, obschon die Erfahrungen, die Mac Ewen[3]), Ollier[4]) und Poncet[5]) mit dieser Methode beim Ersatze anderer Knochentheile machten, die Verwendbarkeit derselben auch am Schädel wahrscheinlich machen.

Als Material dienten den genannten Autoren Knochenstücke, die von Osteotomirten stammten oder bei frisch Amputirten gewonnen wurden. Poncet benutzte einmal die Knochen eines in Asphyxie gestorbenen Neugeborenen, ohne indess Einheilung derselben zu erzielen.[6])

Weit häufiger als die Homoplastik ist in letzter Zeit die Heteroplastik am menschlichen Schädel versucht worden, d. h. die

---

[1]) Moisson, Les différentes méthodes d'oblitération des pertes de substance du crâne. Thèse de Paris 1891. G. Steinheil.

[2]) Codivilla, Dei mezzi di riparazione delle scontinita craniche. Arch. di ortoped. 1892.

[3]) Mac Ewen, Observations concerning transplantation of bone. Proceedings of the Royal Society 1881, No. 213.

[4]) Ollier, Traité des resections, T. I, p. 383.

[5]) Poncet, Des greffes osseux. Congrès français de chirurgie 1886.

[6]) Cfr. Schmidt, Ueber Osteoplastik in klinischer und experimenteller Beziehung. Arch. f. klin. Chirurgie 1893.

Digitized by Google

Ausfüllung von Defecten entweder mit frischem Knochen, der von einer anderen Species stammt, oder mit todtem Material.

Von letzterem hat hauptsächlich decalcinirter Thierknochen und Celluloid Anwendung gefunden. Decalcinirter Knochen wurde von Senn[1]) zu diesem Zwecke zuerst eingeführt; er benutzte Knochenstücke, die der Tibia eines frisch getödteten Ochsen entnommen, in millimeterdicke Streifen geschnitten, in Salzsäure entkalkt und in 2 % Sublimatalkohol aseptisch gemacht waren. Mit derartig präparirtem Knochen verschloss er mit Erfolg Trepanationsdefecte bei jungen Hunden, und Knochenhöhlen, die als Folge von Nekrotomieen beim Menschen entstanden waren. Kümmell[2]) verschloss zuerst Schädeldefecte beim Menschen mit decalcinirtem Knochen.

Das Material wurde von ihm in der Weise hergestellt, dass er die Tibia des Ochsen oder des Rindes vom Periost und Mark befreite, in verschieden grosse Stücke zersägte und dieselben in einer Salzsäurelösung entkalkte. Je nach der Schnelligkeit, mit der die Entkalkung vor sich gehen soll, schwankte die Salzsäurelösung in ihrer Concentration zwischen 10 und 15 %. Der so entkalkte Knochen wurde durch Auswässern von etwa ihm noch anhaftender Säure befreit, mit Sublimatlösung abgewaschen und in Jodoformätherspiritus aufbewahrt. Je nach dem Zwecke, den der decalcinirte Knochen erfüllen soll, pflegte Kümmell denselben entweder ganz zu entkalken oder einen inneren festen Knochenkern, umgeben von weichem Material, zu erhalten. Zum Verschlusse von Schädellücken verwandte er nur vollständig entkalkten Knochen. In drei Fällen, in denen wegen Epilepsie trepanirt worden war, heilte das in die Trepanationsdefecte eingelegte, etwa Zweimarkstück grosse Stück von so präparirtem Knochen anstandslos ein. Neben Kümmell haben Le Dentu[3]) und Keen[4]) die Senn'sche

---

[1]) H. Senn, On the healing of aseptic bone cavities by implantation of antiseptic decalcified bone. Amer. Journ. of med. sciences 1889, September.

[2]) H. Kümmell, Ueber Knochenimplantation. Deutsche medicin. Wochenschr. 1891, No. 11.

[3]) Le Dentu, Sur l'implantation de fragments volumineux d'os décalcifiés pour combler les pertes de substance du squelette. Gazette des hôpit. 1891.

[4]) W. W. Keen, Five cases of cerebral surgery. Amer. Journ. of med. sciences 1891, September.

Digitized by Google

Methode mit Erfolg zum Ersatze menschlicher Knochendefecte angewandt.

Das Celluloid ist zuerst von A. Fraenkel[1]) in Anwendung gezogen worden, um Trepanationsdefecte am thierischen Schädel zu verschliessen. Es hat sich zu diesem Zwecke wegen der Leichtigkeit, mit der es sich desinficiren lässt, und weil es auch für unregelmässig gestaltete Defecte bequem mittels starker Scheeren zurechtgeschnitten werden kann, als besonders geeignet erwiesen. Der erste, der es in der menschlichen Chirurgie erprobte, war Hinterstoisser[2]), der einen $4^1/_2$ cm langen und 3,3 cm breiten Schädeldefect auf diesem Wege deckte. Hinterstoisser benutzte Celluloid von gelber Farbe und grösserer Durchsichtigkeit wie das, welches A. Fraenkel versuchte; er glaubt es dadurch ermöglichen zu können, etwaige Ansammlungen von Blut und Eiter hinter der Platte zu erkennen, in den Fällen, in denen, aus Furcht vor etwa auftretenden Störungen in der Wundheilung, erst secundär Haut und Periost vereinigt werden soll. Die Präparation des Materials geschieht durch sorgfältiges Abwaschen mit Seife und Einlegen in weinsäurefreie 1%ige Sublimatlösung durch mindestens 24 Stunden, darauf empfiehlt Hinterstoisser, es trocken aufzubewahren. Alkohol, Carbolsäure und warmes Wasser sind bei der Zubereitung der Platten zu meiden, da sie das Celluloid angreifen.

Die Celluloidplatte wird in einen mit dem Meissel gebildeten Falz der Diploe eingefügt, und, wenn möglich, Haut und Periost über derselben vereinigt. In dem Falle von Hinterstoisser handelte es sich um einen Defect, der durch Trepanation wegen Rindenepilepsie entstanden war. Die Einlegung der Celluloidplatte erfolgte drei Tage nach der Trepanation und bewirkte einen vollkommenen Verschluss der Lücke, da sie reactionslos einheilte.

An derselben Stelle (l. c.) berichtet Hinterstoisser über zwei andere Fälle von Schädeldefecten, wo sich die von v. Fillenbaum vorgenommene Heteroplastik mit Celluloid bewährte.

Weitere Mittheilungen über diese Methode liegen vor von v. Eiselsberg[3]), der bei einem 17jährigen Mädchen damit einen

[1]) A. Fraenkel, Ueber Deckung von Trepanationsdefecten am Schädel durch Heteroplastik. Wiener klin. Wochenschr. 1890, No. 25.

[2]) Hinterstoisser, Wiener klin. Wochenschr. 1890, No. 43 und 1891, No. 16.

[3]) v. Eiselsberg, Ueber Schädelchirurgie. Internationale klinische Rundschau 1891, No. 24.

Digitized by Google

Substanzverlust des linken Stirnbeins nach Caries deckte. In einem zweiten Falle musste der genannte Autor die Celluloidplatte, die er zum Verschluss eines Trepanationsdefectes (Epilepsie) bei einem 40jährigen Manne eingesetzt hatte, am vierten Tage entfernen, weil ein neuer epileptischer Anfall eingetreten war. Als Grund für diesen fand sich ein Bluterguss unter der Celluloidplatte. 14 Tage später setzte er sie wieder ein, und es erfolgte vollkommene Heilung und keine Wiederkehr der epileptischen Anfälle.

Die Versuche, die Leser[1]) mit Kork und Kautschuk bei Hunden zur Ausfüllung artificieller Schädeldefecte machte, können zur Nachahmung beim Menschen nicht ermuthigen. Dagegen scheinen sich Elfenbeinplatten zu unserem Zwecke insofern zu eignen, als sie leicht einzuheilen pflegen und dann einen wirksamen mechanischen Verschluss der Schädellücken abgeben.

Ueber Heteroplastik mit lebendem thierischem Knochen zur Deckung menschlicher Schädeldefecte liegen Veröffentlichungen vor von v. Jaksch[2]), der Gänseknochen zur Einheilung brachte, und Keen (l. c.), der frische Stücke aus einem Schafschädel in derselben Absicht verwandte, aber keinen Erfolg damit erzielte. Mac Ewen benutzte zu demselben Zwecke Hunde-, Gerstein Kaninchenknochen.

Die Autoplastik hat bei menschlichen Schädeldefecten in den letzten Jahren wohl am meisten Verwendung gefunden und auch die grössten Erfolge zu verzeichnen. Namentlich sind es zwei Methoden, welche hier in Frage kommen: die Wolff-Wagner'sche der temporären Resection und die Müller-König'sche des osteoplastischen Ersatzes grösserer Schädeldefecte. Das Verfahren, das Wagner[3]) zuerst am Menschen versuchte und vor ihm Wolff[4]) bei Thieren erprobt hatte, wird bei offenen Brüchen des Schädels wohl nur selten in Anwendung kommen. Höchstens bei Spaltbrüchen mit intracranieller Blutung wäre es denkbar, dass man sich auf diesem Wege das Schädelinnere zugängig machte. Die Methode besteht darin, dass ein Ω-förmiger Hautperiostlappen umschnitten wird; dann wird die Schädeldecke im Umfange des retra-

[1]) Arch. f. pathol. Anatomie u. Physiologie Bd. 95, 1884, p. 232.
[2]) v. Jaksch, Wiener med. Wochenschr. 1889, No. 38.
[3]) W. Wagner, Die temporäre Resection des Schädeldaches an Stelle der Trepanation. Centralbl. f. Chirurgie 1889, No. 47.
[4]) J. Wolff, Die Osteoplastik in ihren Beziehungen zur Chirurgie und Physiologie. v. Langenbeck's Arch. Bd. IV, 1863.

Digitized by Google

hirten Weichtheillappens durchmeisselt und der so gebildete Hautperiostknochenlappen schliesslich durch subperiostale Durchmeisselung der Knochenbrücke nach aussen umgeklappt. Am Schlusse der Operation wird der Lappen wieder an Ort und Stelle gebracht, und Periost sowohl wie Haut durch Naht, soweit wie thunlich, vereinigt. Dieses Verfahren ist inzwischen in zahlreichen Fällen versucht worden. Da es aber bei Schädelverletzungen doch nur äusserst selten zur Anwendung kommen kann, so übergehen wir die umfangreiche Casuistik (cfr. Moisson l. c.) über diese Methode und begnügen uns mit dem Hinweise darauf, dass sie sich vollkommen bewährt hat.

Weit häufiger wird man zur Deckung traumatischer Schädeldefecte auf die Müller-König'sche Methode angewiesen sein. Müller[1]) hat im Jahre 1890 ein Verfahren zur Eröffnung des intacten Schädels angegeben, das eine Modification des oben geschilderten Wagner'schen darstellt und darin besteht, dass nach Umschneidung eines bogenförmigen Weichtheillappens und des Periostes nicht die ganze Dicke der knöchernen Schädeldecke durchmeisselt wird, wie dies Wagner thut, sondern dass mittels eines scharfen Meissels nur die Tabula externa im Umfange des Hautperiostlappens abgemeisselt und an seiner Basis eingebrochen wird. Darauf wird der so gebildete Hautperiostknochenlappen, der also nur die Tabula externa enthält, umgeklappt, und der Rest des Schädeldaches entfernt. Von König[2]) wurde dieses Verfahren weiter ausgebildet, so dass es sich zum Ersatze grösserer Schädeldefecte eignete. König hatte einen 8 cm langen und 5 cm breiten Knochendefect der linken Schläfen- und Scheitelbeingegend bei einem 30jährigen Manne zu decken, der nach einer complicirten Schädelfractur entstanden und für den Patienten die Quelle zahlreicher physischer wie psychischer Störungen geworden war. Zum Zwecke der Deckung umschnitt er zunächst die Weichtheile am Rande des knöchernen Defectes bis auf eine $1^1/_2$ cm breite Stelle, die später zur Ernährung des Weichtheillappens dienen sollte. Darauf nahm er die Maasse des Defectes und umschnitt oberhalb des Defectes einen Ersatzlappen mit breitem, dem ersten gegenüber-

[1]) W. Müller, Zur Frage der temporären Schädelresection an Stelle der Trepanation. Centralblatt für Chirurgie 1890, No. 4.

[2]) F. König, Der knöcherne Ersatz grosser Schädeldefecte. Centralblatt für Chirurgie 1890, No. 27.

Digitized by Google

liegenden Stiel, der in seiner Peripherie überall einen Centimeter breiter war als die Lücke im Schädel und durch einen Sporn intacter Haut von dieser getrennt blieb. Nach erfolgter Retraction der Haut und des Periostes schälte er im ganzen Umfange des Weichtheillappens mittels eines scharfen Meissels eine knöcherne Schale ab und präparirte dann die umschnittene Narbe von dem Gehirn bis auf den erwähnten $1^1/_2$ cm breiten Stiel ab. Jetzt wurden die beiden Lappen mit einander vertauscht, derart, dass der Lappen, der die Narbe enthielt, an die Stelle des neugebildeten Hautperiostknochenlappens und dieser an die Stelle des Schädeldefectes zu liegen kam. Der Hautperiostknochenlappen wurde an dem Orte seiner neuen Bestimmung durch Periost- und Hautnähte fixirt und bewirkte hier, obschon der Knochentheil desselben beim Abmeisseln mehrfach eingebrochen war und nur eine relativ dünne Knochenschicht enthielt, innerhalb von sechs Wochen einen vollkommen festen und sicheren Verschluss des früher vorhandenen Defectes, an den man bei der Entlassung nur durch ein schwaches Pulsiren am unteren Ende des Ersatzlappens erinnert wurde. Die früher vorhandenen krankhaften Gehirnerscheinungen waren völlig beseitigt.

Die geschilderte Methode ist zum Ersatze grösserer Schädeldefecte bisher mehrmals von anderen mit dem gleichen, guten Erfolge versucht worden. So stellte Schönborn[1]) dem 20. Chirurgencongress einen 18jährigen Mann vor, bei dem er einen 14 cm langen und 2—4 cm grossen, unregelmässigen Defect, der beide Stirnbeine betraf und nach complicirter Fractur entstanden war, auf die angegebene Weise gedeckt hatte. Schönborn hatte die Narbe völlig exstirpirt und deckte den durch Wegnahme des Hautperiostknochenlappens entstandenen Defect mittels Transplantationen nach Thiersch. Da der Ersatzlappen, der auf die Stirn zu liegen kam, aber dem behaarten Kopfe entnommen war, so tauschte er in einer späteren Operation aus kosmetischen Gründen die Lappen, ohne die daruntergelegenen Knochen mitzunehmen, aufs neue, so dass der durch die Transplantation gedeckte Weichtheildefect an die Stelle des früheren Schädeldefectes und der behaarte Theil des Hautperiostknochenlappens wieder an seine alte Stelle zu liegen kam.

[1]) Schönborn, Ein Fall von knöchernem Ersatze eines grossen Schädeldefectes nach der Methode von König. Verhandlungen des Congresses der deutschen Gesellschaft für Chirurgie 1891.

Digitized by Google

Weitere Mittheilungen über gelungene osteoplastische Deckungen von Schädeldefecten liegen vor von H. Braun[1]), von Tietze[2]) aus der Mikulicz'schen Klinik, ferner von Riegner[3]) und B. Seajmer[4]). Czerny berichtete auf dem 21. Chirurgencongress über einen Fall von Hirntumor, bei dem er die Müller'sche Methode anwandte.

In Anbetracht dieser immerhin noch spärlichen Casuistik hat es vielleicht Interesse und Werth, den aufgezählten Fällen noch einen weiteren Fall anzureihen, der auf der äusseren Abtheilung des städtischen Krankenhauses am Urban zur Beobachtung kam.

Siebenjähriger Knabe Heinrich Sch., aufgenommen 4. Juli 1891 mit einer complicirten Splitterfractur des Stirn- und rechten Schädelbeines, die von einem Sturz von einer Leiter herrührte. Die Splitter stark untereinandergeschoben, theilweise ganz ausser Zusammenhang mit dem Periost. Von der Bruchstelle gehen Fissuren namentlich nach hinten. Völlige Bewusstlosigkeit, 136 regelmässige Pulse. Temperatur im Rectum 37,1. In Chloroformnarkose (Operateur: Dr. Siegmund) Erweiterung der strahlenförmigen Wunde. Entfernung eines dreieckigen, ganz isolirten Knochenstückes von 4½ cm Länge und 3 cm Breite und mehrerer kleinerer Stücke nach Lösung derselben durch Randabmeisselung. Dura an einer erbsengrossen Stelle verletzt. Desinfection. Tamponade der ganzen Wunde mit Jodoformgaze. Durawunde mit einem Jodoformgazestreifen drainirt. Alsbald nach der Operation Wiederkehr des Bewusstseins. Keine nachweisbaren Störungen der Sensibilität oder Motilität.

Am nächsten Tage höchste Temperatur 38,9, Puls 172 (Jodoformwirkung?). Allmähliches Sinken der Pulsfrequenz und der Temperatur. Bei reactionslosem Wundverlaufe am 9. Juli Secundärnaht des Periostes und der Haut. Die Nähte halten nur zum Theil und müssen theilweise am 14. Juli entfernt werden.

Am 21. Juli, als die Wunde gut granulirte, neue Naht, die eine erhebliche Verkleinerung bewirkt. Der Knochendefect bleibt deutlich fühlbar, hat eine leicht S-förmige Gestalt, misst in seiner grössten Länge 8, in seiner

---

[1]) H. Braun, Exstirpation eines den Schädel perforirenden Hautcarcinoms bei einem 14jährigen Mädchen. Verhandlungen des Congresses der deutschen Gesellschaft für Chirurgie 1892.

[2]) Tietze, Vorstellung zweier Patienten mit osteoplastischem Verschlusse von Schädeldefecten. ibidem.

[3]) O. Riegner, Trepanation wegen subduralen Blutergusses mit späterem osteoplastischem Ersatze des Schädeldefectes nach König. Deutsche med. Wochenschrift 1893, No. 28.

[4]) B. Seajmer, Ein Fall von Meningocele spuria traumatica mit osteoplastischem Verschlusse des Defectes. Wiener klin. Wochenschrift 1893, No. 12.

Digitized by Google

grössten Breite 3 cm und nimmt das Stirnbein und einen kleinen Theil des rechten Scheitelbeines ein. Deutliche Gehirnpulsationen an der Stelle des Defectes.

Am 16. September in Chloroformnarkose (Operateur: Direktor Dr. Körte) osteoplastischer Verschluss des Defectes nach König. Umschneidung der Weichtheilnarbe, die den Knochendefect ausfüllt. Abpräparirung derselben von der Dura, ohne dass diese dabei eröffnet wird. Ein nach dem Gesichte zu liegender Stiel wird erhalten. Oberhalb und nach innen zu von dem so gebildeten Lappen wird der Ersatzlappen mit nach hinten zu gelegener Basis umschnitten, so dass er an Grösse allseitig den Schädeldefect übertrifft und von letzterem durch einen Sporn unversehrter Haut getrennt bleibt. Der umschnittene Ersatzlappen wird nach Retraction der Haut und des Periostes mittels eines scharfen Meissels innerhalb der Tabula externa abgetrennt, dann beide Lappen vertauscht und an dem Orte, wo sie einheilen sollen, durch Seidennähte fixirt. Da der Lappen, welcher die Narbe enthielt, nicht vollständig den Defect ausfüllte, der durch Wegnahme des Hautperiostknochenlappens entstanden war, so wird ein dritter Lappen medianwärts von letzterem mit nach oben und hinten gerichtetem Stiel gebildet und zur Bedeckung des noch blossliegenden Knochens verwendet. Die durch Bildung des dritten Lappens gebildete Wunde wird mit Thiersch'schen Transplantationen bedeckt. Reactionsloser Verlauf.

Am 29. September 1891 werden sämmtliche Nähte entfernt. Prima intentio erfolgt. Früherer Schädeldefect fest verschlossen. Nur die äusserste Spitze des übergepflanzten Hautperiostknochenlappens ist nekrotisch geworden und infolgedessen an einer circumscripten, etwa fünfpfennigstückgrossen Stelle noch Pulsation wahrzunehmen.

Am 15. October wird Patient entlassen, da die Erlaubniss zu einer Operation behufs Deckung des kleinen Defectes von den Eltern verweigert wurde.

Am 26. Februar 1893 stellt sich Patient wieder vor, und es konnte festgestellt werden, dass der frühere Defect fast mit Knochensubstanz ausgefüllt war. Nur einen Finger breit über dem Margo supraorbitalis fühlt man noch an einer eben die Fingerkuppe aufnehmenden Stelle Pulsation, ausserdem findet sich noch am oberen Rande des früheren Defectes eine ca. 2 mm breite Fissur, wo man bei genauerem Hinsehen Pulsation sieht, aber nicht fühlen kann.

Eine besondere Methode der Autoplastik hat Seydel[1]) angewandt, um einen grossen Knochendefect des Schädels zum Verschlusse zu bringen, zu einer Zeit als das Verfahren nach König

[1]) Seydel, Eine neue Methode grosse Knochendefecte des Schädels zu decken. Centralblatt. f. Chir.-1889, p. 12.

Digitized by Google

noch nicht bekannt war. Um einen 5,5 cm langen, 4 cm breiten Defect des linken Scheitelbeines, der nach einer complicirten Depressionsfractur zurückgeblieben war, zu decken, meisselte Seydel zwölf Tage nach dem Trauma, als die Gehirnerscheinungen, die bis dahin bestanden hatten, verschwunden waren und der infolge des Traumas entstandene Querriss verklebt war, ein 5,5 cm langes und 4 cm breites Stück sammt dem zugehörigen Periost aus der Corticalis der Tibia aus, legte es in schwache Kochsalzlösung, zertheilte es dann in 6—8 gleichmässige Stücke und füllte damit mosaikartig den Schädeldefect aus, ohne zunächst die Weichtheile darüber zu vernähen. Erst zehn Tage später, als er sich überzeugt hatte, dass die Stücke lebensfähig geblieben und fest mit der Dura verwachsen waren, deckte er dieselben durch einen dem Hinterhaupte entnommenen gestielten Lappen. Die implantirten Stücke hatte er in der Zwischenzeit mit Silk bedeckt und die Wunde darüber mit Jodoformgaze und trockenem aseptischem Verbande bedeckt gehalten.

Will man von keinem der bisher geschilderten Verfahren Gebrauch machen, so bleibt als letzte Möglichkeit, ausgedehntere traumatische Schädeldefecte zum Verschlusse zu bringen, die Implantation der gelösten und herausgenommenen Splitter übrig. Der erste, der auf diesem Wege traumatische Defecte ausfüllte, war Mac Ewen. Fussend auf den guten Resultaten, welche das Wiedereinheilen heraustrepanirter Stücke bei Thieren ergeben hatte und die er in mehreren Fällen auch beim Menschen bestätigen konnte, schlug er vor, bei complicirten Brüchen des Schädels die Splitter zur Ausfüllung des Defectes in ähnlicher Weise wieder zu benutzen. Im Jahre 1888[1]) berichtete er, dass er die grossen Knochendefecte nach Schädelverletzungen sowohl, wie nach ausgedehnteren Trepanationen in der Regel durch Implantation zahlreicher kleiner Knochenstückchen zwischen Haut und Dura ausgefüllt und bei ungestörter Asepsis damit schliesslich stets vollständige Verknöcherung im Bereiche der Lücke erreicht habe.

So gross nun die Zahl der Fälle ist, bei denen die aus dem vorher intacten Schädel, sei es mit Hammer und Meissel, sei es

[1]) William Macewen, Ueber Chirurgie des Hirn und Rückenmarks. Adresse gelesen auf der 56. Jahresversammlung der British. med. Association zu Glasgow am 9. August 1888. Referat im Centralblatt für Chirurgie 1888, No. 43.

Digitized by Google

mit der Trepankrone ausgelösten Knochenstücke in den Defect wieder eingesetzt wurden, so selten sind bei complicirten Schädelbrüchen die zertrümmerten Knochentheile zur Wiederausfüllung des Defectes benutzt worden. Es liegen nur Mittheilungen vor von Gerstein[1]), welcher ein 4 cm langes und 1,5 cm breites Knochenstück, das er entfernen musste, vorübergehend in schwache Sublimatlösung legte, um es schliesslich wieder einzupflanzen. Er war dabei genöthigt, Theile desselben abzutragen, um es für die Lücke passend zu machen. Es heilte ein, und bei dem wenige Monate später an Pneumonie erfolgten Tode des Patienten konnte festgestellt werden, dass das Stück überall da, wo es mit Knochen in unmittelbarer Berührung gestanden hatte, knöchern verbunden war.

Von v. Bramann,[2]) der der chirurgischen Section der 64. Versammlung deutscher Naturforscher und Aerzte drei Kranke mit complicirten Schädelbrüchen vorstellte, bei denen er vollständig gelöste Knochenstücke zur Einheilung brachte.

Von Jones.[3]) Er hatte die Knochenstücke in Carbolsäurelösung 1:30 aufbewahrt. In zwei Fällen reactionslose Einheilung, in einem Falle Ausstossung der Knochenstücke unter Eiterung.

Die Wunde war in allen Fällen nach der Implantation völlig geschlossen worden.

Von Möller,[4]) der im ärztlichen Verein zu Hamburg einen achtjährigen Knaben vorstellte, bei dem ein ca. thalergrosses, durch Meisseltrepanation gelöstes Stück in den Defect wieder eingelegt wurde, während ein zweites etwa eben so grosses wegblieb. Das eingelegte Stück heilte reactionslos ein, obschon die Wunde infolge der Eröffnung der Stirnhöhle mit der Nasenhöhle in Verbindung stand.

Justo[5]) erzielte die Einheilung eines 6—7 cm langen und 4—4½ cm breiten Knochenstückes des rechten Scheitelbeines bei complicirter Fractur.

---

[1]) Gerstein, Ueber Verschluss von Defecten am Schädel. Verhandlungen des Chirurgencongresses 1889.

[2]) v. Bramann, Centralblatt f. Chirurgie 1891, No. 48, p. 944.

[3]) Jones, Three cases of compound depressed fracture of the skull in which the bones were replaced after beeing temporaly removed. Med. Chronicle 1890, December.

[4]) Möller, Deutsche med. Wochenschrift 1893, No. 48, p. 1285.

[5]) Justo, Sobre alginos casos de lesiones traumaticas de la bóveda del craneo y del cerebro. Rev. de la soc. méd. Argentina, Buenos-Aires 1893, März und April. Ref. im Centralbl. f. Chir. 1893, No. 41.

Digitized by Google

Ferner berichtete in der sich an den Vortrag des Verfassers (in d. fr. chir. Vereinig. am 13. März 1893) anschliessenden Discussion Thieme (Cottbus) über mehrere Fälle glücklich verlaufener frischer Implantationen.

Da die im städtischen Krankenhause am Urban bisher zur Behandlung gekommenen Fälle von traumatischen Schädeldefecten — mit Ausnahme des schon geschilderten Falles — sämmtlich durch Implantation der gelösten und herausgenommenen Trümmer mit bestem Erfolge zum Verschlusse gebracht wurden, so sind wir in der Lage, uns gerade über diese Methode, bezüglich ihrer Brauchbarkeit vom klinischen Standpunkte aus, ausführlicher äussern zu können. Es handelte sich in allen Fällen, die im folgenden geschildert werden, um complicirte Brüche des Schädeldaches mit Splitterung und Depression der Fragmente. Die Indication zum operativen Eingreifen war nicht in allen Fällen dieselbe, dagegen bot das Vorgehen bei der Ausfüllung des Defectes durch Implantation so wenig verschiedenes, dass wir eine Beschreibung derselben vorausschicken wollen, um spätere Wiederholungen zu vermeiden. Nach sorgfältiger Desinfection der Haut des rasirten Schädels wurde die Bruchstelle durch grosse Erweiterungsschnitte freigelegt, das Periost soweit als nöthig zurückgeschoben, und dann mit Hülfe von Hammer und Meissel die eingedrückten Stücke gelöst und herausgenommen (also ohne Periostbekleidung!), die einzelnen Stücke wurden dann in 1‰ Sublimatlösung durch Abreiben mit den Händen gereinigt und in warmer 0,75 % Kochsalzlösung bis zu ihrer Wiedereinlegung aufbewahrt. Zeigten einzelne der Knochenstücke, was selten der Fall war, gröbere Verunreinigungen, die sich auf die geschilderte Weise nicht entfernen liessen, so wurde die betreffende Stelle mit der Luer'schen Zange abgekniffen.

Durawunden wurden zum Zwecke besserer Desinfection erweitert und danach entweder vollkommen mit Catgut vernäht, oder an einer kleinen Stelle offen gelassen, von der aus Jodoformgaze unter die Nahtlinie und die Nachbarschaft der Wunde geschoben wurde.

Lagen Gehirnverletzungen vor, so wurden dieselben zunächst mittels kleiner Gazestückchen, die mit 1‰ Sublimat getränkt waren, ausgerieben, dann mit Jodoformgaze ausgetrocknet und stets drainirt. Zur Drainage dienten uns anfangs schmale Jodo-

Digitized by Google

formgaze-, später Silk protectif-Streifen, die bis auf den Grund der Wunde eingeführt wurden, ohne jemals dabei eine nennenswerthe Reaction hervorzurufen. Selbstverständlich blieb die Dura über der Gehirnwunde stets offen, und auch bei der Implantation der Knochenstücke wurde die verletzte Gehirnpartie wenigstens soweit frei gelassen, dass die Wirkung der Drainage nicht beeinträchtigt wurde.

Ganz besondere Sorgfalt wurde stets auf die Stillung der Blutung verwandt. Gefässe der Dura wurden umstochen und unterbunden, Blutungen aus der Diploë durch vorübergehende Tamponade mit Jodoformgaze meist rasch zum Stehen gebracht, event. durch Anwendung von Glühhitze (Paquelin) gestillt.

Waren Dura- und Gehirnwunden auf diese Weise versorgt, so wurden die Knochenstücke aus der Kochsalzlösung heraus an den Ort ihrer Bestimmung gebracht, indem sie lose neben einander auf die Dura aufgelegt wurden. Sie wurden dabei nicht weiter verkleinert, sondern behielten die Grösse, die sie nach der Herausnahme aus der Bruchstelle hatten, bei, d. h. ungefähr die Grösse eines Daumennagels, manche etwas grösser, andere kleiner, wie das Trauma sie geformt hatte. Nach beendigter Implantation wurden die Weichtheile (Haut und Periost zusammen) über derselben durch weitläufige Seidennaht vereinigt bis auf einen oder zwei Wundwinkel, die event. zur Drainage dienten.

Es verdient hervorgehoben zu werden, dass es nach unseren Erfahrungen vollkommen gleichgültig für den definitiven Erfolg ist, ob die Knochenstücke jedesmal der ganzen Dicke der Schädeldecke oder nur der Tabula externa oder interna allein angehören, ferner erscheint auch die Grösse der eingelegten Stücke ohne Belang, da wir solche von 1—2 cm Breite und andererseits selbst Meisselspähne benutzten und einheilen sahen. Auch die Art der Einlegung der einzelnen Stücke beeinträchtigt nicht das gute Endresultat, es ist daher nicht nöthig, dieselben so zu lagern, dass die Dura jedesmal mit der glatten Innenseite der Tabula vitrea in Berührung kommt. Wir haben wiederholt auch rauhe, kantige Theile der Diploë direkt der Dura aufgelegt.

Von Wichtigkeit für das Gelingen der Implantation scheint dagegen eine streng durchgeführte Asepsis, eine möglichst exacte Blutstillung und eine sorgfältige Naht der Weichtheile über den eingepflanzten Knochenstücken zu sein.

Digitized by Google

Die Fälle, die auf die geschilderte Weise behandelt wurden, waren folgende:

Fall 1. 19jähriger Arbeiter A. H., aufgenommen 17. October 1891 Wurde am Tage der Aufnahme durch einen Schlag mit einem spitzen Stein über dem linken Auge verletzt. Danach heftige Schmerzen, starke Blutung, aber keine Bewusstlosigkeit oder Lähmungen. Kommt zu Fuss in's Krankenhaus. Ueber dem linken Orbitalrand nahe der Mittellinie eine dreieckige klaffende Wunde, von der aus man in eine mit Blut erfüllte Höhle gelangt.

Diagnose: complicirte Fractur der Vorderwand des Sinus frontalis. Operation in Chloroformnarkose (Dr. Körte). Freilegung der Bruchstelle unter Zurückschiebung des Periostes. Die vordere Wand des Sinus frontalis zeigt mehrfache Fissuren, ein Knochenstück ist aus seinen Verbindungen vollkommen gelöst und liegt in der Stirnhöhle; andere Knochenstücke sind mit ihren Rändern in die Höhle eingedrückt; dieselben werden mit dem Elevatorium in ihre normale Lage zurückgebracht, das ganz gelöste Knochenstück wird aus der Stirnhöhle herausgehebelt und nach erfolgter Desinfection in den Defect implantirt. Einlegen eines schmalen Drains in den Sinus, Periostnaht. Hautwunde zum grössten Theile durch Seidennähte vereinigt. Reactionsloser Verlauf.

Am 28. November geheilt entlassen, ohne nachweisbaren Defect an dem Orte der Fractur.

(Der Patient wurde von Herrn Dr. Körte in der freien Vereinigung der Chirurgen Berlins, Sitzung vom 12. Juni 1893 vorgestellt.)

Fall 2. 36 Jahre alter Kutscher Gustav Sch.,[1]) aufgenommen 8. März 1892. Durch Hufschlag am Kopfe verletzt. Wird unmittelbar nach dem Unglücksfall mittelst Trage in das Krankenhaus gebracht. Lähmungen infolge des stark benommenen Zustandes nicht nachweisbar. Sternförmige, stark verunreinigte Wunde mit zerrissenen Rändern über dem rechten Scheitelbeine. Leicht pulsirende Blutung aus der Tiefe. Aus der Wunde quillt Gehirnmasse. Mit dem eingeführten Finger wird eine ausgedehnte complicirte Fractur des rechten Scheitelbeins mit Depression der Trümmer festgestellt. Operation in Chloroformnarkose (Dr. Körte).

Reinigung der Wunde. Entfernung von Sand, Pferdedünger und zahlreichen Haaren. Nach Erweiterung der Hautwunde zeigen sich von der Fracturstelle ausgehend mehrere Fissuren, in einer derselben sind Haare eingeklemmt, die durch Ausmeisselung entfernt werden. Meisseltrepanation behufs Lösung und Entfernung der zahlreichen Splitter, zwischen denen sich gleichfalls noch viele Schmutzpartikel befinden. Der

[1]) Vorgestellt der freien Vereinigung der Chirurgen Berlins am 13. März 1893 vom Verfasser.

Digitized by Google

dabei geschaffene Defect misst $7^1/_2 : 3^1/_2$ cm. Dura eingerissen. Gehirnoberfläche in markstückgrosser Ausdehnung zertrümmert. Die zertrümmerte Gehirnmasse wird durch Abwischen mit Jodoformgaze entfernt. Blutung aus zwei Duraarterien durch Umstechung gestillt. Durawunde durch Catgutnähte verkleinert. Drainage der Gehirnwunde mit Jodoformgaze, Implantation. Die implantirten Knochenstücke mit Silk protectif bedeckt. Darüber noch ein Jodoformgazestreifen gelegt. Seidennaht der Hautwunde. Puls bei Beginn der Narkose 52, steigt nach Erhebung der Knochenstücke auf 60. Am Nachmittage desselben Tages Puls bereits 76. Sensorium völlig klar, Erbrechen. Klagen über Kopfschmerzen. Deutliche Parese der linken Seite mit Steigerung der Reflexerregbarkeit.

8. März. Noch Erbrechen. Puls 72, regelmässig. Kopfschmerzen. Parese besteht fort.

12. März 1892. Erster Verbandwechsel. Wunde völlig reactionslos. Entfernung der zur Drainage eingelegten Silk protectif- und Jodoformgazestreifen. In der Tiefe der Drainageöffnung sieht man die implantirten Knochenstücke, die bei dem Versuche, sie zu bewegen, nicht nachgeben. In die Wundwinkel lose und oberflächlich Jodoformgaze eingeführt. Aseptischer Verband. Parese der linken Seite besteht noch. Kopfschmerzen.

16. März. Parese verschwunden. Verbandswechsel, Jodoformgaze ganz weggelassen. Drainageöffnungen durch Seidennähte zusammengezogen.

22. März. Entfernung sämmtlicher Nähte. Wunde fast geheilt. Patient steht auf. Kopfschmerzen haben nachgelassen.

19. April. Allgemeinbefinden sehr gut. Keinerlei Beschwerden. Wunde verheilt bis auf eine erbsengrosse Stelle am Orte der früheren Drainage. Hier besteht eine kleine Fistel, von wo aus man mit der Sonde auf rauhen Knochen kommt.

Die Heilung dieser kleinen Fistel verzögerte sich und erfolgte erst, als am 4. August der ca. erbsengrosse nekrotische Theil eines der eingepflanzten Stücke mit dem Elevatorium entfernt wurde.

Am 24. August 1893. Entlassung. Defect im knöchernen Schädel nicht mehr nachweisbar. Patient klagt über Kopfschmerzen und abnorme Gefühle in der Umgebung der Narbe, die tief eingezogen und an ihrer tiefsten Stelle mit dem Knochen adhärent ist. An der Stelle, wo das nekrotische Knochenstückchen entfernt worden ist, besteht noch etwas Secretion in der noch nicht ganz geschlossenen Wunde.

Circa zehn Wochen später, am 9. November 1892, wurde Patient von der Berufsgenossenschaft zur Beobachtung in's Krankenhaus zurückgeschickt, da er sich mit der ihm zugesprochenen Rente nicht zufrieden geben wollte. Seine Beschwerden waren rein subjectiver Natur (Kopf-

Digitized by Google

schmerz, Flimmern vor den Augen, Schwindelgefühl), und wir glaubten deshalb ernstlich an Simulation. Da sich indess sein Zustand während mehrwöchentlicher Beobachtung nicht besserte und immerhin die Möglichkeit vorlag, dass die Erscheinungen durch Druck eines der implantirten Knochenstücke oder durch einen Abscess oder eine Cyste an der verletzten Gehirnpartie hervorgerufen wurden, wurde beschlossen, die damals verletzte Stelle auf's neue durch temporäre Resection nach Wagner freizulegen.

Am 30. November 1892. Operation in Chloroformnarkose (Dr. Körte). Bildung eines Hautperiostknochenlappens mit Brücke nach aussen, Schädelknochen sehr hart. Beim Aufheben brach der Knochenlappen an mehreren Stellen, entsprechend den noch sichtbaren Zwischenräumen zwischen den implantirten Stücken ein und man konnte die letzteren in ihren Umrissen noch erkennen, obschon sie fest mit einander verkittet waren. Dura mit dem Gehirn an der tiefsten Stelle verwachsen, losgelöst und durchtrennt. Ziemlich starke Blutung. Etwa dem mittleren Drittel der vorderen Centralwindung entsprechend, liegt eine gelblichrothe Masse vor, von der es nicht klar ist, ob sie ein altes Blutcoagulum oder zertrümmertes Gehirn darstellt. Die Masse wird herauspräparirt und erweist sich bei der mikroskopischen Untersuchung als veränderte Gehirnsubstanz. Punction des Gehirns nach drei verschiedenen Richtungen ohne Resultat. Keine wesentliche Prominenz der eingepflanzten Stücke gegen die Dura, die die Gehirnerscheinungen hätte erklären können. Drainage der Gehirnwunde, Naht der Dura, Reposition des Knochenlappens, der innerhalb der nächsten 12 Tage einheilt. In den ersten sechs Tagen nach der Operation traten wiederholt klonische Krämpfe der linksseitigen Hals-, Nacken- und Armmusculatur auf, die mit Bewusstlosigkeit und starker Schweisssecretion einhergingen und ohne Zweifel auf die bei der Operation gesetzte Hirnverletzung bezogen werden müssen.

Bei der Entlassung am 29. Januar 1893 bestand ein vollkommen fester, knöcherner Verschluss an der Stelle der früheren Fractur. Die Weichtheilsnarbe ist am Knochen nicht mehr adhärent, aber tief eingezogen. Druck auf dieselbe verursacht heftige Schmerzen. Patient klagt über Flimmern vor den Augen, Ohrensausen, Taubheit in den Fingern der linken Hand und Schwäche in den Beinen. Wieweit diese seine Klagen berechtigt waren, konnte mit Sicherheit nicht festgestellt werden, aber es lag die Vermuthung nahe, dass er, um eine Erhöhung seiner Unfallsrente zu erzielen, stark übertreibe. (Diese Vermuthung scheint ihre Bestätigung darin zu finden, dass es ihm wesentlich besser geht, seitdem er in den Besitz der vollen Rente gelangt ist. Ende August 1893 konnte dies festgestellt werden und gleichzeitig das Fortbestehen des festen Verschlusses des früheren Defectes.)

Digitized by Google

Fall 3. 17jähriger Mechaniker Otto B.[1]), aufgenommen am 17. Mai 1892. Patient soll am Abende des 15. Mai einen Schlag mit einem Stocke über den Kopf bekommen haben. Danach sei er nach Aussage seiner Begleiter sofort zu Boden gestürzt. Er konnte sich jedoch wieder erheben und mit Unterstützung seiner Begleiter seine Behausung aufsuchen. Am nächsten Tage blieb er im Bett, war theilnahmlos, antwortete seinen Eltern jedoch. Am 17. Mai veranlasste zunehmende Bewusstlosigkeit und schweres, schnarchendes Athmen seine Ueberführung in's Krankenhaus am Urban. Bei der Aufnahme besteht völlige Bewusstlosigkeit, laut schnarchende Athmung, kleiner, kaum fühlbarer, unregelmässiger Puls (60 in der Minute). Rechter Arm und rechtes Bein gelähmt, setzen passiven Bewegungen einen gewissen spastischen Widerstand entgegen. Auf der linken Seite ab und zu Zuckungen. Im Gebiete der Hirnnerven keine Lähmungen. Gesteigerte Reflexerregbarkeit rechts. Ausfluss von blutigem Serum aus dem linken Ohr. Erst beim Rasiren wird eine kleine Hautwunde über dem Tuber parietale sinistrum bemerkt.

Operation in Chloroformnarkose (Dr. Körte). Bogenförmiger Hautschnitt mit seiner Basis hinter und etwas oberhalb des linken Ohransatzes durch die Hautwunde gehend, legt ein grosses Blutextravasat frei. Ein zweiter Schnitt von 8 cm Länge gegen die Mitte der Stirn, von der Wunde beginnend. Nach Ausräumung des Blutergusses wird eine Depressionsfractur des linken Scheitelbeines von etwa 5 cm im Quadrat festgestellt. Meisseltrepanation behufs Lösung der Splitter. Unter und zwischen denselben Blutgerinnsel. Ausräumung eines Blutextravasates, dessen Menge etwa der Grösse eines mittleren Apfels entspricht und das zwischen Dura und Schädel lag. Dura selbst unverletzt. Auf der Dura wird ein spritzendes Gefäss umstochen, ein anderes, der Diploë angehörend, mit dem Paquelin behandelt. Fast unmittelbar nach Ausräumung der Blutgerinnsel wird die Athmung ruhiger und weniger geräuschvoll, der Puls regelmässiger und voller. Implantation der Splitter. Jodoformgazedrainage nach der Stelle des ausgeräumten Blutergusses hin, durch eine mit der Luer'schen Zange geschaffene Lücke des Bruchrandes zur Wunde herausgeleitet, Seidennaht der Weichtheile. Aseptischer Verband. Nach der Operation ist Patient zeitweise etwas unruhig, Puls ist auf 116 gestiegen.

19. Mai. Deutliche Reaction auf Anrufen; Athmung ruhig und regelmässig; rechter Arm wird etwas bewegt, rechtes Bein noch unbeweglich. Freie Beweglichkeit der linken Extremitäten. Keine Augenmuskellähmungen, dagegen leichte Parese des rechten Facialis. Sensibilität anscheinend intact. Reflexerregbarkeit nicht mehr gesteigert. Puls regel-

[1]) Vorgestellt in der Sitzung der Freien chirurgischen Vereinigung vom 13. März 1893 vom Verfasser.

Digitized by Google

mässig, 92. Verbandwechsel. Wunde völlig reactionslos. Entfernung des Jodoformgazestreifens ohne nennenswerthe Blutung, dafür ein kleines Stück Silk protectif eingeführt.

20. Mai. Es besteht eine amnestische Aphasie. Rechter Arm noch paretisch.

23. Mai. Völlige Wiederkehr des Sensorium. Die Aphasie hat sich zurückgebildet, so dass ihm nur noch einige Worte fehlen. Der rechte Arm wird ausgiebiger bewegt. Verbandwechsel. Entfernung der Nähte. — Allmähliche Zurückbildung der Aphasie und der rechtsseitigen Parese.

10. Juli. Patient wird geheilt entlassen. Wunde ganz vernarbt. An einer etwa fünfpfennigstückgrossen Stelle am Orte der Drainage ist noch Pulsation zu sehen, im übrigen der Defect vollkommen knöchern geschlossen. Keinerlei Motilitäts- oder Sensibilitätsstörungen.

Am 26. Februar 1893 konnte festgestellt werden, dass eine Veränderung in dem guten Befinden nicht eingetreten ist. Patient geht seit langem seinem früheren Berufe als Mechaniker wieder nach, ohne bei der Ausübung derselben Störungen irgend welcher Art zu empfinden.

Fall 4. 27jähriger Knecht Jakob D.[1]), aufgenommen 7. Mai 1893. Schlag mit einer Mistgabel über den Kopf. Kräftiger Mann. Sensorium frei, giebt auf Fragen etwas langsam Antwort. Keinerlei Lähmungen, weder im Gebiete der Gehirnnerven, noch an den Gliedern. An der rechten Seite des Schädels eine 10 cm lange, stark verunreinigte Wunde, fingerbreit vor dem rechten Ohre beginnend und nach der Mittellinie hin verlaufend; Splitterbruch des rechten Scheitelbeins mit Depression der Fragmente. Zwischen denselben sitzen an mehreren Stellen Haare und Schmutzpartikel. Deshalb Operation in Chloroformnarkose (Dr. Körte). Lösung und Herausnahme der gebrochenen Theile nach Abmeisselung der Knochenränder. Es entsteht dadurch ein Defect von 6,5 cm Länge und 3,5 cm Breite. Lebhafte Blutung aus der Diploë der Knochenränder und den Gefässen der Dura. Letztere macht drei Umstechungen nöthig. Dura unverletzt. Implantation der Knochenstücke. Drainage mit einem Silk protectif-Streifen, der am unteren Wundwinkel herausgeleitet wird. Seidennaht der Weichtheile. Vollkommen reactionsloser, fieberfreier Verlauf bis zum Abende des 12. Mai, wo ein $^3/_4$ Stunden dauernder, epileptiformer Krampfanfall auftritt, der ausschliesslich die linke Körperhälfte betrifft. Dabei Bewusstlosigkeit. Nach dem Anfalle bleibt eine Parese der Streckmuskulatur des linken Armes zurück.

14. Mai. Es traten wieder zwei Krampfanfälle der beschriebenen Art kurz nach einander und von je $^1/_4$stündiger Dauer auf. Puls und Temperatur sind dabei völlig normal. Nach dem Anfalle liegt Patient be-

[1]) Vorgestellt von Dr. Körte in der Sitzung der Berliner medicinischen Gesellschaft am 28. Juni 1893.

Digitized by Google

wusstlos mit laut schnarchender Athmung und stark cyanotischem Gesichte im Bett und erinnert in seinem Aussehen stark an einen Apoplektischen. Deshalb Entfernung mehrerer Nähte aus der ganz reactionslosen Wunde. Mit der Pincette werden die schon verklebten Wundränder an einer circumscripten Stelle wieder eröffnet und die implantirte Stelle freigelegt. Um die Dura und das Gehirn zugängig zu machen, werden zwei der implantirten Knochenstücke mit dem Elevatorium herausgehebelt. Die eingepflanzten Theile sind schon durch sehr gefässreiches, junges Bindegewebe miteinander verbunden und bluten bei der Herausnahme. Die stark gespannte Dura wird incidirt, wobei ein ziemlich starkes Gefäss angeschnitten wird und unterbunden werden muss. Das Gehirn liegt nun prall gespannt vor, wird ebenfalls incidirt und dabei ein kleiner Heerd zertrümmerter Hirnsubstanz entdeckt. Die beiden herausgenommenen Stücke, die zusammen vielleicht die Grösse eines halben Markstückes hatten, werden nicht wieder eingelegt, sondern die Wunde ganz offen gelassen und nur lose mit Jodoformgaze tamponirt. Im Laufe des nämlichen und des folgenden Tages traten noch mehrere Krampfanfälle auf, aber von kürzerer Dauer wie die früheren.

Vom 16. März 1893 ab hören die Krämpfe auf und die Wundheilung nimmt einen normalen Verlauf. Die offen gelassene Stelle heilte ohne Eiterung unter dem Blutschorfe, die implantirten Knochenstücke heilten ein. In der Streckmuskulatur des linken Vorderarmes bestand anfangs eine Parese, die langsam zurückging.

Bei der Entlassung am 8. Juli 1893 bestanden keinerlei cerebrale Störungen mehr, und der Defect im Schädel war bis auf eine kleine Stelle, wo man noch Pulsation wahrnehmen konnte, knöchern geschlossen.

Fall 5. Der 32jährige Arbeiter Rudolf K., aufgenommen am 3. Juli 1893, fiel beim Tragen eines schweren Ambosses die Treppe herunter, wobei sich die Spitze des Ambosses dicht oberhalb des linken Ohres in den Schädel einbohrte.

Kräftiger Mann, starke Benommenheit, Reaction auf Anrufen aber noch zu erzielen. Keine nachweisbaren Lähmungen. Thalergrosse, sternförmige Wunde mit unregelmässigen und stark gequetschten Rändern 4 cm über dem linken Ohr. Schon bei oberflächlicher Untersuchung fühlt man zertrümmerten Knochen, der an einzelnen Stellen tief eingedrückt erscheint. Mässige Blutung. Starke Verunreinigung der ganzen Wunde. Aus dem Ohr fliesst kein Blut aus. In Aethernarkose (Operateur: Verfasser) wird zunächst die Haut bis zum Orbitalrande nach vorn und etwa 6 cm weit nach oben von der bestehenden Wunde aus gespalten, dann der ganze Musculus temporalis linkerseits zu $^3/_4$ seiner Breite quer durchtrennt und sammt dem Periosteum zurückgeschoben. Es liegt nun eine Splitterfractur fast des ganzen Planum temporale mit Depression der Splitter vor. Randabmeisselung und Entfernung einer Anzahl Stücke von

Digitized by Google

verschiedener Grösse. Defect im Schädel beträgt $10^1/_2$ cm von vorn nach hinten und $5^1/_2$ cm von unten nach oben. Dura an zwei Stellen eingerissen, die trennende Brücke wird mit der Scheere gespalten. An einer Stelle, die etwa der untersten Temporalwindung entspricht, ist das Gehirn im Umfange eines Einmarkstückes bis zu einer Tiefe von 2 cm zertrümmert. Subduraler Raum und die Gehirnwunde selbst mit feuchter Sublimatgaze ausgerieben und in letztere ein schmaler Streifen Silk protectif eingeführt. Die gespaltene Dura wird wieder mit Catgut vernäht bis auf einen ca. 2 cm langen Spalt über der Gehirnwunde, aus dem ein unter die Nahtlinie geschobenes Stück Jodoformgaze herausgeleitet wurde. Implantation der Knochensplitter, wobei eine etwa markstückgrosse Stelle über der Gehirnwunde frei gelassen wird. Naht des Musculus temporalis mit versenktem Catgut. Seidennähte der Haut. Von zwei Wundwinkeln aus werden schmale Jodoformgazestreifen bis zu den implantirten Knochenstücken vorgeschoben. Patient schläft in den ersten Tagen nach der Verletzung viel. Es besteht eine motorische Aphasie, aber sonst keine Lähmung. Puls bleibt dauernd normal. Höchste Temperatur am Abende des 7. Juli 1893 38,2.

8. Juli. Verbandwechsel. Wunde vollkommen reactionslos. Silk- und Jodoformgazedrainage entfernt.

12. Juli. Die Aphasie bildet sich allmählich zurück. Man sieht eine über die ganze Wunde sich erstreckende Pulsation der Hautdecken, die implantirten Knochen sind also noch nicht fest eingewachsen.

22. August. Patient wird geheilt entlassen. An der Stelle, die bei der Implantation offen gelassen wurde, besteht eine deutliche kleine Grube, aber keine Pulsation. Der ganze frühere Defect scheint mit Knochen ausgefüllt zu sein. Irgend welche Erscheinungen, die auf die bestandene Gehirnverletzung hingewiesen hätten, sind nicht vorhanden.

Um nun die ausführlich wiedergegebenen Krankengeschichten hier noch einmal kurz zusammenzufassen, so handelte es sich in allen fünf Fällen um complicirte Splitterfracturen des Schädelgewölbes mit Depression der Fragmente.

In Fall 1 war der Bruch auf die vordere Wand der Stirnhöhle beschränkt, in den übrigen Fällen waren die seitlichen Theile des Schädels von der Fractur betroffen. Als Entstehungsursache kam überall die Einwirkung einer stumpfen Gewalt in Frage, und je nach der Kraft, mit der diese zur Geltung kam, blieb die Verletzung auf Weichtheile und Knochen beschränkt (Fall 1 und 3), oder es wurden auch das Gehirn und seine Häute verwundet (Fall 2 und 5). Entsprechend der Schwere der Gewalteinwirkung wurden mehr oder weniger ausgesprochene Allgemeinerscheinungen

Digitized by Google

seitens des Gehirns (Bewusstlosigkeit, Erbrechen, Somnolenz, Pulsverlangsamung) in allen Fällen, ausgenommen Fall 1, beobachtet. Die Gehirnwunden charakterisirten sich in beiden Fällen als breite Zertrümmerungen der Rindensubstanz, wodurch die betreffende Hirnpartie natürlich ausser Function gesetzt wurde. Deshalb sahen wir in Fall 2 alsbald nach der Operation eine rechtsseitige Parese, in Fall 5 die Erscheinungen einer motorischen Aphasie auftreten.

Besondere Beachtung verdient Fall 4, wo die Dura nicht verletzt und deshalb primär auch nicht eröffnet worden war. Hier traten am Abende des fünften Tages bei bis dahin völlig normalem Heilungsvorgang, linksseitige klonische Krämpfe auf, und bei der sieben Tage nach der Verletzung vorgenommenen secundären Eröffnung der Dura wurde ein Heerd zertrümmerter Hirnsubstanz gefunden. Eine Verletzung des Gehirnes war also hier bei intacter Dura zustande gekommen. Ob in Fall 3 eine Gehirnläsion bei unverletzter Dura bestanden hat, oder ob die anamnestische Aphasie und die rechtsseitige Parese nur eine Folge der durch den Bluterguss bewirkten Compression des Gehirns darstellte, muss unentschieden gelassen werden.

Fall 2, 4 und 5 waren ausgezeichnet durch starke Verunreinigung der Weichtheils- und Knochenwunde, und dieser Umstand machte in diesen drei Fällen das Débridement zur Pflicht, in Fall 3 waren es Erscheinungen einer zunehmenden Hirncompression, die zur Lösung der Splitter zwangen, in Fall 1 nicht nur kosmetische Gründe — der Knochensplitter war tief in die Stirnhöhle eingedrückt — sondern auch die Rücksicht auf die hohe Infectionsgefahr der verletzten Partie wegen ihrer Communication mit dem Nasenraum.

Es wurden nur solche Splitter entfernt, die gar keinen Zusammenhang mit den Weichtheilen mehr hatten und auch ihres periostalen Ueberzuges verlustig gegangen waren. Von Meissel und Hammer wurde nur da Gebrauch gemacht, wo sich die ineinander gekeilten Splitter mit Hülfe der Kornzange nicht entfernen liessen. Die Grösse des Defectes, der nach der Entfernung der Splitter zurückblieb, war recht beträchtlich, am grössten in Fall 5 $10^1/_2 : 5^1/_2$ cm, am kleinsten in Fall 1 etwa markstückgross.

Das Heilungsresultat muss, was die Festigkeit des erzielten Verschlusses angeht, als ein glänzendes bezeichnet werden; nur in

Digitized by Google

Fall 3 und 4 waren an kleinen Stellen noch Pulsationen wahrzunehmen, doch hatten diese kleine Lücken keinerlei Einfluss auf die Arbeitsfähigkeit der betreffenden Patienten.

Wir haben im Vorhergehenden unter Zugrundelegung der Casuistik die verschiedenen Methoden zusammengestellt, die bisher zur Deckung von Schädeldefecten benutzt worden sind, und es erübrigt nun noch, dieselben auf ihre klinische Brauchbarkeit zu prüfen.

Von dem Standpunkte der heutigen Chirurgie aus wird man zunächst der Heteroplastik mit lebendem thierischem Knochen wohl kaum noch Berechtigung zusprechen können, weil sie, abgesehen von der Schwierigkeit der Beschaffung geeigneten Materials, durch andere einfachere und auch in ihrem Erfolge sicherere Methoden ersetzt werden kann.

Aus den gleichen Gründen wird auch die Homoplastik und die Form der Autoplastik, die Seydel zur Anwendung brachte, auf einige seltene Ausnahmefälle beschränkt bleiben.

Es bleiben dann zur Deckung traumatischer Schädeldefecte übrig:

1. die Heteroplastik mit Celluloid oder einem anderen, diesem ähnlichen Fremdkörper,
2. die Heteroplastik mit decalcinirtem Knochen,
3. die Autoplastik nach Müller-König und
4. die Autoplastik durch Implantation der gelösten Knochenstücke.

Von diesen vier Methoden osteoplastischen Verschlusses sind die beiden ersten (mit Celluloid oder decalcinirtem Knochen) unseres Wissens bisher nur zur Deckung von Defecten benutzt worden, die nach Eröffnung des vorher intacten Schädels entstanden sind und werden jetzt dabei wohl zweckmässig durch die beschriebene Methode der temporären Resection nach Wolff-Wagner ersetzt. Nur nach Trepanationen wegen Epilepsie kann ihre Verwendung als Verschlussmittel noch in Frage kommen, da viele Autoren dabei vor einem primären Verschlusse des Schädels, wie ihn die Wolff-Wagner'sche Methode bezweckt, warnen (A. Fraenkel,[1]) Lucas Championnière).[2]) Auch bei traumatischen Schä-

[1]) A. Fraenkel, Zur Frage der Schädeloperationen bei Epilepsie. Beiträge zur Chirurgie. Festschrift gewidmet Th. Billroth.

[2]) Lucas Championnère, Sur la trépanation dans l'épilepsie jacksonienne. Bull. et mém. de la soc. de chirurgie de Paris. T. XVII, p. 414.

Digitized by Google

deldefecten könnten Celluloid sowohl wie decalcinirter Knochen benutzt werden; ihrer häufigeren Anwendung bei solchen steht jedoch das Bedenken entgegen, dass Celluloid und todtes Material nur einen rein mechanischen Verschluss der Schädellücke bewirkt, indem es wie jeder Fremdkörper an Ort und Stelle eingekapselt wird. Irgend einen anregenden Einfluss auf die Knochenneubildung hat seine Anwesenheit jedenfalls niemals zur Folge, und somit liegt die Celluloidmethode weit ab von dem Ziele, das die Osteoplastik am Schädel doch in erster Linie erstrebt, nämlich den knöchernen Ersatz. Nicht dasselbe gilt von dem decalcinirten Knochen; zwar ist seine Verwendung bei Ausfüllung von Schädellücken ebenso einfach wie die des Celluloid, doch unterscheidet es sich von diesem dadurch, dass häufig mit ihm ein knöcherner Verschluss der Defecte erzielt wird. Wie dieser zustande kommt, ist noch nicht sicher festgestellt. Nach den Untersuchungen von Barth[1]), die sich mit denen von Darkschewitsch und Weidenhammer[2]) zu decken scheinen, ist anzunehmen, dass da, wo die eingelegten Stücke nicht bindegewebig eingekapselt werden, sondern einen knöchernen Verschluss zustande bringen, dieser entsteht aus dem erhaltenen Perioste und der Dura unter Benutzung der durch die implantirten Stücke gelieferten Knochengewebselemente. Eine einfache Einheilung findet jedenfalls ebensowenig statt wie eine einfache Resorption, denn im letzteren Falle konnte kein knöcherner Verschluss zustande kommen. Es muss also der decalcinirte Knochen irgendwie die Knochenneubildung unterstützen oder anregen, weil es sonst nicht zu erklären wäre, warum die so versorgten Schädellücken sich knöchern schliessen, während diejenigen ohne eingelegte Knochenstücke sich in der Mehrzahl der Fälle nur mit Bindegewebe ausfüllen.

Schmitt (l. c.) ist zu wesentlich anderen Resultaten gekommen; er glaubt, dass decalcinirter Knochen resorbirt werde und seine Einpflanzung nicht dazu beitrage, die Schädellücken knöchern zu verschliessen. Dem widersprechen jedenfalls die Erfahrungen, die am Menschen mit dieser Methode gemacht sind.

[1]) A. Barth, Ueber histologische Befunde nach Knochenimplantationen. Verhandlungen der deutschen Gesellschaft für Chirurgie 22. Congress 1893.

[2]) Darkschewitsch und Weidenhammer, Ueber den Ersatz von Trepanationslücken des Schädels durch entkalkten Knochen. Wratsch 1892, No. 28 und 29. Ref. Centralblatt für Chirurgie 1892, No. 41.

Digitized by Google

Andererseits muss aber betont werden, dass die Heteroplastik mit decalcinirtem Knochen ein besonders vorbereitetes Material erfordert, welches man nicht immer zur Hand hat, und dass es von Vortheil ist, wie Darkschewitsch und Weidenhammer festgestellt haben, wenn das zu implantirende Material derselben Species entnommen ist, wie der, bei dem der Defect besteht. Diese Gründe dürften eine allgemeine Anwendung dieses Verfahrens hindern und ceteris paribus der Autoplastik durch Implantation eine grössere Verbreitung sichern.

Genau ebenso wie bei der Einlagerung von decalcinirten Knochen muss man sich nach den Untersuchungen Barth's den Heilungsvorgang bei Schädeldefecten vorstellen, die durch Implantation der herausgenommenen Schädeltheile ausgefüllt worden sind. Die implantirten Stücke heilen zwar ein, behalten aber nicht ihre Lebensfähigkeit in dem Sinne, dass sie weiterwachsen und dadurch selbstständig zur Ausfüllung des Schädeldefectes beitragen, sondern sie werden wie decalcinirter Knochen durch neuen Knochen ersetzt, indem sie das Material für das neu zu bildende Knochengewebe liefern. Schmitt und vor ihm Ollier, Wolff, Adamkiewicz, Jakimowitsch halten dagegen die Einheilung der Knochenstücke unter Bewahrung ihrer Lebensfähigkeit für wahrscheinlich.

Die Beobachtungen, die wir bei unseren Fällen in dieser Frage machen konnten, sind für keine der beiden Anschauungen beweisend. Wir konnten lediglich feststellen:

1. dass die implantirten Knochen schon nach vier Tagen unbeweglich mit der Dura verbunden sind (Fall II);

2. dass sie nach ca. acht Monaten noch nicht ganz durch normalen Knochen ersetzt sind, denn an dem um diese Zeit temporär resecirten Knochenlappen, der der implantirten Stelle entsprach, sah man noch deutlich die Umrisse der einzelnen Stücke. Auch die Zwischenräume zwischen denselben besassen noch nicht die Festigkeit normalen Knochengewebes, da der Lappen beim Aufhebeln gerade an diesen Stellen einbrach (Fall II);

3. dass nach sieben Tagen die eingepflanzten Stücke schon durch sehr gefässreiches junges Bindegewebe mit einander verbunden sind und nicht ohne stärkere Blutung aus ihrer Verbindung gelöst werden können (Fall IV). Ueber die histologischen Veränderungen der in Fall IV am siebenten Tage herausgenom-

Digitized by Google

menen Implantationsstücke verdanken wir der Liebenswürdigkeit des Herrn Dr. Barth, der die Stücke untersuchte, folgende Mittheilungen, die ich auszugsweise mit dem Bemerken wiedergebe, dass es wohl die ersten mikroskopischen Befunde sind, die vom Menschen in dieser Beziehung erhoben worden sind.

„An den beiden Knochenstücken sind schon makroskopisch zahlreiche Fibrinauflagerungen sichtbar, die sich durch die Knochencanäle ohne Unterbrechung in das Innere fortsetzen. Aehnliche Fibrinmassen füllen auch die Markräume der Diploë und die Havers'schen Canälchen aus und zwar besonders reichlich am freien Rande des Fragmentes. Hier besteht ausserdem eine sehr reichliche Leukocyteninvasion, welche sich in der ganzen Diploë verbreitet hat und nach den centralen Markräumen der Compacta hin abnimmt. Einige Markräume in der Nähe des Bruchrandes sind von frischem Blutextravasat prall ausgefüllt. In anderen Markräumen sind dickwandige Gefässe (Arterien) im Querschnitte vorhanden, ihr Lumen ist entweder leer oder mit Fibrinmassen ausgefüllt. Es handelt sich dabei zweifellos um alte thrombosirte Gefässe.

Die Kerne der Knochenkörperchen sind entweder schon untergegangen, wie am Fracturrande und in den Markräumen der Diploë, oder in deutlichem Zerfall begriffen, wie in den centralen Partieen der Compacta.

Eine Resorption des Knochengewebes ist nirgends sichtbar, ebensowenig wie eine Anlagerung neuen Knochengewebes an den alten Knochen."

Der geschilderte Befund scheint für die Annahme Barth's zu sprechen, dass die eingepflanzten Stücke einer modificirten Nekrose mit nachfolgender Resorption unterliegen.

Wie sich nun aber der Heilungsprocess abspielen mag, die Thatsache wird wohl kaum bestritten werden können, dass ein knöcherner Verschluss der Schädellücken durch die implantirten Stücke, seien diese nun mit Periost bekleidet oder nicht, in weitaus der Mehrzahl der Fälle zustande gebracht wird, und dieses ist vom Standpunkte des Klinikers das wichtigste. Zahlreiche Thierexperimente und die am Menschen bisher gemachten Erfahrungen beweisen dies. Auch in unseren Fällen hat uns die Methode in dieser Beziehung nicht im Stiche gelassen, wir erzielten nach relativ kurzer Zeit einen knöchernen Verschluss, der nicht etwa

Digitized by Google

nur vorübergehend bestand, sondern, wie wir in Fall 2 und in Fall 3 beobachten konnten, auch nach 17 resp. nach 10 Monaten nichts von seiner Festigkeit eingebüsst hatte. Nur da scheint mitunter der knöcherne Ersatz auszubleiben, wo die Drainage eine völlige Ausfüllung des Defectes mit Knochenstückchen unmöglich macht (Fall 3 und 4), und zwar, wie es scheint, unabhängig davon, ob auch die Dura an der betreffenden Stelle offengeblieben war (Fall 4) oder ob die Drainage nur durch das Periost geführt wurde (Fall 3). Die kleinen noch pulsirenden Stellen pflegen sich in der Regel im Laufe der Zeit noch zu verkleinern (Fall 3).

Eine Ausstossung der eingepflanzten Stücke haben wir in keinem Falle erlebt; die partielle Nekrose eines der Implantationsstücke des Falles 2 verdankt ohne Zweifel dem Umstande ihre Entstehung, dass hier die betreffende Stelle durch längere Zeit der Weichtheilsbedeckung entbehrte.

Neben der Autoplastik durch Implantation ergiebt nur die Müller-König'sche Methode einen sicheren knöchernen Verschluss grösserer Schädeldefecte und ist deshalb seit der ersten Veröffentlichung König's im Jahre 1890 relativ häufig benutzt worden. Sie stellt für viele Fälle sogar das einzig mögliche Verfahren dar, um Defecte des knöchernen Schädels zu schliessen, nämlich

1. bei frischen Traumen, wenn die Knochenstücke nicht mehr vorhanden sind;

2. bei Resectionen am Schädel wegen Knochenerkrankungen, da sich die herausgenommenen Theile dann nicht zur Implantation verwenden lassen;

3. bei angeborenen Defecten (Meningo- und Encephalocelen);

4. bei alten Schädeldefecten, die aus den verschiedensten Gründen entstanden sein können und deren nachträgliche Beseitigung nöthig wird.

In den Fällen hingegen, wo das nöthige Material zu Gebote steht, und zwar besonders bei frischen traumatischen Schädeldefecten, ist die Autoplastik durch Implantation das einfachere Verfahren, denn sie ermöglicht einen primären festen Verschluss, der sich auf die leichteste Art bewerkstelligen lässt und erfordert keinen zweiten, grösseren operativen Eingriff, wie die osteoplastische Methode von Müller-König. Auch die der Implantationsmethode vorgeworfenen Nachtheile haben wir in unseren Fällen nicht bestätigt gefunden. Dieselben sollen bestehen:

Digitized by Google

1. in der Schwierigkeit einer sicheren Desinfection der einzelnen Stücke;

2. in der Behinderung des Secretabflusses nach dem Einlegen derselben;

3. in der Ausübung von Druck seitens der implantirten Theile auf das Cerebrum, und

4. darin, dass der freie Zugang zum Gehirn und seinen Häuten behufs Vornahme eines nöthig gewordenen nachträglichen Eingriffes durch die Implantation erschwert oder ganz verlegt wird.

Von all diesen Bedenken hat sich keines in den von uns beobachteten fünf Fällen als begründet erwiesen. Die Desinfection der Stücke und deren reactionslose Einheilung ist uns jedesmal gelungen, obschon in mehreren Fällen (2, 4, 5) die Weichtheilswunde sowohl wie die Knochentrümmer sehr stark verunreinigt waren und ausserdem Complicationen mit Gehirnverletzungen vorlagen. In Fall 1 heilte ein in die vordere Wand der Stirnhöhle eingesetztes Stück ohne Zwischenfälle ein, obwohl gerade hier, wegen der Communication mit der Nasenhöhle, die Infectionsgefahr eine grosse war.

Eine Secretverhaltung hinter den eingepflanzten Stücken ist bei sorgfältiger Blutstillung und geeigneter Drainage ebenfalls sicher zu vermeiden.

Auch die Furcht, es könnte durch die Implantation ein schädlicher Druck auf das Gehirn zustande kommen, scheint nach unseren Beobachtungen eine unberechtigte zu sein. Es wurden vielmehr in denjenigen von unseren Fällen (2 und 4), wo nachträglich Gehirnerscheinungen auftraten, als Grund für dieselben partielle Erkrankungen der Hirnsubstanz am Orte der Verletzung nachgewiesen und an der Innenfläche des in Fall 2 temporär resecirten Knochenlappens waren keinerlei Prominenzen wahrzunehmen, die auf das Gehirn hätten drücken können. Durch die Untersuchungen Barth's (l. c.) wird es wahrscheinlich gemacht, dass diejenigen Theile der implantirten Stücke, die sich für die Ausfüllung des Schädeldefectes als ungeeignet oder unnöthig erweisen, durch Resorption entfernt werden.

Wie wenig das Gehirn durch die Implantation in seinen Functionen beeinträchtigt wird, geht namentlich aus den Fällen 2 und 5 hervor, wo keine ausgedehnte Hirnverletzung bestand und

Digitized by Google

die eingepflanzten Knochenstücke fast unmittelbar an die verletzten Theile des Gehirnes stiessen.

Das vierte Bedenken hat eine gewisse Berechtigung. Treten Gehirnerscheinungen bald nach der Implantation auf, wie in Fall 4, so ist es ein leichtes, die eingepflanzten Stücke wieder herauszunehmen, folgen sie aber der ersten Operation erst nach einer Reihe von Monaten, so muss die Wiedereröffnung der Schädelhöhle nach der eingreifenderen Methode von Wolff-Wagner vorgenommen werden. Vielleicht empfiehlt es sich, um etwa vorhandene Gehirnläsionen vor der Implantation festzustellen, auch in den Fällen, die Dura breit zu spalten, wo diese intact geblieben ist. Da übrigens bedenkliche Hirnsymptome, selbst nach schweren Verletzungen der Hirnsubstanz (Fall 5) durchaus nicht immer aufzutreten scheinen, so dürfte es gerechtfertigt sein, wenn man in allen Fällen von traumatischen Schädeldefecten wenigstens den Versuch macht, durch Implantation den Defect zu schliessen. Gelingt dieser Versuch nicht, so kann ein secundärer Verschluss nach der Methode von Müller-König immer noch vorgenommen werden, ohne dass dadurch der Patient geschädigt worden wäre, gelingt er aber, so hat man ihn vor den Gefahren einer zweiten Operation bewahrt.

Bevor ich schliesse, danke ich Herrn Direktor Dr. Körte, meinem verehrten Lehrer und Chef, für das lebhafte Interesse, das er an der vorliegenden Arbeit genommen hat, auf das verbindlichste.

Digitized by Google

Ueber die erste Versorgung leichter Schusswunden im Kriege.[1])

Von

Prof. Dr. **Langenbuch** in Berlin.

Entsprechend unseren heutigen Anschauungen über Wundbehandlung und Wundheilung betrachten wir jede mit nicht sterilisirten Instrumenten resp. mechanischen Agentien gesetzte Wunde als zum mindesten der Infection verdächtig. Wir reinigen deshalb die Wunde, suchen sie mit chemischen Mitteln, bekanntlich mit sehr unsicheren Aussichten zu desinficiren, tamponiren oder drainiren je nachdem und bedecken dann die Wunde mit einem das eventuelle Wundsecret aufsaugenden Verbande. Diese Wundbehandlung ist die rationellste, weil sie die sicherste ist, und es liegt mir fern, in meinen weiteren Ausführungen und Demonstrationen derselben irgendwelche Opposition machen zu wollen. Indess muss uns die Frage nach der Breite resp. nach der Grenze, innerhalb deren die Möglichkeit der Primärinfection solcher Wunden insbesondere, bez. der Schusswunden immer von Interesse sein. Die Meinungen darüber sind bis jetzt noch weit auseinandergehend. Im allgemeinen ist man gegenüber solchen Wunden immer noch sehr misstrauisch. Ein Beweis dafür ist die soeben formulirte Wundbehandlung, und auch für die Schusswunden gilt so ziemlich dasselbe, wenigstens äusserte sich König noch auf dem vorjährigen Chirurgencongress dahin, dass seiner Meinung nach mindestens 50% der Schusswunden primär

[1]) Siehe die Verhandlungen im I. Theil dieses Bandes, p. 38.

Digitized by Google

inficirt seien, weil das Geschoss durch die Kleidungsstücke der Soldaten, die mit Schweiss und Staub imprägnirt sind, gedrungen sei und auch in manchen Fällen Fetzen derselben mit in die Wunde hineingerissen habe. Diese Annahme scheint aber nach den Experimenten, die in Wien und hier in Berlin gemacht worden sind, durchaus nicht in dem Maasse, wie König annimmt, stichhaltig. Es sind im Jahre 1888 von Fränkel in Wien Experimente angestellt, die in grösserem Umfange auch von Herrn Pfuhl kürzlich hier in Berlin wiederholt wurden.

Beide Forscher pflanzten sehr empfindlichen Thieren, Mäusen und Kaninchen, grössere Fetzen von getragenen Soldatenuniformen in die Muskeln, in die Pleuraräume, die Bauchhöhle u. s. w. ein. Her Pfuhl hat das sogar in 54 Fällen gemacht, und in keinem Falle haben beide Forscher einen eiternden Process an diesen Thieren constatiren können. Wenn dagegen Pfuhl diese Tuchfetzen mit Streptococcen- oder Staphylococcenculturen imprägnirte und sie dann einpflanzte, trat Eiterung ein, in dem ersteren Falle bei den Streptococcen ziemlich schneller Tod, bei den Staphylococcen mehr nur eine gutartige Eiterung. In kriegschirurgisch-klinischer Hinsicht machten Simon, Socin, v. Bergmann u. a. auch correspondirend günstige Erfahrungen, besonders an Knieschüssen mit oder ohne Fractur der Knochen. Ihnen allen sind die Simon'schen Knieschüsse bekannt, die etwas räthselhaftes an sich hatten, insofern der Schuss, indem er das Knie in flectirter Stellung traf, das Gelenk selbst durchbohrte, ohne dass die Knochen verletzt wurden. Es wurde diese Sache experimentell nachgeprüft und in der That nachgewiesen, dass das Knie in einer bestimmten Stellung ohne Knochenläsion durchbohrt werden kann. Diese Knieschüsse wurden, soweit aus den Publicationen von Simon zu entnehmen ist, nicht weiter mit Fingern oder Sonden untersucht, die Glieder wurden in die gestreckte Lage gebracht und heilten gleich subcutanen Fracturen, Tenotomieen und anderen derartig operativ gesetzten Wunden. Dagegen glaubte Simon, weil er wohl noch unter dem Einfluss der Stromeyer'schen Ansichten stand, dass bei Knieschüssen mit Knochenfracturen nicht das günstige Resultat zu erwarten sei. Die Indication wurde für Knieschussfracturen damals sehr häufig auf Amputation gestellt, weil man ohne diese einen sehr üblen Ausgang erwarten zu müssen glaubte; man musste, um die Indication zu gewinnen, diese Fälle

Digitized by Google

durch das Eingehen des Fingers näher untersuchen. Die Folge davon war, dass damals, zu Simon's Zeiten, wo die Aseptik und Antiseptik noch sehr in den Windeln lag, eigentlich kaum existirte — dass damals diese Schüsse wohl vielfach inficirt wurden und, abgesehen von der Amputation, nicht so aseptisch verliefen wie die nicht untersuchten Schüsse ohne Knochenverletzungen. Aehnliche Erfahrungen hatte Socin 1870/71 und noch sprechendere hatte v. Bergmann in dem letzten russisch-türkischen Kriege.

v. Bergmann hatte schon nach den ersten Gefechten an der Donau erkannt — er war zur russischen Armee einberufen und mit den vortrefflichen Carbolsprayapparaten und dem vollkommensten antiseptischen Apparat ausgerüstet, so dass alle geplanten Maassregeln anscheinend bis in das Weitgehendste ausgeführt werden konnten —, dass seine Vorbereitungen an Ort und Stelle gar nicht auszunutzen waren. Die Sprays waren sofort durch den furchtbaren Staub und das schmutzige Wasser verstopft. Er musste also schliesslich resigniren und konnte nichts weiter machen, als die Kranken mit Schussfracturen mit grossen Watteverbänden, die er mit Gipsbinden umgab, auf den Wagen zu packen und in das nächste Lazareth zu schaffen. Gleichwohl musste er zu seiner Ueberraschung bald die Wahrnehmung machen, dass sehr viele von den Schussfracturen, Knieschüsse, auch solche mit Kniefracturen, per primam geheilt waren, und er nahm sich vor, diese interessante Frage der glatten Heilungen von Knieschussfracturen bei einer späteren Gelegenheit näher zu studiren. Diese wurde ihm, denn einige Wochen später fanden Gefechte hinter Plewna statt, zu denen v. Bergmann allerdings nicht zur rechten Zeit eintreffen konnte, sondern erst 24 Stunden später. Er beauftragte aber einen Assistenten, ihm alle Knieschussfracturen, soweit er deren habhaft werden konnte, zu sammeln. Dies geschah, und so bekam er 15 Fälle in die Behandlung. v. Bergmann konnte sie aber leider im Drange der vielen anderweitigen Arbeiten nicht immer sofort verbinden, so dass er sich ihrer in einer Reihe von Fällen erst nach zwei und nach drei Tagen annehmen konnte. Diese Fälle waren vorher von den russischen Militärärzten mit den mitgebrachten Verbandstoffen provisorisch verbunden worden. v. Bergmann entfernte diese, legte dann also seine grossen Wattepolster und Gipsverbände an und konnte nachher constatiren, dass von diesen 15 Fällen 8 Fälle ohne Fieber und Eiterung geheilt waren. Von den weiteren 7 Fällen mussten 3 amputirt werden, einer, weil er allerdings schon immer von Anfang an gefiebert hatte, — der genas aber; die anderen bekamen aber das Fieber erst, als mehrere Wochen nach der Verletzung verstrichen waren — durchschnittlich erst am 51. Tage —, und zwar meistens im Anschluss an den Verbandwechsel. Von diesen

Digitized by Google

Fällen mussten zwei amputirt werden. Einer erlag an Pyämie. Also im ganzen ist von den 15 Fällen der Kniegelenkfracturen, der Gelenkschussfracturen nur einer gestorben, und die anderen sind alle geheilt. Acht sind sofort per primam geheilt, und von den übrigen haben die meisten erst nach Wochen, und zwar im Anschluss an den Verbandwechsel im Hospital, ihr Fieber, soll heissen ihre Infection, bekommen. Auch sie waren wie die anderen nicht primär inficirt gewesen. — Die Eiterungen griffen indess nicht weiter um sich, und die Patienten genasen auch, mit nur einer Ausnahme, ein im Vergleich zu den früheren Resultaten, die bei den Knieschussfracturen erzielt wurden, allerdings unerhört günstiges Resultat. v. Bergmann hatte Gelegenheit, bei einem Mann, der sowohl einen Knieschuss hatte, als auch einen Schuss in die Hüfte und Schulter, einige Wochen später die Section zu machen, weil der Mann an einem von der Schulterwunde ausgegangenen Erysipel gestorben war. Der Knieschuss war geheilt, und bei der Eröffnung des Kniegelenks fanden sich zwei Tuchstücke in der Umschlagsstelle der Gelenkkapsel reactionslos eingeheilt. Mithin hatten im Einklange mit den Experimenten von Fränkel und Pfuhl diese Tuchfetzen ebenfalls keine Primärinfection erzeugen können.

Diese kleine Blumenlese aus den Erfahrungen Simon's und dem v. Bergmann'schen Bericht beweist uns jedenfalls, dass in einer grösseren Anzahl von Fällen eine Primärinfection eines so complicirten und empfindlichen Organs, wie es das Kniegelenk ist, nicht stattgefunden haben kann, wohl aber lässt sie uns den Verdacht schöpfen, dass später in den Hospitälern und durch die Hospitalsactionen die Secundäraffectionen gesetzt wurden.

Man kann nun aber der Frage, inwieweit wir überhaupt an die Primärinfection der Wunden glauben müssen, durch die klinische Forschung und Beobachtung nähertreten. Da mich diese Frage seit längerer Zeit interessirt hat, so habe ich eine ziemlich continuirliche Reihe von 29 Verletzungen verschiedenster Art, die mir ins Krankenhaus gebracht wurden, so behandelt, als wären sie mir im Felde zugeführt. Es waren Stichwunden, Stichquetschwunden, Schnittwunden, Schnittquetschwunden, Schusswunden, complicirte Fracturen, dann noch zwei Verletzungen am Hodensack, eine artificielle und eine accidentelle. Sie sind nicht mit irgend einem Antisepticum berührt worden, auch die Haut rund herum ist nicht gereinigt worden. Es ist nichts geschehen, als dass mit aseptischen Fingern, aseptischer Nadel und aseptischem Faden die Wunden geschlossen wurden. Dann sind sie mit Pflastern bedeckt, die Frac-

Digitized by Google

turen ausserdem noch mit einem Gipsverband, und so sich selbst überlassen worden, allerdings unter unserer schärfsten Controlle, weil wir uns der Verantwortung sehr bewusst waren, die wir mit unserem Vorgehen übernahmen. Alle Wunden sind ausnahmslos ohne Fieber und Eiterung geheilt. Die erste Schusswunde habe ich schon im Jahre 1881 in dieser Weise behandelt. Dann kam durch Assistentenwechsel und eine Reise von mir die Sache wieder in Vergessenheit, so dass sich die Continuität dieser Fälle erst später hergestellt hat. Ich möchte aber bemerken, ich habe mir die Fälle nicht ausgesucht, sondern continuirlich, wie sie kamen, in obiger Weise behandelt. Natürlich würde ich ausgedehnte Zermalmungsquetschungen, bei denen ausgedehnter Gewebstod vorauszusehen ist, nicht dieser Behandlung unterziehen, das versteht sich von selbst, denn was ich beweisen will, bezieht sich nur auf Schuss- und Stichwunden im Kriege, die ich zu allermeist für nicht inficirt halte und durch den sofortigen Abschluss vor den Einwirkungen des Lazaraths schützen will. Ich verfolge damit eine Wundpolitik, für welche die v. Bergmann'sche Beobachtungen manche Stütze bieten.

Von den 29 Fällen waren aber 8 Schnittwunden, resp. Schnittquetschwunden, 5 Stichwunden, resp. Stichquetschwunden, zwei grössere Hodensackwunden, 10 Schusswunden und 4 complicirte Fracturen. Ich will sie mit der grössten Kürze behandeln, indem ich jedem Fall nur ganz wenige Worte widme. Ich beginne mit den Schnittwunden.

Ein 41jähriger Mann bekam mit einem Bierglas Schläge auf den Kopf, wodurch mehrere ca. 4 cm lange Wunden entstanden. Es waren also Wunden, die nicht bloss geschnitten, sondern auch theilweise gequetscht waren. Sie wurden nach Abschneidung der Haare genäht und gepflastert und heilten ohne weiteres.

Ein Anderer bekam einen Beilhieb am linken Unterschenkel, 5 cm lange Wunde. Nichts desinficirt, ebenso behandelt, gleicher Erfolg.

Dann ein ziemlich langer Schnitt quer über den Hals aus selbstmörderischer Absicht. Er wurde ohne weiteres genäht und mit Pflaster bedeckt.

Ein 33jähriges Mädchen litt an Hydrops genu dextri. Ich habe — natürlich nur um die Erfahrung zu machen — die Haut zuvor nicht desinficirt, habe nur mit einem aseptischen Messer incidirt, das Serum herausgelassen, die Wunde wieder zugenäht und ein Pflaster aufgelegt — reac-

Digitized by Google

tionslose Heilung. Der Hydrops kam später natürlich wieder und wurde dann lege artis beseitigt.

Einem Mann fiel ein Eisenstück auf den rechten Fuss und setzte eine 5 cm lange Schnitt- und Quetschwunde. Sie wurde genäht und gepflastert.

Ein alter Mann hatte sich am Vorderarm, an der Schulter, überall, Schnittwunden beigebracht. Ueberall Heilung per primam.

Ein Mann hatte eine grosse Wunde in der Temporalgegend. Sie war 12 cm lang, kreisformig gekrümmte Scalpirwunde. Der Hautlappen klaffte herunter bis über das Ohr und war mit einem Taschentuch verbunden. Es geschah nichts mit der Wunde. Sie wurde genäht. Das ist erst vor 4 Tagen geschehen, und Sie werden selber Gelegenheit haben, den vollkommen aseptischen Zustand dieser Wunde zu sehen.

Zu diesen Schnittwunden möchte ich noch zwei Hodenwunden rechnen. Es kam ein 25jähriger Mann, der in dunkler Absicht über ein eisernes Gitter mit Spitzen gestiegen war, bei uns an. Er hatte sich den linken Hodensack aufgerissen, die seröse Höhle war geöffnet, der Hode lag quasi vor. Auch hier wurde nichts gemacht, als nur zugenäht. Heilung per primam.

In einem anderen Falle wurde eine Hydrocele aufgeschnitten, das Serum herausgelassen, die Wunde wieder zugenäht. Heilung per primam. Das erwartete Recidiv blieb aus.

Dann sind hier noch vier Fälle von complicirten Fracturen zu nennen. Ein Hufschlag gegen den linken Oberarm, gequetschte Ränder und der Knochen gebrochen. Naht, Pflaster, Gipsverband.

Ein rechter Oberschenkel mit Stichfractur. Otto Jacob, 34 Jahre alt. Reposition des oberen aus der Wunde hervorragenden Knochenfragmentes. Naht, Pflaster, Streckverband.

Complicirte Unterschenkelfractur mit Hervortreten des oberen Knochenendes. Naht, Pflaster, Gipsverband.

Dann noch ein 4jähriges Kind, das eine complicirte Fractur des rechten Unterschenkels hatte. Das Knochenende hatte die Haut durchbohrt. Es wurde reponirt, die Wunde dann genäht, gepflastert, nicht desinficirt. Heilung per primam.

Dann habe ich hier über 10 Schusswunden zu berichten. Zunächst eine perforirende Schusswunde der Brust in der Herzgegend. Das ist noch ein Fall aus dem Jahre 1888 und hier ist noch desinficirt worden, d. h. was man desinficiren nennen will. Es ist aber jedenfalls in die Tiefe nichts Desinficirendes hineingekommen. Dann ist die Wunde genäht, gepflastert und geheilt.

Dann ein Revolverschuss in den linken Vorderarm. Das war 1889. Incision und Entfernung der Kugel. Naht. Am 15. Mai aufgenommen, am 23. Mai geheilt entlassen. . . .

Digitized by Google

Dann ein Arbeiter, der eine grössere Schrotkugel in den rechten Oberschenkel bekommen hatte. Es wurde, um das Geschoss zu finden, vergeblich eingeschnitten. Naht, Pflaster.

Ich möchte bei diesen Schrotkugeln und auch bei den Teschinkugeln bemerken, dass sie ungefähr den halben Durchmesser der jetzigen Geschosse erreichen. Ich habe hier ein kleines Modell von unseren modernen Projectilen. Ich möchte es Ihnen herumreichen, damit Sie sehen — wir wissen es ja alle, es ist $7^1/_2$ mm — wie klein es aber in Wahrheit ist und wie unsere Flaubert- und Teschinkugeln ihnen im Durchmesser schon ziemlich nahe kommen, so dass man wohl sagen kann, was von den kleinen Geschossen gilt, gilt im grossen und ganzen auch von dem neuen kleinkalibrigen Gewehrgeschoss.

Dann ist ein anderer Kranker da, der hatte einen Revolverschuss durch die linke Palma. Er wurde mit Naht und Pflaster poliklinisch behandelt. Keinerlei Reaction, sehr schnell geheilt.

Ferner eine Schusswunde im rechten Oberschenkel. Das Geschoss war durch die Tasche gegangen und hatte nebenbei den Bart von einem Schlüssel abgesprengt und diesen Bart mit in die Tiefe des Oberschenkels gerissen. Der Kranke wurde, ohne untersucht und ohne desinficirt zu werden, genäht und gepflastert und poliklinisch behandelt. Er ist ohne weiteres genesen.

Dann ist ein Pistolenschuss in der rechten Lendengegend. Das Geschoss wurde excidirt. Naht, Pflaster. Ich will bemerken, dass ich bei den Schusswunden die Naht methodisch gemacht habe, weil ich eine gewisse Vorliebe dafür hatte, die Schusswunde möglichst zu schliessen. Ich halte aber bei den normal kleinen Schusswunden die Naht nicht für nöthig, sondern nur die sofortige hermetische Schliessung der Wunde aus den bekannten Gründen. Nur bei grösseren Wunden, wo ein bedeutendes Klaffen eintritt, würde ich auf die Naht Gewicht legen.

Dann ist ein grober Schrotschuss in die rechte Scapula bei einem Knaben von 13 Jahren, der jetzt in Plötzensee sitzt. Er war eingebrochen und bekam bei dieser Gelegenheit seinen Schuss.

Fall von selbstmörderischem Revolverschuss in die Herzgegend. Genäht und gepflastert und sofort geheilt.

Ferner Revolverschuss in die rechte Schläfe. Mordversuch (Bräutigam, Eifersucht). Die Kugel prallte an dem Schläfenbein ab, desto grösser war aber die Quetschung. Wir haben die Wunde zugenäht und mit Pflaster bedeckt, und Sie werden sie nachher auch sehen können.

Dann eine grobe Schrotkugel in den linken Oberschenkel. Das Geschoss wurde vergeblich gesucht. Darnach Naht, Pflaster.

Von Stichverletzungen ist ein Messerstich in die Herzgegend aus Selbstmordtrieb. Genäht und gepflastert.

. . . Weber, 25 Jahre alt. Messerstich in die linke Pleurahöhle

Digitized by Google

durch den zweiten Intercostalraum, Blutung in die Pleurahöhle. Entleerung von 800 ccm Blut am 7. März, also 9 Tage nach der Verletzung. Die Wunde wurde sofort genäht und gepflastert. Der Mann ist geheilt entlassen. Das abgezogene Blut war aseptisch. Es war nur eine Punction nöthig, und damit war die Sache erledigt.

Dann Messerstich in den Unterarm und die rechte Oberschlüsselbeingrube. Naht Pflaster.

Ferner eine 6 cm tief gehende Quetschwunde am rechten Oberarm. Der Patient hatte auf einem Wagen gesessen, dessen Pferde durchgingen. Bei der Gelegenheit war ihm irgend ein spitzer Gegenstand, der am Wagen befindlich war, in den Arm eingedrungen. Er wurde in einem anderen Krankenhause verbunden. Man hatte dort wahrscheinlich die Wunde desinficirt, hatte sie tamponirt und mit dem Verbande den Patienten entlassen. Auf seinen Heimwege bekam er aber eine deutliche Blutung, und erschrocken darüber kam er zu uns. Die Wunde war sehr schön und sauber verbunden. Wir entfernten den Tampon und nähten auch schon der Blutung wegen die Wunde zu. Pflaster, Heilung.

Ferner eine ähnliche tiefgehende Fleischwunde am rechten Gesäss. Ein recht bemerkenswerther Fall. Er ist vor vier Tagen auf eine Leiter gestiegen, fiel von dieser herunter auf einen jüngeren Baum, zerbrach dessen Stamm und pfählte sich an dem unteren Ende des Baumes, so dass ihm die Spitze desselben in der Nähe des Anus 10 cm weit in die Tiefe drang. Die Aussenwunde war von 4—5 cm Länge. Nach Hause transportirt, wollte der Patient uriniren; es gelang ihm nicht, vermuthlich, da sich schon Schwellung eingestellt hatte. Der zutretende College katheterisirte ihn. Es trat eine Blutung in der Harnröhre ein. Der Patient wurde darauf 3 Meilen weit her per Wagen zu uns ins Hospital gebracht. Die Blase war voll. Wir wollten das Experiment mit dem Katheter nicht wiederholen, nahmen eine Aspiration mit dem Dieulafoy vor und extrahirten direkt aus der Blase klaren Urin, so dass wir zunächst von dem Gedanken einer Läsion der Blase Abstand nehmen konnten. Die Wunde selbst wurde ohne irgend welche Desinfection oder Waschung mit einigen Nähten geschlossen und ein Pflaster darüber gelegt. Es sind jetzt vier Tage verflossen. Er hatte am ersten Tage 38°. Wir konnten dies zunächst noch auf den Katheterismus beziehen und die Temperatur fiel auch sofort wieder zur Norm. Der Kranke, dessen Wunde im Innern noch nicht geheilt sein kann, ist hier. Sie sehen und fühlen nichts von Schwellung, Retention oder Empfindlichkeit.

Ich habe mich bemüht, so viele von diesen Fällen, wie möglich, Ihnen vorzustellen. Leider ist nur eine beschränkte Anzahl derselben zu erreichen gewesen.

(Vorstellung von 10 Patienten.)

Digitized by Google

M. H.! Was ich hier vortrug und demonstrirte, ist gar nicht neu und hat ja nur eine principielle Bedeutung. Wir wissen ja, dass schon früher von unseren Collegen ausserhalb der Hospitäler und besonders auf dem Lande, lange bevor man von der Antisepsis nur sprach, vielfach ähnlich mit den glücklichsten Erfolgen verfahren ist. Ich will hier nur, ich möchte sagen, ein Naturgesetz, das zu herrschen scheint, constatiren; nämlich das, dass ausserhalb der Hospitäler für die Wunde virulente Organismen nur selten sind und dass chirurgisch bedeutsame Organismen wohl immer erst durch Züchtung auf faulenden thierischen Flüssigkeiten bezw. Eiter virulent werden. Ich will nicht im entferntesten von unseren Leistungen mit Nadel und Pflaster reden, sondern nur darauf aufmerksam machen, dass, wenn nichts Infectiöses hinein kommen kann, die meisten der schussähnlichen Wunden resp. diese selbst einer offenen Behandlung nicht bedürfen.

Ich möchte nochmals bemerken, dass es mir fern liegt, diese Behandlung zur Verallgemeinerung in der Civilchirurgie anempfehlen zu wollen. Im Gegentheil, ich werde dereinst gewiss auch wieder zu der mehr offenen Behandlung, weil sie mir sicherer erscheint, zurückkehren. Ich habe sie nur als einen Versuch durchgeführt, um auch hierdurch einen Beitrag zu liefern zur Lösung der Frage: inwieweit müssen wir eine primäre Infection fürchten und demgemäss handeln. Ich habe natürlich auch einen Hintergedanken dabei, nämlich den, wie sich alle diese Erfahrungen vielleicht für den ersten Verband bei leichten Schusswunden im Kriege verwerthen lassen, um die Wunden vor den virulenten Einwirkungen der Hospitäler zu schützen. Ich möchte aber diese Frage heute Abend nicht weiter berühren, denn wir würden uns dann in eine Discussion verwickeln, die zur Zeit noch zu nichts führen würde. Ich möchte Ihnen also nur dies Material vorgeführt haben und nochmals wiederholen, dass die Fälle nicht ausgesuchte sind, sondern es sind Fälle in der Continuität. Sowie ein Fall kam, wurde er so behandelt, und ebenso wie Fränkel und Pfuhl mit ihren Fällen keinen Misserfolg hatten, kann auch ich sagen, dass wir keinen Misserfolg gehabt haben.

Digitized by Google

Aus der chirurgischen Klinik des Herrn Geheimrath Prof. Dr. v. Bardeleben am Charitékrankenhause in Berlin.

Ein Fall von Aethertod.[1])

Von

Stabsarzt Dr. **Herhold,** Assistenten der Klinik.

Am 22. November dieses Jahres wurde Abends auf die chirurgische Station der Charité die 41 Jahre alte Büchsenmachersfrau L. wegen einer eingeklemmten Hernie gebracht. Die Kranke gab an, dass sie seit Jahren an einem linksseitigen Bruch leide; seit vier Tagen ginge der Bruch nicht mehr so wie sonst zurück, sondern liege sichtbar draussen und mache ihr grosse Beschwerden. Ausserdem sei sie herzleidend. Die Untersuchung ergab, dass die Frau eine linksseitige eingeklemmte Hernia femoralis hatte. Die physikalische Untersuchung ergab gesunde Lungen, aber über dem Herzen ein besonders im zweiten rechten Intercostalraum sehr deutliches diastolisches Geräusch und eine 4 cm über die linke Mammillarlinie herausreichende Verbreiterung der Herzdämpfung.

Da somit eine Insufficienz der Aortenklappen bestand, wurde für die dringend erforderliche Herniotomie Aether statt des Chloroforms zum Narkotisiren vorgezogen. Um der Kranken die unangenehme Empfindung der ersten concentrirten Aetherdämpfe — welche sich bei jeder asphyktischen Methode der Aethernarkose geltend macht — zu ersparen, wurden zunächst 10 g Bromäthyl gegeben. Darauf wurde Aether in einer Menge von 30 g auf die Julliard'sche Maske gegossen und dann nach Bedarf die Maske mit den gleichen Mengen des Narcoticums befeuchtet.

[1]) Siehe die Verhandlungen im I. Theil dieses Bandes, p. 105.

Digitized by Google

(Asphyktische Methode.) Ein Unterarzt hielt Kinn und Maske, ein anderer überwachte den Puls.

Es mochten etwa 48 Minuten verflossen sein — die Operation ging ihrem Ende zu — als angekündigt wurde, der Puls werde schlechter. Es waren bis dahin 240 g Aether verbraucht, die Maske wurde fortgelassen, nach etwa zwei bis drei Minuten hatte sich der Puls wieder so gebessert, dass die Maske wieder aufgelegt werden konnte. Die Maske hatte kaum drei Minuten gelegen, als plötzlich die Athmung sich verflachte und nach etwa drei bis vier flachen Athemzügen ganz aufhörte. Die Maske war beim Flacherwerden der Athemzüge fortgenommen, es wurde sofort beim Aufhören der Athmung künstliche Athmung gemacht. 1¾ Stunde wurde abwechselnd von Herrn Stabsarzt Thiele, den beiden Unterärzten und mir Herzmassage und künstliche Athmung theils durch Zusammendrücken des Thorax, theils durch faradische Reizung der Nervi phrenici ausgeführt, trotzdem gelang es nicht, die Lungen wieder in Thätigkeit zu bringen. Den Puls, der beim Aussetzen der Athmung ebenfalls fortblieb, glaubten wir zeitweise an der Carotis und Radialis mit Sicherheit wieder zu fühlen — eine Folge der Herzmassage.

Die nach Ablauf von 24 Stunden im pathologischen Institut der Charité ausgeführte Obduction ergab folgenden Befund:

Kräftig gebaute weibliche Leiche. In der linken Inguinalgegend nahe der Spina anterior superior eine an der Längsachse des Körpers gelegene Wunde von 12 cm Länge. Zwerchfellsstand rechts 4, links 5 R.

Herz grösser als die Faust. Linker Ventrikel hart, gut contrahirt; rechter Ventrikel schlaff; im linken Ventrikel etwa drei Esslöffel flüssiges Blut. Der rechte Ventrikel leer und weit. Die Aortenklappen nicht schlussfähig. Die hintere Klappe stark verdickt und retrahirt; die rechte und linke sind zu einer etwa kirschgrossen verkalkten warzigen Masse verwandelt. Linker Ventrikel stark hypertrophisch, leicht braun.

Beide Lungen blutreich, Bronchialschleimhaut geröthet, in den Bronchien wenig Schleim. Rachentheile stark cyanotisch. Larynx und Trachea geröthet, frei von Schleim. Herzmuskel ohne besondere Abweichung (mikroskopische), keine Fragmentation. Venen der Arachnoides gefüllt. Gehirn mässig blutreich, sonst ohne Abweichung. Peritoneum glatt glänzend. Der Uterus misst 15 cm, das Collum 4 cm. Placenta an der vorderen Wand. Milz derb, vergrössert. Nieren blutreich, besonders die Markkegel. Leber blutreich, gross. Magenschleimhaut mit zähem Schleim bedeckt.

Diagnose: Aethervergiftung; Tod durch Herzlähmung. Starke nervöse Hyperämie sämmtlicher Organe. Graviditas mensis IV. Endocarditis fibrosa calculosa aortica. Dilatatio et Hypertrophia ventriculi sinistri. Keine Fragmentation.

Digitized by Google

Der Einwurf, dass in dem vorliegenden Falle der Tod nicht durch die Einwirkung des Aethers, sondern durch die der 10 g Bromäthyl bedingt sei, erscheint hinfällig, wenn man erwägt, dass die Einwirkung des Bromäthyls nach festgestellten Versuchen nur eine vorübergehende, höchstens fünf Minuten betragende ist und nach Ablauf von 53 Minuten infolge dessen eine Wirkung des Bromäthyls nicht mehr erklärbar wäre. Die bei der Narkose in 53 Minuten zur Anwendung gekommenen 250 g — nach den vorher erwähnten 240 g hatte die Kranke etwa noch 10 g eingeathmet — bedeuten ja eine ziemlich erhebliche Menge des Gases, doch ist diese nicht eine so grosse, dass man auf sie allein den Tod zurückführen könnte. Der gebrauchte Aether war von guter Beschaffenheit, er wird regelmässig in der Charitéapotheke auf seine Reinheit untersucht. Trotzdem muss der während der Operation erfolgte Tod durch die Einwirkung des Aethers auf das bereits kranke Herz erklärt werden. Erscheinungen, die für Erstickung sprechen könnten, wie Anfüllung des rechten Ventrikels mit Blut, Ecchymosen der Pleura, Schleimabsonderung in den Lungen etc. sind durch die Obduction nicht nachgewiesen.

Seitdem man während der letzten fünf Jahre in verschiedenen Kliniken Deutschlands den Aether zur Narkose statt des Chloroforms wieder angewandt hat, sind fast nur günstige Berichte über die Aethernarkose eingelaufen und haben ihr immer mehr Anhänger verschafft. Es soll mir fern liegen, mich hier als Widersacher gegen alle diese günstigen Berichte aufzuwerfen, auch ich habe hier in der Charité recht viele gute Aethernarkosen gesehen. Nur in Bezug auf einen Punkt giebt der soeben geschilderte Todesfall zu denken, das ist die Einwirkung des Aethers auf das Herz, die in fast allen Berichten bisher nur als eine günstig und niemals ungünstig wirkende hingestellt wurde. So sagt Butter[1]) in seiner Arbeit: „Hier sei kurz erwähnt, dass im Gegensatz zur Chloroformnarkose die Herzthätigkeit vom Aether nicht beeinflusst wird; die Pulsfrequenz bleibt unverändert, ein Aussetzen des Pulses haben wir nie beobachtet.“ Man hat dann hieraus den Schluss gezogen, dass der Puls während der Aethernarkose überhaupt nicht überwacht zu werden brauchte.

[1]) Archiv für klin. Chirurgie Bd. 40, p. 68.

Digitized by Google

So sagt Silex:[1]) „Wir stehen auch nicht an, zu behaupten, dass man bei Mangel sachgemässer Assistenz die Narkose ohne weiteres jemand übergeben kann, ohne dass man damit den Vorwurf der Gewissenlosigkeit auf sich laden würde.“ Füter[2]) sagt: „Dieses ist auch der Grund, weshalb wir den Puls nicht unausgesetzt nachfühlten, sondern nur ab und zu einmal in der Narkose.“ Am Anfang einer jüngst erschienenen Arbeit sagt Grossmann:[3]) „Im Gegensatz zu dem Chloroform muss der Aether als ein absolut ungefährliches Mittel zur Erzeugung der Narkose bezeichnet werden.“ Am Schluss seiner Arbeit sagt Grossmann:[4]) „Collaps oder Kleinwerden des Pulses kommt wohl beim Chloroform, aber niemals beim Aether vor.“ Dieser letzte Ausspruch wird nur in Bezug auf die berauschende Methode der Aethernarkose, welcher Grossmann in seiner Arbeit das Wort redet, gethan, und setzt sich der Verfasser hiermit in einen Widerspruch zu Professor Wanscher, dem Erfinder der berauschenden Methode. Nach Grossmann's eigener Angabe sagt Wanscher selbst, dass der Puls ebenso wie die Respiration in der Aethernarkose überwacht werden müsse. Gerade bezüglich dieses in der neuesten Zeit häufig gethanen Ausspruches, dass eine Controlle des Pulses bei der Aethernarkose unnöthig sei, giebt, wie schon einmal erwähnt, der Ihnen von mir vorgetragene Fall zu denken. Denn es wurde hier während der Narkose einmal ein deutliches Schlechterwerden des Pulses beobachtet, und es trat später der Tod durch Herzlähmung ein. Ich schliesse daher meinen Vortrag mit der Bemerkung, dass ein sachgemässes Ueberwachen des Pulses in der Aethernarkose ebenso nothwendig sei wie in der Chloroformnarkose.

---

[1]) Berliner klin. Wochenschrift 1890, Bd. 27, p. 171.
[2]) Zeitschrift für Chirugie 1889, Bd. 29, p. 6.
[3]) Anfangsseite des Separatabdrucks.
[4]) Anmerkung 2 der letzten Seite des Separatabdrucks der Arbeit.

Digitized by Google

UNIVERSITY OF MICHIGAN
3 9015 05937 0125

Digitized by Google